

**НАУКОВИЙ ВІСНИК**  
**Ужгородського університету**

*ISSN 2415-8127*

*серія*

**МЕДИЦИНА**

*випуск 2(56)*

**2017**

*ISSN 2415-8127*

МІНІСТЕРСТВО ОСВІТИ І НАУКИ УКРАЇНИ  
ДЕРЖАВНИЙ ВИЩИЙ НАВЧАЛЬНИЙ ЗАКЛАД  
«УЖГОРОДСЬКИЙ НАЦІОНАЛЬНИЙ УНІВЕРСИТЕТ»

**НАУКОВИЙ ВІСНИК  
УЖГОРОДСЬКОГО УНІВЕРСИТЕТУ  
СЕРІЯ МЕДИЦИНА**

ВИПУСК 2 (56)

Ужгород – 2017

**УДК 617-083.98**  
**Н 34**

Збірник наукових праць «Науковий вісник Ужгородського університету»,  
серія «Медицина» є фаховим виданням, в якому можуть друкуватися  
матеріали кандидатських та докторських дисертацій з медичних наук  
(Бюлетень ВАК України, 1999, №4, с. 55; перереєстрований – Постанова Президії ВАК України  
№ 05/2 від 27.05.2009;  
додаток до Наказу МОН України №1279 від 6.11.2014)

Свідоцтво про державну реєстрацію друкованого засобу масової інформації №7972,  
серія КВ від 9.10.2003 року, видане Державним комітетом телебачення  
і радіомовлення України

У 2016 році Міжнародний Центр періодичних видань (ISSN International Centre, Париж)  
включив фаховий збірник наукових праць «Науковий вісник Ужгородського університету»,  
серія «Медицина» до міжнародного реєстру періодичних засобів масової інформації  
і надав йому числовий код міжнародної ідентифікації: **ISSN 2415-8127** (Print)

Засновник і видавець – Державний вищий навчальний заклад  
«Ужгородський національний університет»

Виходить два рази на рік

Збірник наукових праць видається з 1993 року

### **РЕДАКЦІЙНА КОЛЕГІЯ:**

**Голова редколегії:** Головацький А.С.

**Заступник голови**

**редколегії:** Румянцев К.Є.

**Секретар редколегії:** Кочмарь М.Ю.

**Члени редколегії:** Архій Е.Й., Болдіжар О.О., Болдіжар П.О., Ганич О.М., Ганич Т.М., Гарапко Т.В., Горленко О.М., Коваль Г.М., Корсак В.В., Маляр В.А., Рішко М.В., Румянцев К.Є., Русин А.В., Рогач І.М., Сірчак Є.С., Торохтін О.М., Фабрі З.Й., Фекета В.П., Фера О.В., Чобей С.М., Шеремет П.Ф., Шимон В.М.

**Відповідальний редактор:** Русин В.І.

### **Редакційна рада:**

Бабчак М. (Пряшів, Словацька Республіка)

Березницький Я.С. (Дніпро)

Венгер І.К. (Тернопіль)

Волков К.С. (Тернопіль)

Воробей О.В. (Мінськ, Республіка Білорусь)

Герашенко С.Б. (Івано-Франківськ)

Гудзь І.І. (Івано-Франківськ)

Дзюбановський І.Я. (Тернопіль)

Дронов О.І. (Київ)

Запорожченко Б.С. (Одеса)

Зименковський А.А. (Львів)

Кобза І.І. (Львів)

Кондратенко П.Г. (Краматорськ)

Копчак В.М. (Київ)

Кривко Ю.Я. (Львів)

Матвійчук Б.О. (Львів)

Олійник І.Ю. (Чернівці)

Переяслов А.А. (Львів)

Пиптюк О.В. (Івано-Франківськ)

Полянський І.Ю. (Чернівці)

Потапчук А.М. (Ужгород)

Сипливий В.О. (Харків)

Сушков С.А. (Вітебськ, Республіка Білорусь)

Тамм Т.І. (Харків)

Філіп С.С. (Ужгород)

Франковічова М. (Кошице, Словацька Республіка)

Черкасов В.Г. (Київ)

Чуклін С.М. (Львів)

Шаповал С.Д. (Запоріжжя)

Шевчик О. (Інсбрук, Австрія)

Ярешко В.Г. (Запоріжжя)

*Рекомендовано до друку Вченою радою Ужгородського національного університету  
24 жовтня 2017 року, протокол № 13*

© Ужгородський національний університет, 2017

*ISSN 2415-8127*

MINISTRY OF EDUCATION AND SCIENCE OF UKRAINE  
STATE HIGHER EDUCATIONAL ESTABLISHMENT  
«UZHHOROD NATIONAL UNIVERSITY»

**SCIENTIFIC BULLETIN  
OF UZHHOROD UNIVERSITY  
SERIES MEDICINE**

ISSUE 2 (56)

Uzhhorod – 2017

**УДК 617-083.98**  
**Н 34**

Collection of scientific works «Scientific bulletin of Uzhhorod University»,  
Series «Medicine» with professional edition, in which materials of candidate's  
and doctoral dissertations can be printed in medical sciences

(Bulletin of Higher Attestation Commission of Ukraine, 1999, №4, p. 55; re-registered – Resolu-  
tion of presidium Higher Attestation Commission of Ukraine №05/2 from 27.05.2009; addition to the  
order Department of Education and Science of Ukraine № 1279, from 6.11.2014)

Certificate about state registration printed means of mass information №7972,  
series KB from 9.10.2003, given out by the State committee of television and broadcast of Ukraine

In 2016, the International Center for periodicals (ISSN International Centre, Paris)  
included professional collection of scientific works «Scientific Bulletin of the Uzhhorod University»,  
series «Medicine» to an International Register of periodic media  
and gave it a numeric code of international identification: **ISSN 2415-8127** (Print)

Founder and publisher – State higher educational establishment «Uzhhorod National University»

Printed two times a year

Collection of scientific works is given out from 1993 year

### **Editorial colleagues**

**The head of Editorial colleagues:** Holovatskyi A.S.

**Deputy of the head of Editorial  
colleagues:**

Rumiantsev K.E.

**Secretary of Editorial colleagues:** Kochmar M. Yu.

**Members of Editorial colleagues:** Arkhii E.Y., Boldizhar O.O., Boldizhar P.O., Chobei S.M.,  
Fabri Z.Yo., Feketa V.P., Fera O.V., Hanych O.M., Hanych T.M., Harapko T.V., Horlenko O.M.,  
Korsak V.V., Koval H.M., Maliar V.A., Rishko M.V., Rohach I.M., Rusyn A.V., Sheremet P.F.,  
Sirchak E.S., Shymon V.M., Torokhtin O.M.

**Managing editor:** Rusyn V.I.

### **Editorial advice:**

Babchak M. (Preshov, Slovak Republic)  
Bereznyskyi Ja.S. (Dnipro)  
Cherkasov V.H. (Kyiv)  
Chuklin S.M. (Lviv)  
Deveniak  
Dronov O.I. (Kyiv)  
Dziubanovskyi I.Ya. (Ternopil)  
Filip S.S. (Uzhhorod)  
Frankovicova M. (Koshice, Slovak Republic)  
Gudz I.I. (Ivano-Frankivsk)  
Harapko T.V. (Uzhhorod)  
Herashchenko S.B. (Ivano-Frankivsk)  
Kobza I.I. (Lviv)  
Kondratenko P.H. (Kramatorsk)  
Kopchak V.M. (Kyiv)  
Kryvko Yu.Ya. (Lviv)  
Matviichuk B.O. (Lviv)

Oliinyk I.Yu. (Chernivtsi)  
Pereiaslov A.A. (Lviv)  
Polianskyi I.Yu. (Chernivtsi)  
Potapchuk A.M. (Uzhhorod)  
Pyptiuk O.V. (Ivano-Frankivsk)  
Shapoval S.D. (Zaporizhia)  
Shevchyk O. (Insburh, Austria)  
Sushkov S.A. (Vitebsk, Belarussian Republic)  
Syplyvyi V.O. (Kharkiv)  
Tamm T.I. (Kharkiv)  
Venher I.K. (Ternopil)  
Volkov K.S. (Ternopil)  
Voloshyn M.A. (Zaporizhzhia)  
Vorobei O.V. (Minsk, Belarussian Republic)  
Yareshko V.H. (Zaporizhzhia)  
Zaporozhchenko B.S. (Odesa)  
Zymenkovskyi A.A. (Lviv)

*Recommended to printing of the Uzhhorod National University Scientific Advice  
October 24, 2017 year, protocol № 13*

© Uzhhorod National University, 2017

Я.М. ПОПОВИЧ

*Ужгородський національний університет, медичний факультет, кафедра хірургічних хвороб, Ужгород***ВІДДАЛЕНІ РЕЗУЛЬТАТИ ЛІКУВАННЯ ВЕНОЗНИХ ТРОМБОЗІВ НИЖНІХ КІНЦІВОК**

У роботі зроблено аналіз віддалених результатів лікування тромбозів глибоких вен нижніх кінцівок у 790 хворих, які лікувалися у відділеннях хірургії магістральних судин та урології Закарпатської обласної клінічної лікарні ім. А. Новака. Залежно від методу лікування хворі були поділені на дві групи. Першу (основну) групу склали 555 (70,3%) пацієнтів з тромбозами глибоких вен нижніх кінцівок та нижньої порожнистої вени, яким виконали різноманітні операційні втручання з приводу тромбоза глибоких вен та з метою профілактики тромбоемболії легеневої артерії. У другу (контрольну) групу ввійшли 235 (29,7%) пацієнтів з тромбозом глибоких вен та тромбозами нижньої порожнистої вени, які отримували лише консервативне лікування. Операційне лікування тромбозів глибоких вен за даними кумуляційного аналізу дозволило досягти позитивного результату лікування у 89,5% пацієнтів, а при консервативному лікуванні – лише в 48,4% хворих. Протягом 3 років спостереження виражені ознаки хронічної венозної недостатності у пацієнтів контрольної групи спостерігали в 51,6% пацієнтів, а в основній групі – лише в 10,2%.

**Ключові слова:** тромбоз глибоких вен, нижня порожниста вена, тромбектомія, консервативне лікування

**Вступ.** Наслідки перенесеного тромбозу глибоких вен (ТГВ), незважаючи на проведене лікування, через 3–5 років реєструються у 25–87% пацієнтів, які перенесли поширений тромбоз вен гомілки, у 46% – з ураженням вен гомілки та стегна та у 90–98% хворих – після клубово-стегнового флеботромбозу [1, 7]. Через 5–10 років ознаки посттромбофлебітичного синдрому (ПТФС) спостерігають у 49–100% пацієнтів [1, 8, 9], при цьому, одночасні посттромботичні зміни глибоких вен обох нижніх кінцівок виявляють у 7,4–34,1%, а синдром нижньої порожнистої вени (НПВ) – у 12,3% пацієнтів [6].

У розвинутих країнах на ПТФС припадає 28% випадків усіх хронічних захворювань вен, він трапляється у 2–7% осіб працездатного віку [5], з яких у 10% спостерігають виражені ознаки інвалідності [6]. Незважаючи на застосування сучасного консервативного лікування ТГВ простежується чітка тенденція до зростання кількості ПТФС. Він виникає у 20–52,8% пацієнтів, які мали ТГВ [2, 4]. При цьому, трофічні зміни шкіри виникають вже через 4–6 років після перенесеного ТГВ [6].

ПТФС є не тільки медичною, а й важливою соціальною проблемою, оскільки інвалідизуючі ускладнення обмежують життєдіяльність пацієнтів і потребують проведення медико-соціальної реабілітації. Життєдіяльність цих хворих обмежена внаслідок суттєвого порушення здатності до пересування і трудової діяльності [6]. В структурі первинної інвалідності внаслідок захворювань вен нижніх кінцівок наслідки перенесених венозних тромбоемболічних ускладнень (ВТЕУ) складають 77,4% випадків [6].

В Україні у 2013 році інвалідність при ПТФС встановлена у 3324 хворих, у тому числі первинно – у 677. Тяжка інвалідність (I і II групи) відзначена у 15,7% хворих, повна реабілітація за останні 5 років досягнута лише в 1,4% спостережень [2]. За прогнозами дослідників до кінця 2020 року кількість пацієнтів з ПТФС збільшиться вдвічі [3, 6].

Щороку загальні витрати на лікування хронічної венозної недостатності (ХВН) у країнах Європейського Союзу досягають 600–900 млн євро, а у США – до 2,5–3 млрд доларів [6].

Таким чином, навіть сучасна антикоагулянтна терапія ТГВ не дозволяє попередити розвиток ПТФС у віддаленому періоді, а результати лікування залишаються незадовільними. Тромбоемболії легеневої артерії (ТЕЛА), як і раніше, вважають однією з головних причин летальності в хірургічних стаціонарах, а кількість хворих з важкими формами ХВН неухильно зростає.

**Мета дослідження.** Оцінити віддалені результати хірургічного лікування хворих із тромбозами глибоких вен нижніх кінцівок.

**Матеріали та методи.** В роботі проаналізовано результати обстеження та лікування 790 хворих з ТГВ нижніх кінцівок та тромбозами НПВ, які проліковано у відділенні хірургії магістральних судин та урології Закарпатської обласної клінічної лікарні ім. А. Новака протягом 2006–2016 років. Вік хворих коливався у широких межах від 17 до 83 років, середній вік –  $46 \pm 2,3$  року. Серед них чоловіків було 334 (42,3%), а жінок – 456 (57,7%). Переважна кількість пролікованих пацієнтів були працездатного віку – 735 (93,0%) осіб. Половину всіх обстежених та пролікованих хворих склали особи молодого та середнього віку (до 40 років) – 395 (50%).

Залежно від проведеного лікування пацієнтів розподілено на такі групи:

I група (основна) – хворі, яким проводили операційне лікування ТГВ нижніх кінцівок та профілактики ТЕЛА з наступним консервативним лікуванням (555 (70,3%) пацієнтів), зокрема:

*I А група* – хворі з тромбозами глибоких вен нижніх кінцівок, яким виконували повну або парціальну тромбектомію з наступною хірургічною профілактикою ТЕЛА або без неї – 380 (68,5%) пацієнтів;

*I Б група* – хворі з тромбозами глибоких вен нижніх кінцівок, яким виконували комбіноване ліку-

вання з наступною хірургічною профілактикою ТЕЛА – 50 (9,0%) пацієнтів;

*I B група* – хворі з трансфасціальним тромбозом, яким виконували тромбектомію верхівки тромботичних мас із глибоких вен нижніх кінцівок з наступною радикальною венектомією – 125 (22,5%) пацієнтів;

II група (контрольна) – хворі з ТГВ нижніх кінцівок, яким призначали лише консервативну антикоагулянтну терапію – 235 (29,7%) пацієнтів.

Усім пацієнтам призначали антикоагулянтну, інфузійно-спазмолітичну та компресійну терапію незалежно від потреби в операційному лікуванні.

Для обстеження хворих застосували лабораторні методи дослідження, а також інструментальні: ультразвукову доплерографію, ультразвукове дуплексне сканування («ULTIMA PRO-30, zone Ultra», ZONARE Medical Systems Inc., США); рентгеноконтрастну флебографію (DSA, Integris-2000, Philips) та мультиспіральну комп'ютерну томографію з внутрішньовенним контрастуванням (Somatom CRX «Siemens», Німеччина, 1994). Радіоізотопна флебосцинтиграфія проводилася на емісійному комп'ютерному томографі «Тамара» (ГКС-301Т) виробництва ГПФ СКТБ «Оризон» Україна, НІО ЦГК НТК «Інститут монокристалів» НАН України, СП «Амкрис-Ейч». Під час радіоізотопної флебосцинтиграфії визначали середній час транспорту (СЧТ) ізотопу та індекс навантаження (ІН).

Значної уваги ми надавали визначенню варіанта тромботичного ураження та характеру тромботич-

них мас. Так, у більшості хворих (408 (73,5%)) основної групи виявили оклюзійний варіант тромботичного ураження, у 129 (23,2%) хворих – пристінковий та у 18 (3,3%) – фрагментарний, в тому числі у 403 (72,6%) пацієнтів основної групи проксимальна частина тромботичних мас мала флотуючий характер. У пацієнтів контрольної групи оклюзійний варіант тромботичного ураження виявили у 162 (68,9%), а пристінковий – у 73 (31,1%) хворих. Флотуючу верхівку тромботичних мас у пацієнтів контрольної групи спостерігали у 34 (14,5%) випадках. Пацієнтів із фрагментарним варіантом тромботичного ураження в контрольну групу не включали.

За характером тромботичних мас виділили пухкі, сформовані (організовані) та пухлинні імплантаційні тромби. Пухкі тромботичні маси виявили у 417 (52,8%) пацієнтів, сформовані – у 344 (43,5%) та імплантаційні – у 29 (3,7%) хворих. У пацієнтів основної групи найчастіше виявляли пухкі тромботичні маси – у 380 (68,5%), сформовані – у 146 (26,3%) та пухлинні – у 29 (5,2%) хворих. У контрольній групі у переважній більшості пацієнтів – 198 (84,3%) спостережень – виявили сформовані тромботичні маси. Пухкий характер тромботичних мас виявили у 37 (15,7%) хворих. Пацієнтів з імплантаційним тромбозом у контрольну групу не включали, оскільки останні взагалі не піддаються антикоагулянтній терапії.

Операційні втручання, спрямовані на лікування ТГВ та профілактику ТЕЛА, у вищезгаданих пацієнтів представлені в таблицях 1–3.

Таблиця 1

Операційні втручання при тромбозі глибоких вен нижніх кінцівок у пацієнтів I A групи

Вид операційного втручання	Кількість
Тромбектомія із ПВ та литкових пазух, лігування литкових пазух у місці впадіння в ПВ	70 (18,4%)
Тромбектомія із ПВ, лігування тромбованих стовбурів гомілкових вен у місці впадіння в ПВ	35 (9,2%)
Тромбектомія із ПСВ, лігування ПСВ нижче впадіння ГСВ	67 (17,6%)
Тромбектомія із ЗСВ, лігування ПСВ нижче впадіння ГСВ	55 (14,5%)
Тромбектомія із ЗСВ, лігування ГСВ у місці впадіння у ЗСВ	21 (5,5%)
Тромбектомія із ЗСВ та ЗоКВ, лігування ПСВ нижче впадіння ГСВ	58 (15,3%)
Тромбектомія із ЗСВ та ЗоКВ, лігування ЗСВ нижче впадіння ВПВ	3 (0,8%)
Тромбектомія із ЗСВ та ЗоКВ з формуванням дистальної АВФ	13 (3,4%)
Тромбектомія із ЗоКВ та ЗКВ, лігування ЗоКВ нижче впадіння ВнКВ	7 (1,8%)
Тромбектомія з інфра- та/або інтратренального відділу НПВ	11 (2,9%)
Тромбектомія з інфра- та/або інтратренального відділу НПВ + апаратна кавалікація НПВ	5 (1,3%)
Тромбектомія з супратренального відділу НПВ	9 (2,4%)
Тромбектомія з супратренального відділу НПВ + апаратна кавалікація НПВ	12 (3,2%)
Тромбектомія з піддіафрагмального відділу НПВ та правого передсердя	1 (0,3%)
Тромбектомія з піддіафрагмального відділу НПВ та правого передсердя + апаратна кавалікація НПВ	13 (3,4%)
<b>Всього</b>	<b>380 (100%)</b>

Примітка: ПВ – підколінна вена, ЗСВ – загальна стегнова вена, ЗоКВ – зовнішня клубова вена, ВнКВ – внутрішня клубова вена, ЗКВ – загальна клубова вена. Для зручності виконання операційних втручань в хірургії виділяють поверхню стегнової вени (ПСВ), якою називають частину стегнової вени до місця злиття з глибокою стегновою веною (ГСВ).

Комбіноване лікування пацієнтів І Б групи

Комбіноване лікування		Верхівка тромботичних мас		Гомілкові вени		Підколінна вена		Стегнові вени		Клубові вени		Всього	
		Регіонарна тромболітична терапія	Імплантація каво-фільтра	3	7	2	5	7	19	19	19	31	50
	Хірургічна тромбектомія	4		3		12				-		19	

Таблиця 3

Операційні втручання, які виконані у пацієнтів І В групи

Оперативне втручання	Кількість
Напіввідкрита тромбектомія з ЗСВ, кросектомія, флебектомія	54 (43,2%)
Відкрита тромбектомія з ЗСВ (із венотомією ЗСВ), кросектомія, флебектомія	8 (6,4%)
Напіввідкрита тромбектомія з ПВ, кросектомія, флебектомія МПВ та /або ВПВ	15 (12,0%)
Відкрита тромбектомія з ПВ (з венотомією ПВ), кросектомія, флебектомія ВПВ та МПВ	5 (4,0%)
Відкрита тромбектомія з ПВ (з венотомією ПВ) та/або суральних синусів, кросектомія, флебектомія ВПВ та МПВ, лігування тромбованих суральних синусів	26 (20,8%)
Лігування ПСВ нижче впадіння ГСВ, кросектомія, флебектомія	3 (2,4%)
Кросектомія, флебектомія ВПВ, лігування ПВ нижче впадіння МПВ	7 (5,6%)
Відкрита тромбектомія з пронизних вен, кросектомія, флебектомія	7 (5,6%)
Всього	125 (100%)

Примітка: ВПВ – велика підшкірна вена, МПВ – мала підшкірна вена.

**Результати досліджень та їх обговорення.** Результати хірургічних та комбінованих методів лікування з приводу ТГВ у клінічних підгрупах оцінювали за трибальною системою: добрі, задовільні та незадовільні.

Критеріями добрих результатів після хірургічного та комбінованого лікування ТГВ вважали інтраопераційне відновлення прохідності оклюзованих приносячої і виносної магістралей, венозного колектору, підтверджене УЗД; підвищення лінійної (ЛШК) та об'ємної (ОШК) швидкості кровоплину вище місця оклюзії більш ніж на 50% під час УЗД; повне відновлення функції ураженої кінцівки; відсутність «розпираючого» болю в ураженій нижній кінцівці; зменшення набряку кінцівки не менше ніж 50% порівняно з доопераційними показниками та повне зникнення його після нічного сну; відсутність рецидиву ТГВ/ТЕЛА та трофічних змін.

Задовільними результати вважали у випадку інтраопераційного відновлення прохідності оклюзованої виносної магістралі і венозного колектору підтверджене УЗД; підвищення ЛШК та ОШК у межах 30–50% під час УЗД; помірне обмеження функції ураженої кінцівки; значне зменшення відчуття «розпираючого» болю в ураженій нижній кінцівці; зменшення набряку кінцівки у межах до

50% порівняно з доопераційними показниками; відсутність рецидиву ТГВ/ТЕЛА; наявність гіперпігментації та індурації шкіри.

Незадовільними результати вважали у випадку ретромбозу оклюзованого венозного колектору та магістралі, підтверджені УЗД; зниження ЛШК та ОШК порівняно з передопераційними під час УЗД; значне порушення функції ураженої кінцівки; збереження або прогресування відчуття «розпираючого» болю в ураженій нижній кінцівці; наростання або стійке утримання набряку кінцівки, особливо у вечірній час, та відсутності зменшення набряку кінцівки після нічного сну; наявність рецидиву ТГВ/ТЕЛА; виражені ознаки трофічних змін шкіри гомілки ураженої кінцівки у вигляді трофічних виразок.

Динаміка венозного відтоку до і після лікування, а також у віддаленому періоді (до 3 років) при дозованому фізичному навантаженні, показали ефективність хірургічного втручання, як радикального, так і паліативного. Дезобструкція великих венозних колекторів при парціальній тромбектомії призводить до значного збільшення об'ємного кровоплину, а повна – відновлює його до норми. Так, середній час транспорту (СЧТ) у м'язово-венозній помпі гомілки зменшився з 21–36 сек до 7–12 сек (при повній тромбектомії) і до 11–18 сек



при парціальній. ЛШК зростає з 2–5 см/сек до 9–18 см/сек і до 4–9 см/сек відповідно. Індекс навантаження (ІН) зріс з 1–1,2 до 2,8–3,4 і до 2,2–2,8 відповідно.

При цьому, в групі пацієнтів, які отримували тільки консервативну терапію, СЧТ після лікування склав 18–26 сек, ЛШК – 2–6 см/сек, ІН 1–1,3. Результати відновлення кровоплину після комбінованого лікування займають проміжне становище між повною і парціальною тромбектомією: СЧТ – 9–14 сек, ІН – 2,3–3,0 та ЛШК – 7–11 см/сек. Для статистичної обробки використовували середні значення СЧТ, ІН і ЛШК до і після лікування.

Дані отримані при дослідженні кровоплину відповідали клінічним результатам, що враховували частоту появи ознак хронічної венозної недостатності (ХВН) у пацієнтів обох груп у віддаленому періоді після перенесеного гострого венозного тромбозу. Після консервативного лікування скарги були у 51,6% хворих, що перенесли гострий венозний тромбоз; після комбінованого лікування – у 36,4% ; після парціальної тромбектомії – у 10,2%; після хірургічного лікування трансфасціального тромбозу – у 2,9% пацієнтів та були відсутні після радикальної тромбектомії. Тобто, функціональні результати хірургічного лікування перевершували консервативне.

У 73,1% пацієнтів І А групи віддалені результати операційного лікування ТГВ оцінили як добрі, у 7,7% хворих – задовільні, і лише в 19,2% пацієнтів результати операційного лікування були незадовільними. У 9,0% пацієнтів спостерігали рецидив ТГВ. Причиною рецидиву в 1 пацієнта була тривала подорож, у 6 осіб виявити причину рецидиву не вдалося. Кумуляційний аналіз результатів післяопераційного періоду показав, що добрі та задовільні результати хірургічного лікування ТГВ у системі НПВ спостерігали у 89,5% пацієнтів на кінець 3 року спостереження.

У 36,4% пацієнтів І Б групи віддалені результати комбінованого лікування ТГВ у системі НПВ оцінили як добрі, у 18,2% – задовільні, а у 45,4% пацієнтів результати комбінованого лікування були незадовільними. Ускладнення спостерігали у 45,4% пацієнтів. 2 пацієнти померли внаслідок проксимальної міграції кава-фільтра (КФ).

Після регіонарної тромболітичної терапії (РТЛТ), поєднаної з імплантацією кава-фільтра (КФ), добрі та задовільні результати у віддаленому післяопераційному періоді за даними кумуляційного аналізу вдалося досягти у 56,7%. Після відкритої тромбектомії, поєднаної з РТЛТ, добрі та задовільні результати у віддаленому післяопераційному періоді за даними кумуляційного аналізу вдалося досягти у 93,1% хворих.

У 91,2% пацієнтів І В групи віддалені результати хірургічного лікування трансфасціального тромбозу оцінили як добрі, у 5,9% – задовільні, лише в 2,9% пацієнтів результати були незадовільними. Рецидив тромботичного процесу у гомілково-

підколінному сегменті спостерігали у 2,9% пацієнтів на 3 році спостереження. Жодного епізоду ТЕЛА та летальних випадків у віддаленому післяопераційному періоді не спостерігали. Кумуляційний аналіз результатів післяопераційного періоду показав, що добрі та задовільні результати хірургічного лікування трансфасціального тромбозу спостерігали у 97,5% пацієнтів на кінець 3 року спостереження.

На кінець 3 року спостереження у ІІ групі добрі результати виявили у 8,1% хворих, у 38,7% – задовільні, а в 53,2% хворих – результати були незадовільними. Рецидив тромбозу до кінця 3 року спостереження виявили у 8 пацієнтів. У 5 хворих виявили ознаки ТЕЛА, в тому числі 2 епізоди фатальної тромбоемболії. На кінець 3 року спостереження виражені клінічні прояви ХВН були у 51,6% пацієнтів ІІ групи, в тому числі у 21,9% з них спостерігали трофічні виразки. Кумуляційний аналіз віддалених результатів консервативного лікування пацієнтів ІІ групи показав, що добрі та задовільні результати простежувалися лише у 48,4% пацієнтів на кінець 3 року спостереження.

У всіх групах пацієнтів також проводили кількісну оцінку результатів лікування ТГВ згідно з клінічними даними. З цією метою використовували шкалу VCSS, яка оцінює вираженість 10 симптомів хронічних захворювань вен нижніх кінцівок, шкалу зниження працездатності (VDS), яка виділяє 4 ступені втрати працездатності, та шкалу сегментарності (VSDS), яка враховує наявність рефлюксу і обструкції великих сегментів вен.

До операції сегментарний рахунок оклюзії у пацієнтів І А групи після повної та парціальної тромбектомії спостерігався у  $2,45 \pm 0,61$  та  $2,67 \pm 0,72$  сегментах відповідно, а через 3 роки після операції – лише в  $0,02 \pm 0,10$  та  $0,2 \pm 0,23$ . Аналогічні дані були у пацієнтів І В групи. Так, до операції оклюзію спостерігали в  $2,75 \pm 0,45$ , а після – лише в  $0,06 \pm 0,14$  сегмента.

Гірші показники спостерігали після комбінованого лікування у пацієнтів І Б групи – сегментарний рахунок оклюзії знизився з  $2,52 \pm 0,43$  до  $0,35 \pm 0,19$ . Найгірший результат виявили у пацієнтів ІІ групи, які отримували лише консервативне лікування. Так, до лікування оклюзію виявили у  $2,21 \pm 0,078$  сегмента, а через 3 роки – в  $1,57 \pm 0,27$ .

Загальний клінічний рахунок до операції у І А та І В групах склав  $15,2 \pm 2,35$  та  $8,85 \pm 2,25$  бала, а після операції –  $0,8 \pm 0,07$  та  $0,78 \pm 0,41$  відповідно. Гірша ситуація була у пацієнтів І Б групи – показник знизився з  $14,4 \pm 1,78$  до  $1,96 \pm 0,35$  бала. Найменший регрес клінічної симптоматики спостерігали в ІІ групі пацієнтів – з  $14,5 \pm 2,31$  до  $5,78 \pm 1,98$  бала.

Фізична активність відновилася у переважній більшості пацієнтів І А та І В груп, зокрема до операції їх показник складав відповідно  $1,76 \pm 0,41$  та  $1,67 \pm 0,51$  бала, а через 3 роки після операційного втручання – лише  $0,21 \pm 0,18$  та  $0,23 \pm 0,10$  бала відповідно. Деяко гіршу ситуацію спостерігали у

пацієнтів I Б групи: до операції показник працездатності склав  $1,27 \pm 0,25$ , а через 3 роки після останньої –  $0,53 \pm 0,12$  бала. Показники фізичної активності у пацієнтів II групи за період спостереження зросли лише в два рази – з  $1,78 \pm 0,35$  до  $0,94 \pm 0,21$  бала.

Оцінюючи важкість захворювання за трьома складовими і підсумовуючи їх, отримано такі результати:

- у IA групі пацієнтів до операції –  $19,41 \pm 3,52$ , через 6 місяців після неї –  $6,32 \pm 1,41$ , через рік –  $2,53 \pm 1,26$ , через 3 роки –  $1,03 \pm 0,94$  бала;

- у I Б групі пацієнтів до комбінованого лікування –  $18,19 \pm 1,98$ , через 6 місяців після нього –  $8,03 \pm 1,87$ , через рік –  $4,44 \pm 1,21$ , через 3 роки –  $2,84 \pm 0,78$  бала;

- у I В групі пацієнтів до операції –  $13,27 \pm 2,35$ , через 6 місяців після неї –  $5,28 \pm 0,99$ , через рік –  $2,28 \pm 0,97$ , через 3 роки –  $1,07 \pm 0,36$  бала;

- у II групі пацієнтів до початку консервативного лікування –  $18,49 \pm 2,76$ , через 6 місяців –  $14,38 \pm 2,31$ , через рік –  $10,27 \pm 2,11$ , через 3 роки –  $8,29 \pm 1,99$  бала (рис. 1).

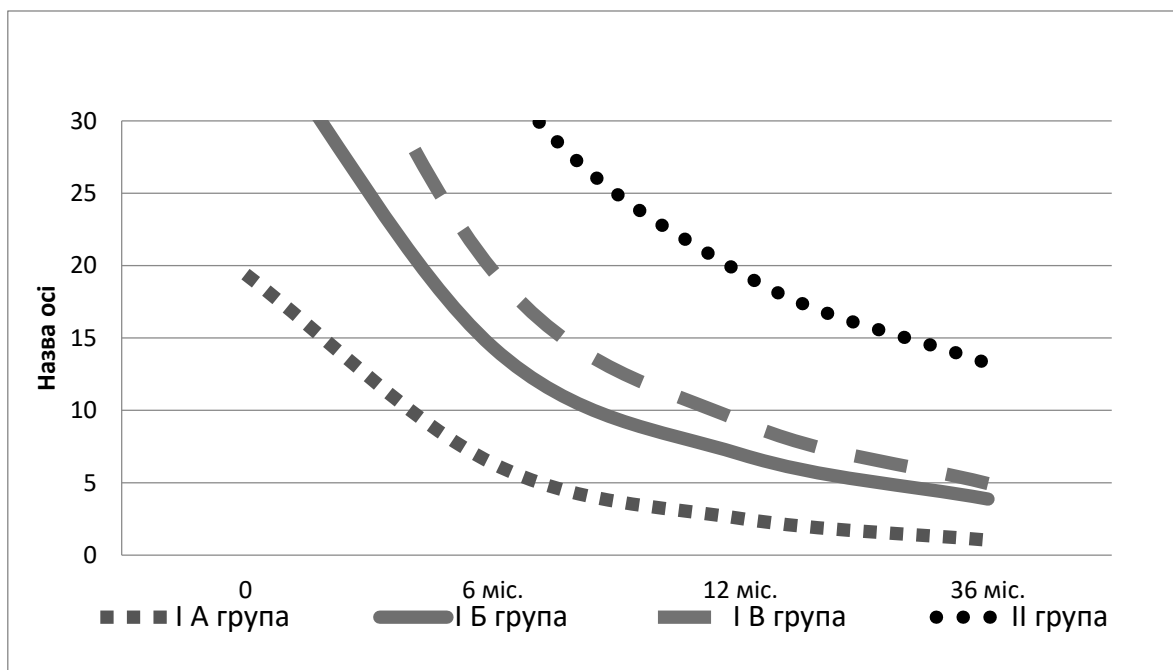


Рис. 1. Кількісна оцінка важкості захворювання у групах пацієнтів залежно від способу лікування.

Отже, через 6 місяців спостереження у пацієнтів I А групи вдалося знизити сегментарний рахунок оклюзії у 5 разів, а через 1 та 3 роки – в 13 разів. Після комбінованого лікування ТГВ у пацієнтів I Б групи через 6 місяців вдалося знизити сегментарну оклюзію у 3,7 разу, а через 1 та 3 роки – у 6 та 7 разів відповідно. Операційне лікування трансфасціального тромбозу в пацієнтів I В групи дозволило знизити сегментарну оклюзію через 6 місяців у 11,5 разу, а через 1 і 3 роки – в 34,5 та 46 разів відповідно. В той час консервативне лікування пацієнтів II групи дозволило знизити сегментарну оклюзію через 6, 12 та 36 місяців лише в 1,4 разу.

Вираженість клінічної симптоматики у пацієнтів I А групи за період спостереження через 6, 12 та 36 місяців зменшилася у 3, 8 та 19 разів відповідно. Гіршу ситуацію спостерігали у I Б групі – за період спостереження через 6, 12 та 36 місяців клінічна симптоматика зменшилася у 2, 4,5 та 7 разів відповідно. У I В групі вираженість клінічних симптомів, на 6, 12 та 36 місяцях спостереження зменшилася у 2, 4,5 та 11 разів. Регрес клінічних проявів тромбозу найменше був виражений

у пацієнтів II групи – на 12 місяці частота симптомів ТГВ зменшилася у 2 рази, а на 3 році – у 2,5 разу.

Фізична активність у пацієнтів I А групи через 6 місяців збільшилася майже у 2 рази, через 1 рік – майже у 4 рази та через 3 роки – у 8,5 разу. У I Б групі через 1 та 3 роки фізичну активність вдалося підвищити в 1,5 та 2,5 разу відповідно. У пацієнтів I В групи через 6 місяців спостереження вдалося збільшити фізичну активність у 2 рази, а через 12 та 36 місяців – у 7 разів. Лише в пацієнтів II групи фізична активність залишалася вкрай низькою, протягом 6, 12 та 36 місяців її вдалося підвищити лише в 1,5, 1,8 та 2 рази відповідно.

Таким чином, при порівнянні результатів лікування основної та контрольної груп виявили значне покращення стану пацієнтів основної групи за всіма параметрами кількісної оцінки ефективності лікування. Отримані кількісні результати переконливо демонструють високу ефективність і доцільність застосування операційного лікування тромбозів глибоких вен порівняно з ізольованим консервативним лікуванням. Крім того, відновлення просвіту глибоких вен операційним шляхом дозволяє зберегти клапанний апарат

вен, попередити розвиток посттромбофлебійного синдрому з наступним виникненням хронічної венозної недостатності, значно покращити результати лікування пацієнтів із тромбозами глибоких вен.

**Висновки.** 1. Операційне лікування тромбозів глибоких вен нижніх кінцівок за даними кумуляційного аналізу дозволило досягти позитивного результату лікування у 89,5% пацієнтів, а при консервативному лікуванні – лише у 48,4% хворих.

2. Протягом 3 років спостереження виражені ознаки хронічної венозної недостатності у пацієнтів контрольної групи спостерігали в 51,6% пацієнтів, а в основній групі – лише в 10,2%.

3. При кількісній оцінці важкості захворювання у групах пацієнтів залежно від способу лікування відзначено значне покращення стану пацієнтів основної групи порівняно з контрольною групою за всіма параметрами.

## СПИСОК ВИКОРИСТАНОЇ ЛІТЕРАТУРИ

1. Кобза І.І. Комплексне лікування тромбозу глибоких вен, ускладненого тромбоемболією легеневої артерії / І.І. Кобза, Б.М. Гаврилів // Клінічна флебологія. — 2008. — Т. 1, № 1. — С. 12—14.
2. Косинський О.В. Структура інвалідності внаслідок захворювань вен нижніх кінцівок в Україні за 2013 рік / О.В. Косинський, Д.Л. Бузмаков, В.В. Ржемовський // Клін. флебологія. — 2014. — Т. 17, № 1. — С. 100—103.
3. Отдаленные результаты лечения тромбоза глубоких вен голени и бедренно-подколенного сегмента / Е.Ю. Солдатский, С.М. Юмин, К.Р. Хабазова [и др.] // Флебология. — 2014. — № 1. — С. 40—48.
4. Прасол В.А. Тактика ведения пациентов при продолжающемся остром тромбозе глубоких вен / В.А. Прасол, Е.В. Мишенина, Д.В. Оклея // Клінічна хірургія. — 2015. — № 3 (871). — С. 36—38.
5. Структура летальности при тромбоемболии легочной артерии в стационарах Витебска за 15 лет / Ю.С. Небылицин, С.А. Сушков, И.В. Самсонова [и др.] // Новости хирургии. — 2008. — Т. 16, № 1. — С. 62—66.
6. Українські міждисциплінарні клінічні рекомендації по профілактиці, діагностиці та лікуванню венозних тромбоемболічних ускладнень (розширений варіант) / В.Н. Бойко, П.І. Болдіжар, І.К. Венгер [та ін.] // Клінічна флебологія. — 2017. — Т. 10, № 1. — С. 42—104.
7. Surgical treatment of ovarian cancer and early detection of venous thromboembolism / M. Maksimovi, M. Maksimov, M. Gojni [et al.] // Eur. J. Gynaecol. Oncol. — 2011. — Vol. 32, № 4. — P. 415—418.
8. Walter Ageno Rivaroxaban for the Prevention of Venous Thromboembolism Following Major Orthopedic Surgery: The RECORD Trials / Ageno Walter // Expert. Rev. Cardiovasc. Ther. — 2009. — № 7 (6). — P. 569—576.
9. Wik H.S. Long-term quality of life after pregnancy-related deep vein thrombosis and the influence of socioeconomic factors and comorbidity / H.S. Wik, T.R. Endern // J. Thromb. Hemost. — 2011. — № 9 (10). — P. 1931—1936.

Y.M. POPOVYCH

*Uzhhorod National University, Faculty of Medicine, Department of Surgical Diseases, Uzhhorod*

### THE DISTANT RESULTS OF THE TREATMENT VENOUS THROMBOSIS OF LOWER EXTREMITIES

In the article were observed the distant results of the treatment venous thrombosis of lower extremities in 790 patients who were treated at the department of the Vascular Surgery and Urology of Transcarpathian Regional Clinical Hospital named A. Novak. Depending on the method of treatment, the patients were divided into two groups. The first (main) group consisted of 555 (70,3%) patients with deep vein thrombosis of lower extremities (DVT) and vena cava inferior (VCI), which performed various surgical interventions for reason DVT and with intention to preventive of pulmonary thromboembolism (TELA). The second (control) group included 235 (29,7%) patients with DVT in the VCI system receiving only conservative treatment. Operative treatment of deep vein thrombosis according to the cumulative analysis allowed to achieve a positive result of treatment in 89,5% of patients, and with conservative treatment – only in 48,8% of patients. At the end of third year observation, the marked signs of chronic venous insufficiency in patients in the control group were observed in 51,6% of patients, and in the main group – only 10,2%.

**Key words:** deep vein thrombosis, vena cava inferior, thrombectomy, conservative treatment

Стаття надійшла до редакції: 7.09.2017 р.