

МІНІСТЕРСТВО ОСВІТИ І НАУКИ УКРАЇНИ
ДВНЗ «УЖГОРОДСЬКИЙ НАЦІОНАЛЬНИЙ УНІВЕРСИТЕТ»

СТОМАТОЛОГІЧНИЙ ФАКУЛЬТЕТ
Кафедра терапевтичної стоматології

Навчально-методичні рекомендації для студентів 3 курсу
з дисципліни «Терапевтична стоматологія». «Методи обстеження
стоматологічного хворого». «Карієс та некаріозні ураження зубів»

Гончарук-Хомин М.Ю., Пішковці А-М.М.

УДК 378.146:378.091

Навчально-методичні рекомендації для студентів 3 курсу з дисципліни «Терапевтична стоматологія». «Методи обстеження стоматологічного хворого». «Карієс та некаріозні ураження зубів»./ Гончарук-Хомин М.Ю., Пішковці А-М.М., – Ужгород, 2024. – 268 с.

Колектив авторів-укладачів:

Гончарук-Хомин М.Ю. – PhD, завідувач кафедри терапевтичної стоматології ДВНЗ «УжНУ»;

Пішковці А-М.М. – асистент кафедри терапевтичної стоматології ДВНЗ «УжНУ»;

Навчально-методичні рекомендації розроблені для вивчення програми з дисципліни «Терапевтична стоматологія» студентами 3-го курсу стоматологічного факультету. В дані методичні рекомендації входять методичні розробки для проведення практичних занять в комплексі з контрольними завданнями і переліком рекомендованої навчально-методичної літератури, які спрямовані на поглиблення знань студентів щодо діагностики та лікування захворювання твердих тканин зубів різної етіології (каріозного та некаріозного генезу), а також вивчення загальноприйнятих та сучасних класифікацій патологій твердих тканин зубів, їх етіології, патогенезу та клінічних проявів; підходів до діагностики патологій твердих тканин зубів з використанням клінічних і додаткових методів обстеження хворих з одонтопатологіями; принципів лікування та профілактики вищезгаданих захворювань та їх ускладнень.

Навчально-методичні рекомендації розглянуто та затверджено на засіданні кафедри терапевтичної стоматології стоматологічного факультету ДВНЗ «Ужгородський національний університет», протокол № 1 від 18 січня 2024 р.

МОДУЛЬ 1: «МЕТОДИ ОБСТЕЖЕННЯ СТОМАТОЛОГІЧНОГО ХВОРОГО»

МЕТОДИЧНА РОЗРОБКА №1

ТЕМА: Організація стоматологічної допомоги в Україні.

Структура стоматологічної поліклініки та її терапевтичного відділення. Задачі терапевтичної стоматології, взаємозв'язок із загальними клінічними та стоматологічними дисциплінами.

I. Актуальність теми: За темпами розвитку і впровадження сучасних технологій, методів лікування стоматологічна служба в Україні займає провідне місце в системі охорони здоров'я. Студент стоматологічного факультету на 3 курсі повинен послідовно опановувати нові розділи терапевтичної стоматології і починати свою практичну роботу, лікування карієсу зубів, згідно з прогресивними розробками вітчизняної та світової стоматології. Стоматологічний кабінет, його організація та обладнання - це найважливіше, що стоїть на початку праці лікаря – стоматолога.

II. Навчальна мета:

2.1. Студент повинен знати:

- Знати організацію стоматологічних служб в Україні.
- Знати санітарно – технічні нормативи кабінетів у лікувальному закладі.
- Знати санітарно – гігієнічні вимоги до стоматологічного кабінету у лікувальному закладі.
- Знати правила техніки безпеки при роботі в стоматологічному кабінеті.
- Знати основне та допоміжне стоматологічне устаткування для організації диференційованої роботи лікаря – терапевта.
- Засвоїти організацію, оснащення та устаткування стоматологічного кабінету.
- Оволодіти правилами техніки безпеки та роботи в стоматологічному кабінеті.
- Знати сучасні стоматологічні препарати та матеріали для терапевтичного прийому пацієнтів.

2.2 Вміти:

- Застосовувати санітарно – технічні нормативи при організації стоматологічного кабінету.
- Організувати роботу в стоматологічному кабінеті.
- Правильно організувати робоче місце і раціонально розмістити устаткування в стоматологічному кабінеті.
- Обрати основне і допоміжне устаткування стоматологічного кабінету.

III. Зміст теми

Санітарно – гігієнічні вимоги до стоматологічного кабінету:

1. Площа приміщення
2. Висота приміщення
3. Ширина приміщення
4. Вимоги до:
 - Стін кабінету;
 - Стелі кабінету;
 - Підлоги кабінету;
 - Дверей та вікон кабінету.
5. Освітлення кабінету:
 - Природне;
 - Штучне.
6. Мікроклімат:
 - Кондиціювання;
 - Вентиляція;
 - Опалення;
 - Кварцування;
7. Відстань між кріслами та їх розміщення
8. Санвузол

Обладнання стоматологічного кабінету:

I. Основне:

1. Стоматологічна установка:
 - Блок інструментів;
 - Блок управління;
 - Гідроблок;
 - Освітлювальний блок;
 - Стоматологічне крісло;
 - Компресор.
2. Пересувний стілець зі спинкою для лікаря.
3. Стілець для асистента.
4. Стоматологічний стіл лікаря – пересувний чи стаціонарний.

II. Допоміжне:

1. Фотополімерна лампа.
2. Скалер.
3. Діатермокоагулятор.
4. Апекслокатор.
5. Ендомотор та ендонаконечник.
6. Радіовізіограф.

III. Устаткування для стерилізації та знезараження:

1. Сухожарова шафа для стерилізації інструментів.
2. Столик з наборами стерильних інструментів.
3. Кварцова лампа.
4. Витяжна шафа.

IV. Устаткування для обробки рук та передстерилізаційної обробки:

1. Рукомийник для миття рук.
2. Контейнери з дезрозчином для замочування інструментів з тумбою для ємностей з дезінфікуючими розчинами.

V. Устаткування для роботи медичної сестри:

1. Стіл для ведення документації.
2. Стілець.
3. Комп'ютер.
4. Сейф для зберігання документів.

VI. Медичні меблі:

1. Канцелярський стіл лікаря.
2. Шафа для зберігання медикаментів групи А і Б.
3. Шафа для зберігання інструментів, перев'язувальних та пломбувальних матеріалів.

ОРГАНІЗАЦІЯ СТОМАТОЛОГІЧНОЇ СЛУЖБИ

Основи державної стоматологічної допомоги в Україні були визначені у квітні 1920 р. Наказом "Про державну організацію зуболікарської допомоги в Українській республіці", яким узаконено її як загальнодоступну і безоплатну з профілактичною направленістю.

Першим централізованим органом управління стоматологічної служби в Україні стала, створена у квітні 1920 року в структурі Наркомздраву, зуболікарська секція при підрозділі лікувальної медицини з аналогічними секціями при губернських відділах охорони здоров'я.

На початку 20-х років здійснювався пошук оптимальних форм організації стоматологічної допомоги в рамках амбулаторно-поліклінічної служби. Підготовку стоматологів проводили на одонтологічних факультетах, створених при медичних інститутах (Київ, 1920) і університетах (Харків, 1921), на кафедрах одонтології і в зуболікарських школах. У багатьох містах України приватні зуболікарські школи були перетворені в державні.

Після організації медичних факультетів у самостійні медичні інститути кафедри одонтології були перейменовані в кафедри стоматології. В розвиток вищої стоматологічної освіти багато сил і знань вклали А. І.Євдокімов, І.Г. Лукомський, Є.М.Гофунг, Д.А. Епштейн, З.Б. Пирятинський.

Важливе значення для розширення наукових знань мало видання спеціального журналу, який нині виходить під назвою "Стоматологія".

У 20-і роки в Україні на базі націоналізованих зуболікарських кабінетів було створено більше 400 зуболікарських амбулаторій, більше 40 зуботехнічних лабораторій, відкрито 6 дитячих поліклінік в Одесі, центральна шкільна клініка в Миколаєві. На початку 30-х років у країні функціонували 4 типи зуболікарських установ: самостійні зуболікарські амбулаторії (фабрично-заводські, шкільні), зуболікарські кабінети при диспансерах і лікарнях, приватні зуболікарські кабінети і зубопротезні установи. З 1930 р. одонтологічні факультети в Україні були виділені в самостійні стоматологічні інститути (в Києві і Харкові).

На даний час в Україні працює Українська медична стоматологічна академія, НДІ стоматології в Одесі, а також ряд стоматологічних факультетів.

У процесі навчання велике значення надається підвищенню базових знань стоматологів, особливо в умовах можливої спеціалізації в стоматології, по так званих міні-спеціальностях (пародонтології, одонтології і гігієни) в рамках терапевтичної стоматології, матеріалознавства - в ортопедичній стоматології.

Формування спеціаліста нового типу передбачає удосконалення цільової підготовки стоматологів через систему післядипломної підготовки через інтернатуру, створення "моделі спеціалізації".

Стоматологічна допомога в Україні (амбулаторно-поліклінічна) надається:

- самостійними стоматологічними поліклініками (республіканськими, обласними, міськими, районними);
- стоматологічними відділеннями у складі територіальних поліклінік міст, центральних районних лікарень і МСЧ на промислових підприємствах;
- в стоматологічних кабінетах лікарень диспансерів, жіночих консультацій, навчальних закладів;
- самостійними дитячими поліклініками;
- госпрозрахунковими поліклініками.

Прийом в стоматологічних поліклініках і відділеннях проводиться по профілю терапевтичної, ортопедичної і хірургічної стоматології.

До складу сучасної стоматологічної поліклініки входять відділення і кабінети:

- терапевтичної стоматології з кабінетом по лікуванню хвороб пародонту і слизової оболонки ротової порожнини;
- відділення (кабінет) хірургічної стоматології з операційним блоком;
- ортопедичне відділення з зубопротезною лабораторією і ливарною;
- відділення пересувної стоматологічної допомоги і профілактики стоматологічних хвороб;
- анестезіологічний і рентгенологічний кабінети.

У регулюванні потоку хворих важливе значення має оглядовий кабінет стоматологічної поліклініки.

Спеціалізована амбулаторно-поліклінічна стоматологічна допомога є одним із самих масових видів медичного обслуговування населення. Питома вага стоматологічної захворюваності в загальній захворюваності населення по звертанню досягає більше 16%. Звертання за стоматологічною допомогою займає друге місце після звертання до лікарів-терапевтів, 90% населення хворіє карієсом, 40% - пародонтозом.

Стаціонарна стоматологічна допомога надається у стоматологічних відділеннях чи спеціалізованих ліжках в республіканських, обласних, міських, районних, клініках науково-дослідних інститутів, медичних університетів і інститутів і інститутів удосконалення лікарів.

Планування і керівництво роботою всіх установ покладається на головних спеціалістів.

Головний спеціаліст призначається із числа головних лікарів республіканських, обласних, міських стоматологічних поліклінік. Головний стоматолог через керівництво лікувально-профілактичних установ і місцевих органів охорони здоров'я повинен забезпечити

організаційно-методичне і наукове керівництво роботою стоматологічних установ.

Самостійні стоматологічні поліклініки

Незалежно від місця розташування (республіканська, обласна, міська, районна), відповідно до кількості лікарських посад вони можуть бути 5 категорій:

- позакатегорійна - більше 40 посад;
- 1 категорія - 30 - 40 посад;
- 2 категорія - 25 - 30 посад;
- 3 категорія - 20 - 25 посад;
- 4 категорія - 15 - 20 посад;
- 5 категорія - 10 - 15 посад.

Розрахунок лікарських кадрів ведеться по кількості населення, виходячи з того, що на кожного мешканця на рік припадає 2,2 відвідування. На кожні 10 тисяч дорослого населення виділяється 4,0 посади стоматолога (терапевта + хірурга) і 1 посада протезиста на 4 - 5 посад стоматологів.

На кожні 10 тисяч дитячого населення виділяється 4,5 посади стоматолога.

В даний час в Україні забезпеченість стоматологами складає 4,0 на 10 тис. населення.

Структура стоматологічної поліклініки

До складу поліклініки входять спеціальні відділення:

- 1 - терапевтичної стоматології;
- 2 - хірургічної стоматології;
- 3 - ортопедичної стоматології;
- 4 - стоматології дитячого віку (де немає дитячої стоматологічної поліклініки).

Крім того, до складу поліклініки входять такі кабінети:

- 1 - функціональної діагностики;
- 2 - парадонтологічний;
- 3 - анестезіологічний;
- 4 - фізіотерапевтичний;
- 5 - рентгенологічний.

Під керівництвом поліклініки працюють стоматологічні кабінети чи відділення при загальних поліклініках, диспансерах, школах, МСЧ. До складу поліклініки входять також:

- 1 - зуботехнічна лабораторія;
- 2 - клінічна лабораторія;
- 3 - організаційно-методичний кабінет;
- 4 - реєстратура;
- 5 - адміністративно-господарча частина.

Кабінет лікаря-стоматолога забезпечений стоматологічним кріслом,

універсальною стоматологічною чи турбінною бормашиною з набором стоматологічних інструментів (шпатель, зеркало, пінцет, зонди та ін.), інструментами для пломбування і видалення зубних відкладень, борами, пульпоекстракторами, корневими голками, каналонаповнювачами, пломбувальним матеріалом і медикаментами.

Робота лікарів здійснюється у дві зміни по ковзаючому графіку.

Одержав розвиток дільничний терапевтичний принцип надання стоматологічної допомоги. При цьому враховується захворюваність стоматологічними хворобами, віковий склад населення, забезпеченість лікарськими кадрами.

На кожні 20 лікарських посад стоматологічного профілю встановлюється 1 посада лікаря-анестезіолога.

Стоматологічні відділення лікарняно-поліклінічних установ і медико-санітарних частин

Стоматологічні відділення створюються там, де немає самостійних стоматологічних поліклінік. В них ведеться диференційований прийом. Відділення створюється при наявності 8 стоматологів і більше. Один з них призначається завідуючим відділенням.

Самостійні стоматологічні кабінети створюють в лікарнях, поліклініках, жіночих консультаціях, МСЧ, на здравпунктах, у школах.

Найчастіше стоматологічна допомога населенню надається стоматологічному кабінеті.

У лікарнях з кількістю ліжок більше 250, встановлюється одна посада лікаря - стоматолога і додатково на кожні 300 ліжок зверх цього ще по одній посаді. Якщо лікарня має менше 250 ліжок, але є обладнаний стоматологічний кабінет, то виділяється 0,5 посади стоматолога.

В туберкульозних лікарнях виділяється 0,5 посади на 75 - 200 ліжок. Якщо туберкульозні лікарні мають більше 200 ліжок, виділяється одна посада лікаря-стоматолога.

У дитячих туберкульозних лікарнях навіть за наявності 50 ліжок виділяється 0,5 посади лікаря-стоматолога.

У поліклініках загального типу, якщо число стоматологів менше 8, створюються стоматологічні кабінети, але в них повинен вестись диференційований прийом.

В медико-санітарних частинах, на оздоровчих пунктах створюються стоматологічні кабінети при наявності 1500 і більше працюючих на всіх промислових підприємствах і на будівництвах.

На підприємствах хімічної промисловості виділяється 0,75 посади на 1000 працюючих.

В школах і вузах організовується стоматологічний кабінет за наявності 800 і більше учнів.

У жіночих консультаціях виділяється одна посада на 100000 населення, при кількості населення менше 50 тисяч - 0,5 посади. Більше однієї посади в жіночій консультації не виділяється.

Функції стоматологічної поліклініки.

Стоматологічна поліклініка є основною спеціалізованою лікувально-профілактичною установою, що надає населенню висококваліфіковану і спеціалізовану допомогу при захворюваннях порожнини рота і зубів.

Основні функції стоматологічних поліклінік:

- 1) організація і проведення спеціалізованої стоматологічної допомоги різним групам населення;
- 2) втілення диспансерного методу в діяльність лікарів-стоматологів з метою профілактики захворювань порожнини рота і зубів;
- 3) організація і проведення санації порожнини рота як в плановому порядку, так і при зверненні населення в стоматологічні установи;
- 4) розвиток і удосконалення комплексної диспансеризації разом з дільничними (цеховими) терапевтами, а також лікарями-педіатрами, акушерами-гінекологами, ЛОР- і іншими спеціалістами загальних і дитячих поліклінік, жіночих консультацій, диспансерів;
- 5) розвиток вузькопрофільних видів стоматологічної допомоги і їх наближення до населення;
- 6) удосконалення лікувально-діагностичних методів: фізіотерапевтичних, рентгенологічних, біохімічних, цитологічних, функціонально-діагностичних та ін.;
- 7) пропаганда гігієнічних і медичних знань в області стоматології серед населення;
- 8) обліково-звітна стоматологічна документація.

Диспансеризація стоматологічних хворих - це система заходів, направлених на раннє виявлення хвороб зубів і інших органів і тканин порожнини рота і щелепно-лицевої області; усунення причин, що викликають ці захворювання; кількісне обстеження і лікування хворих, взятих на диспансерний облік і збереження їх працездатності.

Відбір стоматологічних хворих на диспансерний нагляд повинен проводитись лікарями-стоматологами всіх спеціальностей в незалежності від місця роботи і характеру прийому.

Хворі, що підлягають диспансерному нагляду, направляються до дільничних і цехових стоматологів.

Диспансерному спостереженню у стоматологів підлягають хворі: з багаточисельним прогресуючим карієсом зубів, флюорозом, пародонтозом I-III ступеня, хронічними гінгівітами і стоматитами, хейлітами, глосалгією, одонтогенними невралгіями тройничного і лицевого нервів, хронічними остеомієлітами кісток лица, хронічними гайморитами, хронічним запаленням слинних залоз, передраковими захворюваннями щелеп і порожнини злюякісними новоутвореннями щелеп і порожнини рота,

вродженими розщелинами щелепно-лищевої області, зубо-щелепними аномаліями, вродженими і набутими деформаціями щелеп.

На кожного диспансерного хворого складається план лікувально-профілактичних заходів, який включає:

- 1) поглиблене вивчення умов праці і побуту хворого і детальне клінічне обстеження;
- 2) поліклінічне (чи стаціонарне) лікування: санація порожнини рота, медикаментозна, хірургічна, фізіотерапевтична та ін.;
- 3) направлення хворого на консультацію до лікарів іншої спеціальності (ЛОР 1 інш.);
- 4) дотримання хворим заходів особистої профілактики, режиму праці, відпочинку, харчування, раціонального працевлаштування;
- 5) аналіз показників ефективності диспансеризації стоматологічних хворих.

На кожного хворого поряд з амбулаторною картою заповнюється контрольна карта диспансерного хворого (ф. N 030/у).

Основні лікувально-профілактичні заходи диспансеризації: планова санація порожнини рота, яка проводиться з 3-х річного віку протягом всього життя, у першу чергу в організованих колективах.

Основні показники роботи лікарів стоматологів амбулаторно-поліклінічної служби:

Нормативи прийому хворих:

- стоматологи-терапевти - 3 особи на годину,
- хірурги - 5 особи на годину,
- ортопеди - 2 особи на годину,
- змішаний прийом - 3,2 особи на годину.

Якісні показники лікаря - стоматолога-терапевта

- Профілактика карієса зубів.
- Планова санація працівників ведучих професій з шкідливими умовами праці.
- Санація серед школярів і дошкільників.
- Санація вагітних і жінок, що годують.
- Санація хворих ангінами і з захворюваннями шлунково-кишкового тракту. Відсоток відвідування сільськими мешканцями.
- Питома вага первинних відвідувань.
- Питома вага санованих серед всіх первинних хворих.
- Відсоток потребуючих в санації порожнини рота, виявлених із числа оглянутих в порядку планової санації.
- Відсоток санованих із числа виявлених в порядку планової санації.

Одиницею роботи лікаря-стоматолога вважається закінчена робота (накладання пломби протягом 20 хвилин, збір анамнезу, встановлення діагнозу, запис в історію хвороби, миття рук, обробка і формування порожнини зуба і накладання пломби).

- Термін збереження пломби - не менше 2 років.
- Лікування пульпіту - за 2 відвідування.
- Лікування періодонтиту - за 3 відвідування.

IV. Контрольні питання до теми заняття:

1. Організація терапевтичної стоматологічної допомоги в Україні.
2. Види і структура стоматологічних поліклінік.
3. Функції стоматологічної поліклініки.
4. Основні показники роботи лікаря стоматолога – терапевта.
5. Санітарно – гігієнічні вимоги до організації стоматологічного кабінету.
6. Устаткування стоматологічного кабінету.
7. Правила техніки безпеки при роботі в стоматологічному кабінеті.
8. Організація робочого місця лікаря стоматолога – терапевта.

V. Контрольні тестові завдання та/або ситуаційні задачі:

1. Згідно з санітарно-гігієнічними нормативами мікроклімат стоматологічного кабінету складається з:

- A. Опалення, освітлення, площі приміщення, кондиціонування і вентиляції;
- B. Стану стін приміщення;
- C. Кварцювання;
- D. Висоти приміщення.

Правильна відповідь: A.

2. Висота стоматологічного кабінету згідно з санітарно-гігієнічними нормативами повинна становити не менш ніж:

- A. 5 метрів
- B. 2 метра
- C. 3 метра
- D. 4 метра
- E. 2,5 метра

Правильна відповідь: C.

3. Стіни стоматологічного кабінету пофарбовані в яскраво-червоний колір. Який колір треба вибрати:

- A. Коричневий
- B. Світлий тон (світло-сірий, світло-голубий, світло-зелений)
- C. Синій
- D. Помаранчевий
- E. Фіолетовий

Правильна відповідь: B.

4. Оцінити відповідність умов, які висуваються вимогами при організації стоматологічного кабінету, якщо на одне крісло припадає площа 7 кв. м В приміщенні, розташованому у підвалі без каналізації та із штучним освітленням.

Правильна відповідь: у даному приміщенні, згідно з санітарно-гігієнічними нормативами, стоматологічний кабінет розмістити неможливо, тому, що:

- 1) На одне стоматологічне крісло має припадати площа не менше 14 кв. м. 2. Приміщення повинно мати природне освітлення.
- 2) Приміщення повинно мати систему каналізації та систему вентиляції.
- 3) Крім того при роботі у такому кабінеті будуть порушені правила ергономіки в стоматології.

5. Під час планової медичної перевірки лікарів-стоматологів одному з лікарів був поставлений діагноз: гепатит С. Назвіть можливі причини інфікування лікаря під час роботи з пацієнтом.

Правильна відповідь:

можливо лікар під час роботи з пацієнтом не дотримувався правил техніки безпеки, а саме:

- працював без рукавиць;
- використовував нестерильний бор або ендострументи після лікування хворого з гепатитом С;
- випадково травмував себе ендострументом (проколів рукавицю) під час прийому хворого з гепатитом С.

Окрім того, під час лікування пацієнтів на лікарі повинні бути: медична маска, стоматологічні окуляри та латексні або нітрилові рукавички, шапочка і халат з довгими рукавами.

6. Стоматологічний кабінет загальною площею 10 м', розміщений в підвальному приміщенні без каналізації, освітлення штучне. Чи відповідають вказані умови для організації стоматологічного кабінету?

Правильна відповідь: Стоматологічний кабінет організується в просторому добре освітленому приміщенні, обладнаному примусовою вентиляцією і каналізацією.

7. Підлога в стоматологічному кабінеті покрита художнім паркетом, що ще необхідно для можливості роботи в стоматологічному кабінеті?

Правильна відповідь: При наявності в стоматологічному кабінеті підлоги застеленої художнім паркетом, під ногами лікаря-стоматолога повинен бути гумовий коврик.

8. Чи можна готувати амальгаму в стоматологічному кабінеті при відсутності витяжної шафи?

Правильна відповідь: Готувати амальгаму в стоматологічному кабінеті при відсутності витяжної шафи не можна, для цього повинно бути відповідне приміщення, оснащене витяжною шафою.

9. Стіни стоматологічного кабінету пофарбовані в яскраво-червоний колір. Чи відповідає таке фарбування вимогам при організації стоматологічного кабінету?

Правильна відповідь: Стіни стоматологічного кабінету повинні бути пофарбовані в легкі тони, які не втомлюють.

VI. Література

6.1. Основна література

1. Борисенко А.В., Антоненко М.Ю., Линовицька Л.В. / за ред. А.В. Борисенка. Стоматологічні захворювання: терапевтична стоматологія: підручник. К. : ВСВ “Медицина”, 2017. 664 с.
2. Бойцанюк С.І., Андрієшин О.П., Манащук Н.В., Чорній Н.В. Клінічні прояви та диференційно-діагностичні критерії некаріозних уражень зубів: навч. посіб. Тернопіль: ТДМУ. Укрмедкнига, 2019. 112 с.
3. Гасюк Н.В., Черняк В.В., Клітинська О.В., Бородач В.О. та ін. Додаткові методи обстеження у стоматології: навч. посіб. Тернопіль, 2017. 120 с.
4. Батіг В.М., Струк В.І. Систематизоване викладення змісту навчальної дисципліни «Терапевтична стоматологія»: навч. посіб. Чернівці, 2016. 227 с.
5. Кононова О. В. Сучасний стан лікування карієсу та його ускладнень у населення України. Гігієна населених місць, (64), 2014. 336-342 с.
6. Іваницький І.О., Іваницька О.С., Петрушанко Т.О. Гіперчутливість зубів: навчальний посібник для студентів стоматологічних факультетів вищих медичних навчальних закладів IV рівня акредитації. Полтава: Дивосвіт, 2019. 108 с.

6.2. Допоміжна література

1. Левків М. О. Застосування кейс-методу у фаховій підготовці студентів-іноземців на кафедрі терапевтичної стоматології. Медична освіта, (3), 2016. 71-74 с.
2. Белікова Н.І., Петрушанко Т.О., Беліков О.Б. Принципи біомеханіки шинування рухомих зубів. К.: ТОВ НВП «Інтерсервіс», 2016. 186 с.
3. Мазур І.П., Хайтович М.Ф., Голопихо Л.І. Клінічна фармакологія та фармакокінетика в стоматології: навч. посіб. К. : ВСВ “Медицина”, 2018. 376 с. + 6 с. кольор. вкл.
4. Марченко І.Я., Назаренко З.Ю., Павленко С.А. / під заг. ред. Ткаченко І.М. Пропедевтика терапевтичної стоматології: підруч. для студ. стом. факул. вищ. навч. закл. МОЗ України /; ВДНЗУ «УМСА» – Полтава: ТОВ «АСМІ», 2016 р. 439 с.
5. M.M. Rozhko, Z.V. Popovych, V.D. Kuroiedova et al.: edited by M.M. Rozhko. Stomatology: textbook: in 2 books. Book I. Kyiv: AUS Medicine Publishing, 2020. 792 p.: color edition.
6. A.V. Borysenko, L.V. Lynovytska, O.F. Nesyn et al.; edited by A.V. Borysenko. Periodontal and Oral Mucosa Diseases: textbook. Vol. 2. Kyiv: AUS Medicine Publishing, 2018. 624 p.; color edition.

7. M.M. Rozhko, I.I. Kyrylenko, O. H. Denysenko et al.; edited by M. M. Rozhko. Stomatology: textbook: in 2 books. Book 2. Kyiv: AUS Medicine Publishing, 2018. 960 p.; color edition.
8. [Douglas A Terry](#), [Willi Geller](#). Esthetic and Restorative Dentistry: Material Selection and Technique 3rd Edition. Publisher: Quintessence Publishing Co Inc.; 3rd edition, 2017. 776 p.

МЕТОДИЧНА РОЗРОБКА №2

ТЕМА: Оснащення робочого місця лікаря – стоматолога: універсальні стоматологічні установки та крісла. Техніка безпеки. Етика та деонтологія в стоматології. Ятрогенні захворювання.

I. Актуальність теми: Виконання службових обов'язків лікаря-стоматолога багато в чому залежить від організації робочого місця. Робоче місце стоматолога оснащено складним обладнанням і апаратурою, що дозволяє успішно вирішувати завдання діагностики і лікування захворювань зубів, тканин пародонту і слизової оболонки ротової порожнини.

II. Навчальна мета:

2.1. Студент повинен знати:

- Знати основне устаткування стоматологічного кабінету;
- Знати основні гігієнічні вимоги до стоматологічного кабінету;
- Знати класифікацію стоматологічних установок та крісел;
- Знати що входить в обов'язки асистента;
- Техніка безпеки при організації роботи в стоматологічних кабінетах;
- Техніка безпеки лікаря – стоматолога терапевта.

2.2 Вміти:

- Вміти відрізнити стоматологічні установки за їхньою подачею;
- Вміти працювати з асистентом в чотири руки;
- Вміти відрізнити ятрогенне захворювання в пацієнта;
- Дотримуватись всіх технік безпеки в стоматологічному кабінеті;
- Вміти етично спілкуватись з пацієнтами та прислуховуватись до них.

III. Зміст теми

Основне устаткування

Традиційно все стоматологічне устаткування кабінету прийнято ділити на основне, без якого неможливе здійснення лікарських дій, і допоміжне, необхідне для конкретних маніпуляцій.

Стоматологічна установка є ключовим елементом робочого місця лікаря-стоматолога. Вона забезпечує лікарю умови, необхідні для ефективного і технологічного проведення основних видів стоматологічного лікування.

Універсальні стоматологічні установки

Сучасна стоматологічна установка є складним комплексом електричних, механічних та гідравлічних елементів, що перетворюють зовнішню енергію в енергію стоматологічних інструментів та призначена

для забезпечення необхідних умов для проведення стоматологічного лікування.

Стоматологічні установки можна класифікувати:

- 1) за способом розташування в кабінеті:
 - стаціонарні (нерухомо фіксуються до підлоги кабінету);
 - портативні (в яких лікарський блок-модуль не має жорсткого з'єднання з кріслом);
- 2) спеціального призначення:
 - лазерні (для препарування променем);
 - для проведення ендодонтичних робіт;
 - для пародонтологічних маніпуляцій;
- 3) для професійної гігієни:
 - зняття зубних відкладень;
 - відбілювання содою під тиском;
- 4) електричні: для установки на них електричних мікромоторів (щіткових і безщіткових) і п'єзоелектричних скалерів.
- 5) по кількості обслуговуючого персоналу:
 - лише для лікаря;
 - для одночасної роботи лікаря і його асистента, тобто так званий принцип роботи "в чотири руки".

Згідно сучасним поглядам, вимогам ергономіки найбільше відповідає робота лікаря-стоматолога терапевта з асистентом «в чотири руки» при горизонтальному положенні пацієнта, внаслідок зменшення небажаних рухів робочої команди і скорочення часу виконання практично всіх лікувальних процедур.

Помічник лікаря (асистент), на відміну від медичної сестри, працює безпосередньо в порожнині рота. **У його обов'язки входить:**

- професійна гігієна і очищення зубів до реставрації;
- участь в ідентифікації кольору і відтінків;
- асистенція в реставрації зубів;
- контроль за чистотою операційного поля, евакуація ротової рідини, аерозолів;
- робота полімеризаційною лампою і захист персоналу від полімеризаційного світла;
- полірування зубів, що реставруються.

Крім того, асистент виконує і звичайні обов'язки медичної сестри стоматологічного кабінету.

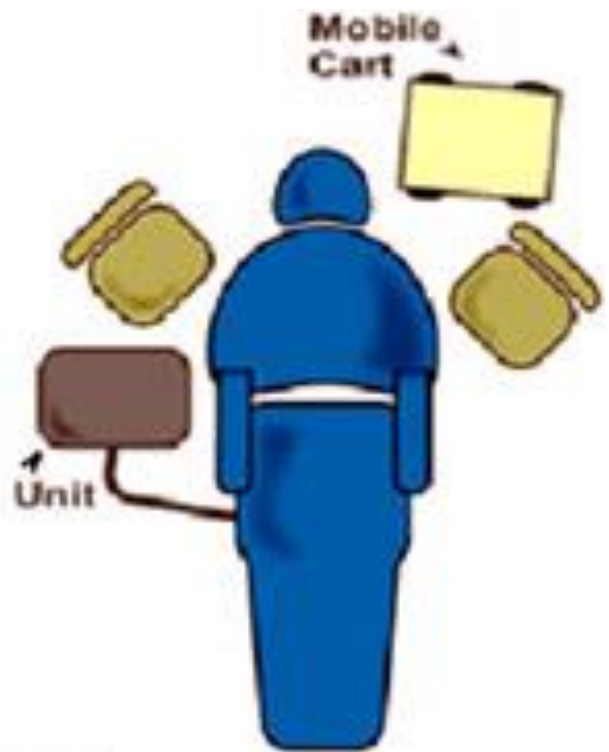Підбираючи устаткування, основна увага повинна бути сфокусована саме на робочому місці асистента, що при роботі позбавить стоматолога від непотрібних рухів. Доступ до наконечників та іншого динамічного інструментарію має бути орієнтований в першу чергу на асистента і лише тоді на лікаря. Робоче місце лікаря знаходиться праворуч від пацієнта, робоче місце асистента - зліва.

Бажано також щоб розташування наконечників установки відповідало частоті їх використання. Наприклад, турбінний наконечник повинен розташовуватися до лікаря ближче, ніж механічний; швидкісний пілосос і пістолет вода\повітря повинні розташовуватися до асистента ближче, ніж слиновідсмоктувач. З метою скорочення рухів, всі інструменти повинні знаходитися в межах досяжності асистента, для швидкої їх передачі лікарю.

Більшість стоматологічних установок якими користуються лікарі - стоматологи оснащені заднім столиком, бічним столиком. Малюнки 1-4 демонструють схематичні приклади чотирьох поширених видів дизайну стоматологічних установок.

Установка з бічною подачею

Установка такого дизайну користувалася популярністю багато десятиліть. Фактично, багато стоматологічних факультетів користуються таким типом установок, оснащеними фіксованим робочим столиком, внаслідок того, що студентам зазвичай доводиться працювати без асистента. Даний стиль установок вимагає від лікаря зняття і заміну наконечників, що у свою чергу спричиняє за собою перемикання уваги з робочого поля на цю процедуру, вимушує розвертати тулуб для того, щоб узяти потрібний інструмент, а потім перефокусувати знов увагу на робоче поле. Це може привести до фізичної втоми і стомленості очей.



Дизайн з бічною подачею відділяє асистента від інструментів і від можливості змінити наконечники або бори, що вимагає більше зайвих рухів від лікаря, а значить і втрату ефективності.

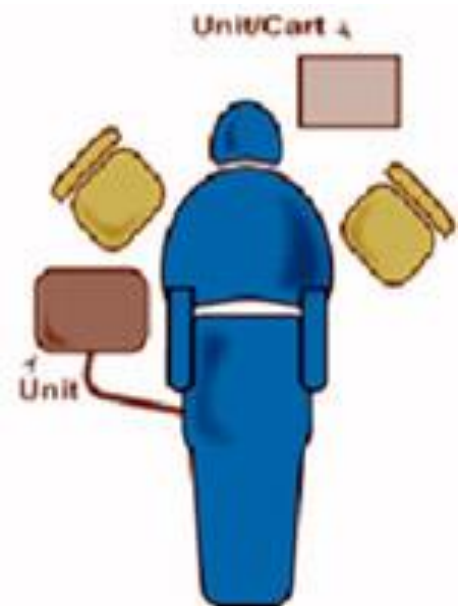
Установка із задньою подачею

Лікар вимушений самостійно проводити зняття і заміну наконечників при такому дизайні установки. Це приводить до постійних поворотів, стомленню очей через розсосередження уваги з робочого поля. При цьому часто виникає момент, коли для того, щоб почати роботу, необхідно перекласти наконечник з однієї руки в іншу, робочу. Самі установки вмонтовані у фіксованій позиції, що не дозволяє налаштувати її для зміни робочих положень на комфортніші ні лікарю, ні асистенту. Пилосос і пістолет вода/повітря фіксовані безпосередньо до робочого простору асистента. Але оскільки пилосос і пістолет розташовані ззаду, це вимушує асистента нахилитися за ними. Коли разом з установкою із задньою подачею використовується пересувний столик, це може заважати доступу до раковини, пилососа або пістолета вода/повітря. У асистента такий дизайн викличе постійний стрес і втому а також обмежить ефективність його роботи. Але, не дивлячись на ергономічні недоліки, установки із задньою подачею залишаються популярними, тому що прекрасно вписуються в дизайн кабінету і приховують установку від очей пацієнта.



Розділена установка/столик

Концепція розділення установки і столика розділяє машину на частину лікаря і рухливий столик асистента з пилососом і пістолетом вода/повітря. Як і в установках з бічною подачею, такий дизайн вимагає від стоматолога зміну наконечників і робить їх недоступними для асистента, таким чином знижуючи продуктивність. Асистент може працювати всього лише з пилососом і пістолетом вода/повітря, що вмонтовані в пересувний столик і не має можливості передавати лікарю наконечники і замінювати бори. Дуже часто пересувні столики такого дизайну не пристосовані для зберігання допоміжного інструментарію і

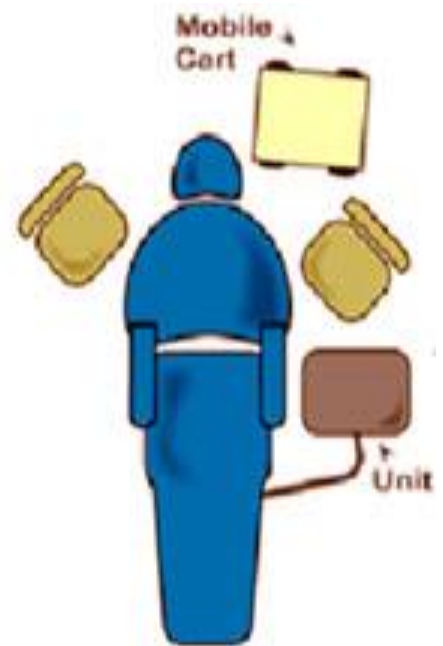


адекватного простору для зберігання стоматологічних матеріалів.

Розділений дизайн установки може обмежити робочий простір асистента і вимушує розташовувати допоміжний інструментарій в лотках на фіксованому столику. Ця позиція вимагає додаткових рухів, щоб змінити потрібні інструменти і матеріали, що зберігаються таким чином, також і відкриває шлях для перехресної інфекції інструментів, що зберігаються в лотках.

Установка типу трансторакс з нагрудним столиком

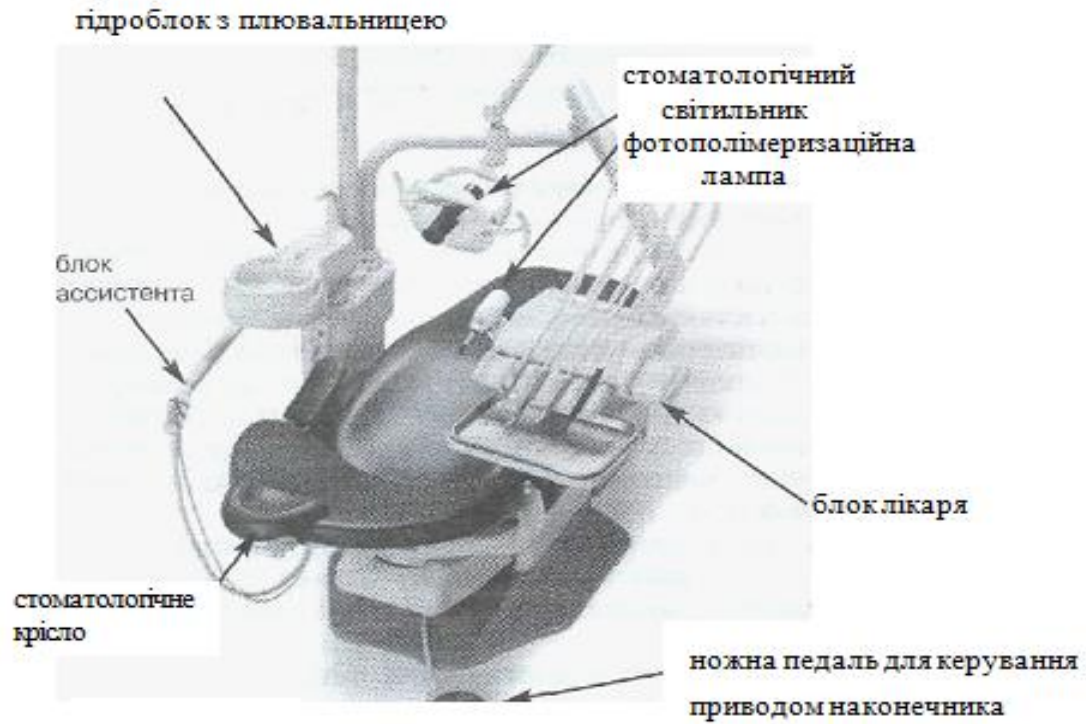
Установка з нагрудним столиком оптимально ергономічно поєднує в собі компроміс між здійснюваними рухами і часом, що витрачається. Із столиком, розташованим поверх грудної клітки пацієнта, асистент може з легкістю замінити наконечники і передати їх лікареві, це позбавляє лікаря від необхідності перемикаати погляд з робочого поля. Повторне перемикаання близько сфокусованого погляду з яскраво освітленого робочого поля, на менш яскравий простір, розташований на віддаленій відстані, вимушує очі лікаря аккомодуватися до змін освітлення і відстані, що може привести до стомлення очей і подальшого головного болю. А пересувний столик з мобільним верхом, що ковзає над колінами сидячого асистента служить основним джерелом матеріалів і інструментів, вдало розташованих в зоні досяжності асистента. При цьому немає шлангів, що обмежують рухливість асистента. Такий тип установок спеціально розроблений для найбільш ефективної роботи в чотири руки.



Універсальна стоматологічна установка обладнана наступними вузлами:

- електричний та повітряний привід для роботи наконечників;
- модульний блок стоматологічної установки має 2—3 шланги для мікромотора і турбінних наконечників;
- оснащена системою повітряного та водяного охолодження борів;
- підключається до водопроводу та каналізації;
- пюстер (пістолет вода-повітря);
- оснащена аспіраційною системою (слиновідсмоктувач, пілосос) і т.д.;
- гідроблок з плювальницею;
- спеціальний стоматологічний світильник "Рефлектор";

- безмасляний компресор;
- стоматологічне крісло з автоматичним управлінням.



Крім цього, установки можуть оснащуватися додатковими пристосуваннями та апаратурою:

- системою освітлення робочого поля через наконечник;
- вмонтованою лампою для полімеризації матеріалів світлового затвердіння з довжиною хвилі 450 - 500 нанометрів;
- ультразвуковим скейлером для видалення зубних відкладень;
- діатермокоагулятором;
- комп'ютером;
- радіовізіографом;
- інтраоральною відеокамерою;
- ендодонтичним мікроскопом.

Техніка безпеки при організації роботи в стоматологічних кабінетах

Техніка безпеки в стоматології спрямована на попередження травматизму пацієнта і медичного персоналу під час проведення лікувальних заходів.

В кожному стоматологічному відділенні (кабінеті) повинні бути розроблені інструкції з охорони праці та техніки безпеки (далі ОП і ТБ).

Регулярно проводяться інструктажі з ОП. Відповідальність за дотримання вимог ОП і ТБ покладається на головного лікаря та завідуючих відділеннями.

Стоматологічні кабінети (терапевтичні, хірургічні, ортопедичні, дитячі, ортодонтичні) повинні мати на одне стоматологічне крісло 14 м² площі і по 7 м² на кожне додаткове. Якщо додаткове крісло має універсальну установку, то площа збільшується до 10 м². В терапевтичних та хірургічних кабінетах повинно розміщуватися не більше трьох, а в хірургічних - не більше двох крісел з обов'язковим розділенням робочих місць лікарів непрозорими перегородками висотою до 1,5 м., має бути обладнано робоче місце медичної сестри.

Стіни стоматологічних кабінетів повинні бути гладкими, без щілин. Всі кути і місця з'єднання стін, стелі і підлоги повинні бути заокругленими, без карнизів і прикрас. Стіни хірургічних кабінетів та стерилізаційної облицьовуються на висоту не нижче 1,8 м, в операційній - на всю висоту глазурованою плиткою. Вище панелі стіни фарбують масляними або водоемульсійними фарбами.

Несприятливими факторами в роботі працівників стоматологічного профілю є шум і вібрація, обумовлені застосуванням нового стоматологічного обладнання – швидкісні бормащини і турбіни, які при роботі створюють високий рівень шуму в межах 75-100 ДБА. Це призводить до зниження гостроти слуху і може стати причиною глухоти. Встановлено, що високі рівні шуму ведуть не тільки до змін зі сторони органу слуху, а і зі сторони ЦНС, серцево-судинної та інших систем.

Правила техніки безпеки

1. Носіння медичним персоналом спеціального одягу і взуття:

- Стоматологічний халат - оберігає одяг від забруднення і пацієнта від попадання мікроорганізмів з одягу.
- Медична шапочка - оберігає волосся від пошкодження під час руху стоматологічної установки і запобігає засміченню турбінним аерозолем.
- Медична маска - оберігає лікаря від вдихання мікроорганізмів видихуваних пацієнтом і турбінного аерозолю.
- Стоматологічні окуляри - прозорі окуляри, що закривають очі, в тому числі з бічних сторін. Захищають очі від аерозолю, пилу і крапель крові. Замість них може застосовуватися стоматологічний екран - прозорий пластиковий лист, що закриває все обличчя.
- Стоматологічні рукавички. Відрізняються від загально медичних рукавичок наявністю на подушечках пальців спеціального рельєфу для застережливого ковзання інструменту.
- Змінне взуття - з гладкою поверхнею, легко піддається обробці; носіння взуття - тільки всередині лікувального закладу.
- Дотримання правил роботи з займистими, сильно-діючими і отруйними речовинами.

2. Дотримання протиепідемічного режиму.

- Лікар, строго дотримується правил техніки безпеки, знижує ризик нанесення шкоди здоров'ю не тільки своєму, а й здоров'ю пацієнтів і колег.

Роль лікаря у виникненні ятрогенних захворювань

Термін «ятрогенія» виник у 1925 році після виходу друком праці німецького психіатра Бумке (O. C. E. Bumke) «Лікар як причина душевних розладів». З того часу фахівці різних клінічних професій активно досліджують цю концепцію і намагаються правильно сформулювати її визначення.

За одним з них, ятрогенні захворювання (від грец. *iatros* — лікар та *genno* — створювати, виробляти) — це різноманітні патологічні процеси, пов'язані із профілактичними, діагностичними, лікувальними та реанімаційними заходами. Отже, це будь-яка шкода, що її завдав хворому медичний працівник, не маючи злого наміру.

Згідно з цим визначенням ятрогенії можна розподілити на вісім груп:

1. Ятрогенії, пов'язані з профілактичними заходами — щепленнями та їхніми ускладненнями, порушенням епідеміологічного режиму, — зокрема спричинені ними інфекційні захворювання.
2. Ятрогенії, пов'язані з діагностичними обстеженнями через небезпечність методу дослідження, технічні помилки, несправність апаратури.
3. Ятрогенії, пов'язані з медикаментозними, хірургічними та іншими методиками лікування: непереносністю, помилковим застосуванням, неправильним вибором методу лікування, небезпечністю наркозу.
4. Ятрогенії, пов'язані з реанімаційними заходами (перелом ребер під час закритого масажу серця та ін.); ускладнення, зумовлені катетеризацією і пункцією вен та артерій.
5. Ятрогенії, пов'язані зі зміною психіки хворого у зв'язку з неетичною дією медичних працівників: необережними словами в присутності хворого; зневажливим ставленням до пацієнта.
6. Ятрогенії, пов'язані з недоліками організації медичної допомоги, догляду за хворими — браком місць у стаціонарі, тривалим ходінням по кабінетах для обстеження.
7. Ятрогенії, пов'язані з бездіяльністю або ненаданням медичної допомоги з тих чи інших причин.
8. Ятрогенні псевдохвороби, у тому числі «комп'ютерні псевдохвороби», пов'язані із встановленням неправильного діагнозу і проведенням відповідно неналежного лікування. Це спостерігається під час масових обстежень, внаслідок діагностичних помилок апаратури.

Однак, якщо приймати цю класифікацію і визначення ятрогенних захворювань, то до них можна віднести будь-яку патологію, яка виникає внаслідок дії лікаря. Тому розширення змісту поняття «ятрогенні захворювання» не є виправданим. Адже деяких дій медичних працівників,

які мають негативні наслідки, неможливо уникнути, наприклад травми у разі оперативного втручання.

З іншого боку, ускладнення, зумовлені неправильним діагностуванням та лікуванням, належать до категорії лікарських помилок або медичних правопорушень як ненадання медичної допомоги.

Виникнення ятрогенних захворювань залежить не тільки від поведінки лікаря, а й від самого хворого: його статі, віку, емоційності, інтелектуального розвитку. Залежно від особливостей психіки, типу нервової діяльності, різні пацієнти реагують на дії або на деякі слова лікаря по-різному. Скажімо, у жінок частіше виникають ятрогенії. Серед вікових груп частіше хворіють підлітки, особи в період клімаксу, старші люди. Велике значення у виникненні ятрогенних захворювань мають інформованість населення про хвороби, поширеність захворювань у певний час. Наприклад, на початку ХХ століття було багато людей, які вважали себе хворими на туберкульоз чи сифіліс. Нині люди часто «шукають» у себе рак, ВІЛ/СНІД

Основним методом лікування ятрогенних захворювань залишається психотерапія, яку можна доповнити відповідним симптоматичним, седативним лікуванням. Ні в якому разі не можна говорити хворому, що хвороби у нього немає і він не потребує лікування. Потрібно взяти активну участь у його лікуванні. Інколи слід залучати до лікування психолога або психіатра.

IV. Контрольні питання до теми заняття:

1. Яке основне устаткування в стоматологічному кабінеті?
2. Класифікація стоматологічних установок?
3. Що входить в обов'язки помічника лікаря (асистента)?
4. Якими вузлами обладнана універсальна стоматологічна установка?
5. З чого складається блок лікаря?
6. Яка техніка безпеки лікаря – стоматолога терапевта в стоматологічному кабінеті?
7. Яка роль лікаря у виникненні ятрогенних захворювань?
8. Які групи ятрогенних захворювань Ви знаєте?

V. Контрольні тестові завдання та/або ситуаційні задачі:

1. Згідно санітарно-гігієнічних нормативів, площа стоматологічного кабінету на одне стоматологічне крісло повинна становити не менше:

- А. 14 м²;
- Б. 7 м²;
- В. 21 м²;
- Г. 5 м²;
- Д. 18 м².

Правильна відповідь: А.

2. Згідно санітарно-гігієнічних нормативів, на кожне додаткове стоматологічне крісло повинна бути відведена площа, яка становить не менше:

- А. 14 м²;
- Б. 7 м²;
- В. 21 м²;
- Г. 5 м²;
- Д. 18 м².

Правильна відповідь: Б.

3. Згідно санітарно-гігієнічних нормативів, стіни у стоматологічному кабінеті повинні бути вкриті:

- А. Текстильними шпалерами;
- Б. Вапняною побілкою;
- В. Крейдяною побілкою;
- Г. Водоемульсійними фарбами;
- Д. Немає правильної відповіді.

Правильна відповідь: Г.

4. Згідно санітарно-гігієнічних нормативів, стіни у стоматологічному кабінеті повинні бути вкриті:

- А. Олійними фарбами;
- Б. Вапняною побілкою;
- В. Крейдяною побілкою;
- Г. Текстильними шпалерами;
- Д. Немає правильної відповіді.

Правильна відповідь: А.

5. Яке обладнання встановлюється у стоматологічному кабінеті:

- А. Паровий автоклав;
- Б. Операційний стіл;
- В. Керамічна пічка;
- Г. Стоматологічна установка;
- Д. Немає правильної відповіді?

Правильна відповідь: Г.

6. Діагностичне устаткування стоматологічного кабінету:

- А. Вітальний тест;
- Б. Амальгамозмішувач;
- В. Компресор;
- Г. Амальгамтрегер;
- Д. Радіовізіограф.

Правильна відповідь: Д.

VI. Література

6.1. Основна література

1. Борисенко А.В., Антоненко М.Ю., Линовицька Л.В. / за ред. А.В. Борисенка. Стоматологічні захворювання: терапевтична стоматологія: підручник. К. : ВСВ “Медицина”, 2017. 664 с.
2. Бойцанюк С.І., Андріішин О.П., Манащук Н.В., Чорній Н.В. Клінічні прояви та диференційно-діагностичні критерії некаріозних уражень зубів: навч. посіб. Тернопіль: ТДМУ. Укрмедкнига, 2019. 112 с.
3. Гасюк Н.В., Черняк В.В., Клітинська О.В., Бородач В.О. та ін. Додаткові методи обстеження у стоматології: навч. посіб. Тернопіль, 2017. 120 с.
4. Батіг В.М., Струк В.І. Систематизоване викладення змісту навчальної дисципліни «Терапевтична стоматологія»: навч. посіб. Чернівці, 2016. 227 с.
5. Кононова О. В. Сучасний стан лікування карієсу та його ускладнень у населення України. Гігієна населених місць, (64), 2014. 336-342 с.
6. Іваницький І.О., Іваницька О.С., Петрушанко Т.О. Гіперчутливість зубів: навчальний посібник для студентів стоматологічних факультетів вищих медичних навчальних закладів IV рівня акредитації. Полтава: Дивосвіт, 2019. 108 с.

6.2. Допоміжна література

1. Левків М. О. Застосування кейс-методу у фаховій підготовці студентів-іноземців на кафедрі терапевтичної стоматології. Медична освіта, (3), 2016. 71-74 с.
2. Белікова Н.І., Петрушанко Т.О., Беліков О.Б. Принципи біомеханіки шинування рухомих зубів. К.: ТОВ НВП «Інтерсервіс», 2016. 186 с.
3. Мазур І.П., Хайтович М.Ф., Голопихо Л.І. Клінічна фармакологія та фармакокінетика в стоматології: навч. посіб. К. : ВСВ “Медицина”, 2018. 376 с. + 6 с. кольор. вкл.
4. Марченко І.Я., Назаренко З.Ю., Павленко С.А. / під заг. ред. Ткаченко І.М. Пропедевтика терапевтичної стоматології: підруч. для студ. стом. факул. вищ. навч. закл. МОЗ України /; ВДНЗУ «УМСА» – Полтава: ТОВ «АСМІ», 2016 р. 439 с.
5. M.M. Rozhko, Z.V. Popovych, V.D. Kuroiedova et al.: edited by M.M. Rozhko. Stomatology: textbook: in 2 books. Book I. Kyiv: AUS Medicine Publishing, 2020. 792 p.: color edition.
6. A.V. Borysenko, L.V. Lynovytska, O.F. Nesyn et al.; edited by A.V. Borysenko. Periodontal and Oral Mucosa Diseases: textbook. Vol. 2. Kyiv: AUS Medicine Publishing, 2018. 624 p.; color edition.
7. M.M. Rozhko, I.I. Kyrylenko, O. H. Denysenko et al.; edited by M. M. Rozhko. Stomatology: textbook: in 2 books. Book 2. Kyiv: AUS Medicine Publishing, 2018. 960 p.; color edition.

МЕТОДИЧНА РОЗРОБКА №3

ТЕМА: Схема обстеження стоматологічного хворого.

Суб'єктивне обстеження: скарги, анамнез захворювання та життя.

Характеристика больового синдрому при різних ураженнях зубів

I. Актуальність теми: Встановити правильний діагноз захворювання можна тільки на підставі всебічного обстеження хворого. Тому оволодіння комплексом методів обстеження пацієнтів із захворюваннями порожнини рота є основою для встановлення правильного діагнозу та подальшого індивідуального ефективного лікування.

Як і в усіх галузях клінічної медицини, обстеження хворого в терапевтичній стоматології поділяють на дві частини:

1) опитування (анамнез), під час якого хворий надає в розпорядження лікаря необхідні для діагностики відомості про хворобу і про себе;

2) об'єктивне обстеження (огляд, пальпація, перкусія тощо) із застосуванням основних фізичних і додаткових (лабораторних, інструментальних) методів дослідження.

II. Навчальна мета:

2.1. Студент повинен знати:

- Знати відмінність суб'єктивного та об'єктивного обстеження стоматологічного хворого;
- Знати як правильно проводити опитування хворого;
- Знати що таке анамнез хвороби пацієнта;
- Знати що таке анамнез життя пацієнта;
- Знати як правильно зібрати анамнез стоматологічного хворого;
- Знати тривалість болю того чи іншого стоматологічного захворювання;
- Знати виявити порушення стану та функцій слинних залоз.

2.2 Вміти:

- Вміти відрізнити суб'єктивне та об'єктивне обстеження стоматологічного хворого;
- Вміти аналізувати скарги пацієнта;
- Оцінити тривалість болю пацієнта;
- Вміти деталізувати інші скарги пацієнта (кровоточивість ясен, рухливість зубів, припухлість тощо);
- Вміти оцінювати стан та функції слинних залоз пацієнта.

III. Зміст теми

Опитування хворого

Опитування хворого — анамнез (від'грец. *anamnesis* — спогад) — це сукупність відомостей про хворого та розвиток захворювання, які отримує лікар під час опитування самого пацієнта та людей, що його знають. Ці відомості використовують для встановлення діагнозу і прогнозу захворювання, а також вибору оптимальних методів його лікування та профілактики. Ефективно проведене опитування пацієнта дозволяє в більшості випадків правильно припустити діагноз, який у подальшому повинен бути підтверджений об'єктивними методами дослідження.

Опитування (перший етап обстеження) починають з уточнення даних про дату народження хворого, вік, місце проживання, рід занять тощо. У подальшому виявляють і деталізують скарги, історію розвитку захворювання — анамнез хвороби (*anamnesis morbi*) та анамнез життя (*anamnesis vitae*) з урахуванням можливого впливу спадкових чинників, соціальних і сімейних умов, професійних шкідливостей та інших чинників на виникнення та розвиток захворювання.

Опитування повинно проходити активно, тобто лікар навідними питаннями направляє розповідь хворого таким чином, щоб в'яснити головне за найкоротший час. Дуже важливо встановити контакт між лікарем і хворим, тому що обстановка довіри та взаємної поваги сприяє виявленню моментів, які мають важливе значення для встановлення правильного діагнозу. Разом із тим лікар повинен дотримуватись етичних і деонтологічних норм поведінки. Необхідно враховувати стан психіки хворого, не слід акцентувати його увагу на тих даних анамнезу, які можуть насторожити й нав'яти йому канцеро- або іншу фобію. Абсолютно неприпустимі негативні висловлювання відносно попереднього лікування та недоброзичливе ставлення до лікаря, який раніше лікував хворого.

Скарги хворого.

Контакт лікаря з пацієнтом починається зі з'ясування скарг. Залежно від характеру захворювання хворі можуть пред'являти скарги на біль, печію, свербіж, інші відчуття, виникнення в порожнині рота чогось нового, зміни звичного стану зубів та інших тканин порожнини рота, обличчя тощо. Усі ці відчуття, навіть характерні для одного і того ж захворювання, можуть мати неоднакові інтенсивність і перебіг у різних хворих. Тому це треба враховувати під час подальшого обстеження по рожнини рота. Слід також мати на увазі, що деякі захворювання зубів і порожнини рота можуть перебігати взагалі без будь-яких суб'єктивних відчуттів.

Після з'ясування основних скарг починають їх деталізувати. Так, наприклад, важливо визначити характер болю (гострий, пульсівний, ниючий), причину його виникнення (під впливом подразників чи безпричинно), час виникнення та тривалість больового нападу (уночі чи вдень), локалізацію, місце виникнення та іррадіацію (локалізований чи

ірадіює), його поширеність тощо. Це необхідно тому, що біль може виникати під впливом різних подразників, що характерно для карієсу, деяких некаріозних уражень твердих тканин зубів. Самовільний, безпричинний, нападаподібний біль є ознакою ураження пульпи — пульпіту, особливо гострого. Постійний пульсівний біль, який посилюється під час накушування на хворий зуб, характерний для гострого та загостреного хронічного періодонтиту.

Тривалість болю також є ознакою того чи іншого патологічного процесу. Так, для карієсу характерний причинний біль, тобто біль, який триває лише під час дії подразника і після припинення його дії зникає. Запалення пульпи характеризується нападаподібним болем, який не зникає після припинення дії подразників, а тривалість нападу та періоду відсутності болю ("світлого" проміжку) відповідає ступеню поширеності запального процесу в пульпі. Важливе діагностичне значення має час виникнення нападу болю: у хворих на пульпіт він часто виникає вночі. Локалізація болю може бути різноманітною (у зубах, щелепах, інших ділянках обличчя та голови), тому правильне оцінювання характеру його поширення та ірадіації дозволить уникнути діагностичних помилок. У разі запалення періодонта виникає локалізований, практично постійний біль, який посилюється під час механічного подразнення періодонта (постукування, накушування на хворий зуб). Таким чином, ретельний аналіз больового відчуття має дуже велике діагностичне значення, а в деяких випадках (наприклад у разі пульпіту) є вирішальним для діагностики захворювання.

Аналогічно деталізують інші скарги, наприклад кровоточивість ясен, рухомість зубів, появу припухлості тощо. Необхідно уважно ставитися до скарг хворого та його суб'єктивних відчуттів, які навіть за відсутності тих чи інших змін у порожнині рота все ж таки свідчать про наявність захворювання. Роль лікаря і полягає в тому, щоб виявити ці зміни (у порожнині рота чи в організмі в цілому) за допомогою інших методів обстеження.

Після деталізації скарг обов'язково необхідно звернути увагу й розпитати хворого про загальний стан і виявити можливі скарги, пов'язані зі станом інших зубів, тканин пародонта, слизової оболонки порожнини рота, м'яких тканин щелепно-лищевої ділянки та шиї. Важливим є виявлення стану та функції слинних залоз, оскільки їх порушення (гіпо-, гіпер-, дисалівація тощо) можуть бути ознакою не тільки ураження в порожнині рота. Неприємний запах із рота може свідчити про патологічні процеси в порожнині рота або про наявність хронічних вогнищ у ЛОР-органах (хронічний тонзиліт), верхніх дихальних шляхах, травному тракті тощо. Спотворення смакових відчуттів часто може свідчити про ураження центральної нервової системи та наявність інших, так званих нейростоматологічних захворювань.

Необхідно звернути увагу на наявність скарг щодо порушення загального стану, больові та інші неприємні відчуття в інших відділах організму (груди, живіт тощо), зміни зовнішнього вигляду (колір шкіри, поява висипань, нориць тощо). Виявлення та деталізація цих скарг можуть указати на тяжкість хвороби, можливий взаємозв'язок з іншими захворюваннями внутрішніх органів і систем організму.

Після ретельного аналізу всіх скарг і результатів опитування лікар приступає до огляду пацієнта. У комплексі з даними анамнезу хвороби та анамнезу життя отримані дані дозволяють лікарю встановити вірний діагноз захворювання.

Анамнез хвороби.

Під час з'ясування історії розвитку хвороби (анамнез хвороби) необхідно на підставі скарг пацієнта проаналізувати послідовність виникнення і взаємозв'язок окремих ознак хвороби та динаміку розвитку захворювання в цілому.

Для цього треба уважно розпитати хворого про найбільш ранні прояви захворювання, коли, на його думку, воно розпочалось, який був перебіг хвороби, чи змінювалися больові відчуття, чи не було раніше подібних вогнищ ураження тощо. Обов'язково розпитують про наявність супутніх захворювань, маючи на увазі можливий зв'язок між ураженням у порожнині рота та перенесеними або наявними супутніми захворюваннями внутрішніх органів. Необхідно звернути увагу на загальний стан порожнини рота хворого (як часто звертається до стоматолога, чи регулярно доглядає за порожниною рота тощо), на наявність у нього порушень смаку, появу неприємного запаху з рота та ін. Ураховуючи можливу спадкову схильність до деяких хвороб, важливо вивчити в пацієнта, чи були випадки подібних захворювань у його батьків і близьких родичів.

Необхідно розпитати про можливу раніше встановлену хворобу та проведені лікування, його ефективність, переносимість ліків чи інших методів лікування. Вивчення динаміки захворювання включає в себе відомості про стан здоров'я та працездатності пацієнта до захворювання, про тривалість періоду хвороби, особливості її початкового періоду та послідовність розвитку різних проявів. Уточнюють, чи були періоди поліпшення та погіршення стану, чим вони пояснювалися. Лікаря повинні цікавити не тільки факти та симптоми захворювання, але і ставлення хворого до цих фактів, характерні риси особистості пацієнта. Дане конкретне захворювання може бути загостренням хронічного або наслідком (ускладненням) іншого, навіть перенесеного в ранньому дитинстві.

Правильно зібраний та проаналізований анамнез хвороби надає стоматологу відомості про характер її перебігу, взаємозв'язок із захворюваннями інших органів і систем, про лікування, яке проводилося раніше, та його ефективність. Усе це дає змогу лікарю в комплексі з даними

скарг і анамнезу життя встановити попередній діагноз захворювання та передбачити можливі наслідки або ускладнення хвороби й лікування.

Анамнез життя дає повну та загальну уяву про особливості організму хворого, що дуже важливо для індивідуалізації ліку вання, а також для профілактики загострень та ускладнень захворювання. Анамнез життя можна збирати за такою схемою:

- 1) загальні біографічні дані в різні періоди життя;
- 2) перенесені захворювання, травми, операції тощо;
- 3) спадковість;
- 4) сімейне життя;
- 5) умови праці та побуту;
- б) шкідливі звички.

Залежно від наявності в пацієнта того чи іншого захворювання лікар користується найбільш придатною та доцільною в кожному конкретному випадку схемою збирання анамнезу.

Перенесені захворювання перераховують у хронологічному порядку, до того ж лікар не повинен обмежуватися встановленням лише факту захворювання — йому потрібно уточнити особливості перебігу, наявність ускладнень і суть їх лікування в тих випадках, коли це може вплинути на особливості даного захворювання.

Важливо знати, чи не хворів пацієнт на туберкульоз, гіпертонічну хворобу, алергійні захворювання, не є ВІЛ-інфікованим; чи не було підозри на наявність злоякісних новоутворень, лікувався чи ні глюкокортикоїдними гормонами, антибіотиками та іншими препаратами і як переносив це лікування. Інколи пацієнт може приховувати перенесені захворювання (особливо ВІЛ-інфікованість, туберкульоз, сифіліс), тому лікар повинен розповісти йому про вплив цих хвороб на виникнення та перебіг захворювання в порожнині рота і на організм у цілому.

Відомості про професію та умови праці, їх вплив на праце здатність і здоров'я пацієнта допомагають виявити низку суттєвих обставин, які необхідні для розуміння основного захворювання. Іноді з'являються підстави для зв'язку даного захворювання зі шкідливими професійними чинниками.

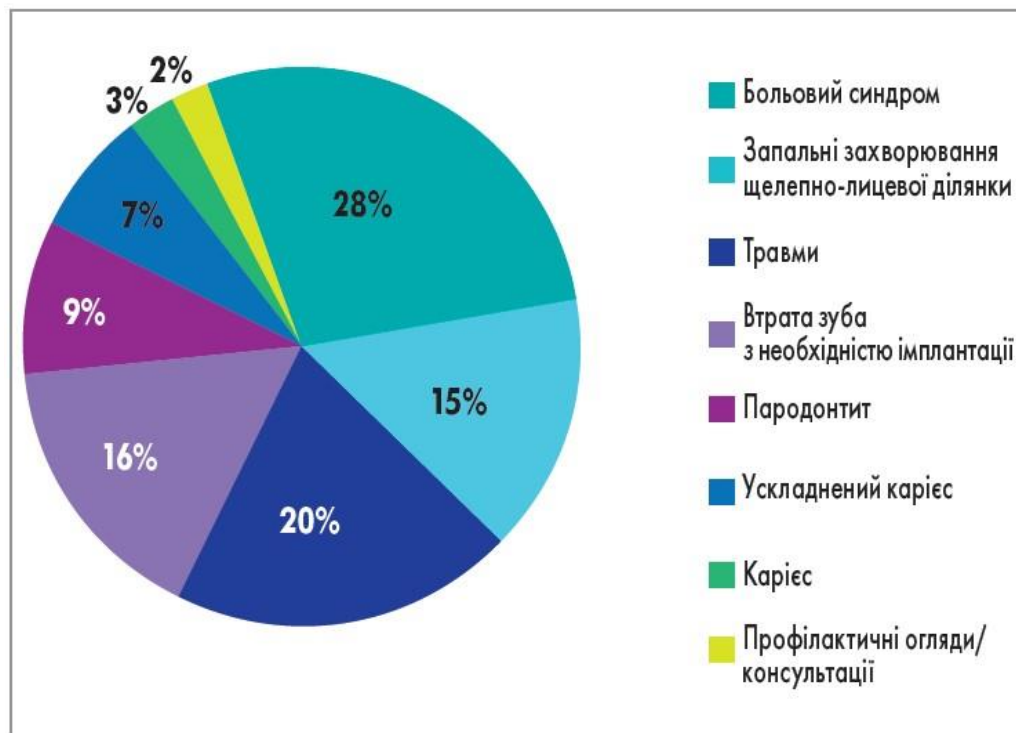
Незадовільні побутові умови, що були в минулому, особливо в дитинстві, характер харчування можуть впливати на стан здоров'я людини та основне захворювання. Необхідно з'ясувати про наявність подібного захворювання в найближчих родичів хворого та можливу спадкову схильність до захворювання.

Шкідливі звички (паління, надмірне вживання алкоголю тощо) можуть бути однією з причин виникнення захворювання в порожнині рота, тому необхідно з'ясувати їх тривалість і характер для того, щоб намітити план боротьби з ними.

Анамнез життя дає уявлення про хворого в цілому, дозволяє правильно інтерпретувати скарги й анамнез захворювання, індивідуалізувати лікування, передбачити можливі ускладнення за хворювання та проведеного лікування. У комплексі зі скаргами та анамнезом хвороби це дозволяє лікарю встановити попередній діагноз захворювання.

На підставі всіх скарг, анамнезу хвороби та життя хворого часто можна відразу, від самого початку, передбачити правильний попередній діагноз захворювання, який у подальшому повинен бути підтверджений іншими методами обстеження. Остаточний діагноз встановлюють після доповнення опитування хворого об'єктивними даними клінічних і лабораторних досліджень.

Больовий синдром найчастіше зустрічається в практичній діяльності лікаря-стоматолога, що зумовлено особливостями іннервації голови, шиї та щелепно-лицевої ділянки, як-от: висока щільність рецепторів поверхні шкіри та слизової оболонки порожнини рота, іннервація анатомічних органів, зубів, значна кількість у ділянці голови та шиї черепно-мозкових нервів, а також різноманітних А δ -, А β -, С-волокон і симпатичних волокон, що передають больові імпульси.



Основні причини звернень пацієнтів до лікарів-стоматологів терапевтичного профілю (результати опитування 2016-2017 рр.)

Переважає більшість мешканців України звертається до лікаря-стоматолога з певною проблемою або захворюванням щелепно-лицевої ділянки. З больовими відчуттями до лікаря стоматолога-терапевта

звертався 21% хворих та до хірурга-стоматолога – 28%. Запальні процеси в щелепно-лицевій ділянці також супроводжуються болем, з цього приводу 4% хворих відвідали стоматолога-терапевта та 15% – хірурга-стоматолога. З проблемами травмування зубів та травм щелепно-лищевої ділянки, що супроводжуються запаленням, набряком і больовими відчуттями, 17% хворих звернулися до стоматолога

Переважає кількість стоматологічних втручань зумовлює больові відчуття, що потребують післяопераційного знеболювання. Лікування пульпіту, в деяких випадках періодонтиту для зменшення больових відчуттів та запальних процесів у ділянці втручання проводиться із застосуванням локального знеболення та нестероїдних протизапальних препаратів (НПЗП). За результатами опитування, у 37% хворих лікарі стоматолога-терапевти виконували лікування ускладненого карієсу. Під час лікування ускладненого карієсу (7% хворих), пародонтиту (9%), проведення імплантації (16%) лікарі хірурги-стоматолога для зменшення больового синдрому мають потребу застосовувати локальні анестетики та НПЗП. логатерапевта і 20% пацієнтів – до хірурга-стоматолога.

Біль – це особливий вид чутливості, що характеризується неприємними відчуттями, емоційними переживаннями і психологічним дискомфортом, які зумовлені змінами в організмі під дією патогенного подразника – травматичного, інфекційно-запального, хімічного тощо. Міжнародна асоціація з вивчення болю (International Association for the Study of Pain) визначає біль як «неприємне відчуття та емоційне переживання, поєднане з наявним або можливим ушкодженням тканини, або яке описується хворим у період такого ушкодження». Біль – один із найважливіших складників захисної реакції і загалом захисної системи організму людини, яка сигналізує про початок і розвиток будь-яких патологічних процесів в організмі.

Класифікація і клінічні прояви больових синдромів

Розрізняють 3 основні типи больових синдромів:

- соматогенні (ноцицептивний біль);
- нейрогенні (невропатичний біль);
- психогенні (психогенний біль).

До ноцицептивних належать больові синдроми, що виникають унаслідок активації ноцицепторів в ушкоджених тканинах при травмі, запаленні, ішемії, розтягуванні тканин. Ноцицептивний біль поділяють на соматичний і вісцеральний.

Невропатичний біль є безпосереднім наслідком ушкодження або хвороби, що залучає соматосенсорну нервову систему. Приклади невропатичного болю – невралгії, корінцевий біль, фантомний синдром, біль при периферичній нейропатії, таламічний больовий синдром.

Психогенний біль виникає незалежно від соматичних, вісцеральних або нейрональних ушкоджень і більшою мірою визначається психологічними

та соціальними чинниками. Вважають, що основним у механізмі виникнення психогенного болю є психічний стан людини.

У стоматології частіше трапляється гострий біль. Він виникає внаслідок ноцицептивного впливу, який може бути зумовлений травмою, захворюванням, а також дисфункцією м'язів або скронево-нижньощелепного суглоба. Такий біль є короткочасним. Гострий біль «призначений» для виявлення, локалізації та відмежування ушкоджених тканин, тому його ще називають ноцицептивним. Найпоширеніші види гострого болю – посттравматичний, післяопераційний, а також біль, пов'язаний із розвитком та перебігом інфекційно-запальних захворювань у щелепно-лицевій ділянці.

У клінічній практиці з точки зору діагностики та подальшого лікування та ведення пацієнта больові синдроми в ділянці голови та порожнини рота поділяють на стоматологічні та невропатичні екстраоральні, за перебігом – гострі та хронічні, за локалізацією – одно- та двосторонні.

Загальні принципи лікування больового синдрому

- Визначення причин розвитку больового синдрому та виконання стоматологічного втручання, яке спрямоване на зменшення або усунення болю.
- Визначення тактики знеболювання – місцеве з використанням місцевих анестетиків та протизапальних засобів для зменшення больових відчуттів або системне використання знеболювальних засобів.
- Індивідуальний підхід до кожного хворого, досягнення позитивного балансу між знеболювальною дією призначеного лікарського засобу та можливим ризиком розвитку побічних реакцій з урахуванням анамнезу хворого.
- Системне використання знеболювальних лікарських засобів, диференційоване їх призначення залежно від інтенсивності болю, ефективності засобів для зменшення больового синдрому та безпеки щодо розвитку можливих побічних реакцій.
- Уживання системних знеболювальних лікарських засобів до завершення дії місцевих анестетиків, що підвищує ефективність лікування післяопераційного больового синдрому.

IV. Контрольні питання до теми заняття:

1. Що відноситься до суб'єктивного опитування стоматологічного хворого?
2. Як правильно проводити опитування стоматологічного пацієнта?
3. На що потрібно звертати увагу при опитування хворого?
4. Як правильно деталізувати скарги пацієнта?
5. Яка різниця між анамнезом хвороби та анамнезом життя?
6. За якою схемою збирають анамнез життя стоматологічного пацієнта?
7. Що таке перенесені та супутні захворювання?

8. Чи впливають шкідливі звички на стан ротової порожнини пацієнта?
9. Що таке больовий синдром?
10. Класифікація больового синдрому?
11. Загальні принципи лікування больового синдрому?

V. Контрольні тестові завдання та/або ситуаційні задачі:

1. Сукупність відомостей про хворого та розвиток захворювання, які отримує лікар під час опитування самого пацієнта або родичів пацієнта – це:

- А. Скарги хворого;
- Б. Анамнез хворого;
- В. Тривалість болю;
- Г. Больовий синдром;
- Д. Загальний огляд.

Правильна відповідь: Б.

2. Що НЕ відноситься до збору анамнезу життя пацієнта:

- А. Перенесені захворювання;
- Б. Шкідливі звички;
- В. Сімейне життя;
- Г. Огляд ротової порожнини;
- Д. Спадковість .

Правильна відповідь: Г.

3. До шкідливих звичок відносять:

- А. Паління ;
- Б. Надмірне вживання алкоголю;
- В. Зловживання гострою їжею;
- Г. Зловживання солодощами;
- Д. Всі відповіді вірні.

Правильна відповідь: Д.

4. На підставі чого, від самого початку можна передбачити правильний попередній діагноз захворювання, який в подальшому повинен бути підтверджений іншими методами обстеження?

Правильна відповідь: На підставі всіх скарг, анамнезу хвороби та життя хворого. _Остаточний діагноз встановлюють після доповнення опитування хворого об'єктивними даними клінічних і лабораторних досліджень.

5. Яка класифікація больових синдромів?

Правильна відповідь: Розрізняють 3 основні типи больових синдромів: соматогенні (ноцицептивний біль); нейрогенні (невропатичний біль); психогенні (психогенний біль).

6. Біль який виникає незалежно від соматичних, вісцеральних або нейрональних ушкоджень і більшою мірою визначається психологічними та соціальними чинниками – це:

- А. Невропатичний біль;

- Б. Психогенний біль;
- В. Компресорний біль;
- Г. Ноцицептивний біль.

Правильна відповідь: Б.

VI. Література

6.1. Основна література

1. Борисенко А.В., Антоненко М.Ю., Линовицька Л.В. / за ред. А.В. Борисенка. Стоматологічні захворювання: терапевтична стоматологія: підручник. К. : ВСВ “Медицина”, 2017. 664 с.
2. Бойцанюк С.І., Андріішин О.П., Манащук Н.В., Чорній Н.В. Клінічні прояви та диференційно-діагностичні критерії некаріозних уражень зубів: навч. посіб. Тернопіль: ТДМУ. Укрмедкнига, 2019. 112 с.
3. Гасюк Н.В., Черняк В.В., Клітинська О.В., Бородач В.О. та ін. Додаткові методи обстеження у стоматології: навч. посіб. Тернопіль, 2017. 120 с.
4. Батіг В.М., Струк В.І. Систематизоване викладення змісту навчальної дисципліни «Терапевтична стоматологія»: навч. посіб. Чернівці, 2016. 227 с.
5. Кононова О. В. Сучасний стан лікування карієсу та його ускладнень у населення України. Гігієна населених місць, (64), 2014. 336-342 с.
6. Іваницький І.О., Іваницька О.С., Петрушанко Т.О. Гіперчутливість зубів: навчальний посібник для студентів стоматологічних факультетів вищих медичних навчальних закладів IV рівня акредитації. Полтава: Дивосвіт, 2019. 108 с.

6.2. Допоміжна література

1. Левків М. О. Застосування кейс-методу у фаховій підготовці студентів-іноземців на кафедрі терапевтичної стоматології. Медична освіта, (3), 2016. 71-74 с.
2. Белікова Н.І., Петрушанко Т.О., Беліков О.Б. Принципи біомеханіки шинування рухомих зубів. К.: ТОВ НВП «Інтерсервіс, 2016. 186 с.
3. Мазур І.П., Хайтович М.Ф., Голопихо Л.І. Клінічна фармакологія та фармакокінетика в стоматології: навч. посіб. К. : ВСВ “Медицина”, 2018. 376 с. + 6 с. кольор. вкл.
4. Марченко І.Я., Назаренко З.Ю., Павленко С.А. / під заг. ред. Ткаченко І.М. Пропедевтика терапевтичної стоматології: підруч. для студ. стом. факул. вищ. навч. закл. МОЗ України /; ВДНЗУ «УМСА» – Полтава: ТОВ «АСМІ», 2016 р. 439 с.
5. M.M. Rozhko, Z.B. Popovych, V.D. Kuroiedova et al.: edited by M.M. Rozhko. Stomatology: textbook: in 2 books. Book I. Kyiv: AUS Medicine Publishing, 2020. 792 p.: color edition.

6. A.V. Borysenko, L.V. Lynovytska, O.F. Nesyn et al.; edited by A.V. Borysenko. Periodontal and Oral Mucosa Diseases: textbook. Vol. 2. Kyiv: AUS Medicine Publishing, 2018. 624 p.; color edition.
7. M.M. Rozhko, I.I. Kyrylenko, O. H. Denysenko et al.; edited by M. M. Rozhko. Stomatology: textbook: in 2 books. Book 2. Kyiv: AUS Medicine Publishing, 2018. 960 p.; color edition.
8. [Douglas A Terry](#), [Willi Geller](#). Esthetic and Restorative Dentistry: Material Selection and Technique 3rd Edition. Publisher: Quintessence Publishing Co Inc.; 3rd edition, 2017. 776 p.
9. Електронне посилання
<https://health-ua.com/article/36043-bl-ustomatologchnj-praktitc>

МЕТОДИЧНА РОЗРОБКА №4

ТЕМА: Клінічні методи обстеження, їх значення для діагностики захворювань порожнини рота: огляд (зовнішній, обличчя пацієнта, присінка, власне порожнини рота, зубних рядів). Обстеження місця захворювання

I. Актуальність теми: Об'єктивне обстеження включає огляд, обстеження порожнини рота, а за необхідності — і всього організму хворого із застосуванням різних діагностичних прийомів (пальпація, перкусія, апаратні та лабораторні методи дослідження). Його метою є виявлення та деталізація патологічних змін зубів, порожнини рота та щелепно-лицевої ділянки.

II. Навчальна мета:

2.1. Студент повинен знати:

- Знати відмінність суб'єктивного та об'єктивного обстеження стоматологічного хворого;
- Знати з чого складається огляд пацієнта;
- Знати що таке загальний огляд пацієнта;
- Знати які види положення пацієнта існують;
- Знати з чого складається огляд порожнини рота;
- Знати який інструментарій потрібен для обстеження зубів;
- Знати що таке функціональна повноцінність пломб та за якими клінічними тестами її оцінюють.

2.2 Вміти:

- Вміти відрізнити суб'єктивне та об'єктивне обстеження стоматологічного хворого;
- Аналізувати загальний стан пацієнта;
- Оцінити шкірні покриви та форму обличчя пацієнта;
- Вміти провести огляд ротової порожнини стоматологічного хворого;
- Вміти користуватись дзеркалом та зондом при обстеженні зубів пацієнта.
- Вміти за клінічними тестами визначити функціональну повноцінність пломб;
- Вміти провести пальпацію та перкусію, та відрізнити больову реакцію на них.

III. Зміст теми

Огляд хворого

Після ретельного опитування лікар починає огляд хворого, який звичайно поділяють на загальний та огляд порожнини рота. Загальний огляд рекомендується проводити в умовах достатнього денного освітлення (визначається природний стан шкіри та слизових оболонок), порожнину рота краще оглядати за допомогою потужного джерела освітлення — світильника стоматологічної установки. Іноді під час огляду можуть виникнути додаткові запитання.

Загальний огляд дозволяє судити про стан хворого в цілому та отримати цінну інформацію, яка необхідна для встановлення діагнозу хвороби, а інколи й дозволяє зробити прогноз. Результати загального огляду певною мірою визначають цілеспрямоване використання інших методів обстеження. Як зазначалося раніше, загальний огляд краще проводити в умовах денного освітлення за певним планом: спочатку оцінюють загальний стан (свідомість, положення, сукупність загальних рис статури, тип конституції, зріст і маса тіла, постава та хода), потім послідовно оглядають голову, обличчя, шию, шкіру, тулуб і кінцівки, виявляють стан підшкірної жирової клітковини, м'язової системи, лімфатичних вузлів тощо.

Загальний огляд дає уяву про стан свідомості, психіки пацієнта (апатія, збудження, пригніченість). Перш за все слід звертати увагу на зовнішній вигляд обличчя та прилеглих до нього ділянок для визначення загального стану хворого, положення голови, форми обличчя, кольору шкіри, стану та кольору склер тощо.

Положення пацієнта може бути оцінене як активне, пасивне та вимушене. Активне положення довільно обирає сам пацієнт без видимих обмежень. Якщо хворий не може активно змінювати свою позу, то таке положення розцінюють як пасивне. Вимушене положення — це така поза, яку приймає хворий для полегшення свого стану. Пасивність або ж надмірна активність хворого може дати багато інформації лікарю. Хворі з гострим запальним процесом нерідко збуджені, гостро реагують на питання лікаря. Хворі з явищами інтоксикації, навпаки, пасивні, мляві, небагато слівні, їх реакція на оточення уповільнена. Постава характеризує загальний тонус і розвиток м'язів, тренованість, функціональний стан центральної та периферійної нервової системи, інколи дозволяє судити про вплив на хворого його професії, способу життя, звичок. Типові зміни ходи спостерігаються в разі деяких захворювань нервової системи, опорно-рухового апарату, порушень кровообігу в нижніх кінцівках.

Під час огляду лікарю необхідно звернути увагу на манеру розмови хворого, тому що при деяких патологічних станах у порожнині рота може змінюватися процес мовлення — мова стає невиразною, змінюється тембр

голосу. Під час гострого запального процесу, особливо виразково-некротичного ураження слизової оболонки, може посилюватися слиновиділення.

Обов'язково треба звернути увагу на форму обличчя: зміни його конфігурації (деформації) часто свідчать про наявність патологічного процесу не тільки на обличчі, але й у порожнині рота. Ці зміни виникають унаслідок запальних процесів, травм, новоутворень, ендокринних захворювань тощо. Деякі патологічні стани спричиняють зміни форми та виразу обличчя, яке набуває специфічних рис, наприклад, екзофтальм — у хворих на тиреотоксикоз, збільшення щитоподібної залози — у хворих із дифузним токсичним зобом тощо.

Під час огляду голови звертають увагу на її форму та розміри, стан шкіри. Велике значення мають вираз обличчя, забарвлення його шкіри, стан міміки та розміщення мімічних складок, ступінь гідратації підшкірної жирової клітковини, величина очних щілин. Скарги на больові відчуття в слизовій оболонці носа, очей вимагають ретельного обстеження цих органів. Огляд рота дозволяє виявити зміни його форми, симетричність кутів, ступінь змикання, забарвлення губ тощо. Коли оглядають шию, звертають увагу на пульсацію сонних артерій, стан щитоподібної залози, набряк, збільшення лімфатичних вузлів.

Велике значення має огляд шкіри обличчя — звертають увагу на її забарвлення, пористість, наявність різних висипань. Блідість, гіперемія, синюшність, жовтуватий відтінок характерні для захворювань травного тракту, серцево-судинної, нервової систем. Колір шкіри може бути змінений унаслідок наявності на ній висипань (у разі захворювань шкіри, хвороб крові, сепсису тощо), колір склер змінюється, наприклад, унаслідок хвороб печінки (склери набувають жовтого забарвлення). Крововиливи в шкіру та слизові оболонки можуть бути наслідком травм, дії місцевих подразників у порожнині рота, а за їх відсутності — вказувати на захворювання крові. Тому стоматолог повинен провести ретельну диференціацію та уточнити причину зміни кольору шкіри. Деякі стоматологічні захворювання супроводжуються ураженнями шкіри, тому вимагають огляду всього шкірного покриву з визначенням розмірів і конфігурації лімфатичних вузлів (пахвових та пахвинних). Важливе значення для діагностики має також огляд і визначення стану регіонарних лімфатичних вузлів (піднижньощелепних, підпідборідних і шийних), тому пальпаторно визначають розмір, рухомість, консистенцію, болючість, спаяність їх із прилеглими тканинами.

Після закінчення загального огляду лікар приступає до огляду та обстеження порожнини рота.

Огляд порожнини рота. На початку огляду щелепи та губи повинні бути зімкнуті. Зміни контурів губ (червоної облямівки) можуть свідчити про наявність патологічних процесів не тільки в порожнині рота, а й у

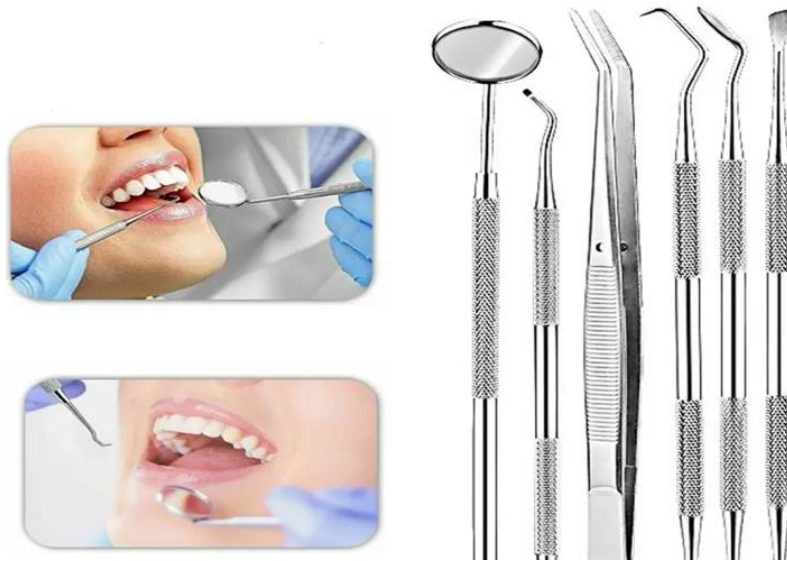внутрішніх органах. Також необхідно обстежити куточки губ, де можуть локалізуватися ділянки ураження, надлишкового зроговіння, тріщини. Потім просять пацієнта дещо розслабити губи, щелепи й оглядають присінок порожнини рота. Для цього користуються стоматологічним дзеркалом (або шпателем), яким послідовно відтягують губи та щоки для повного огляду всіх ділянок рота. Під час огляду звертають увагу на стан зубів, вестибулярної частини ясен, слизової оболонки губ і щік.

Слизова оболонка ясен блідо-рожевого кольору, малорухома, міцно з'єднана з окістям щелепи. Вона переходить у слизову оболонку перехідної складки, яка має темно-червоний колір із вираженим малюнком кровоносних судин. На внутрішній поверхні губ визначається невелика горбкуватість за рахунок випинання слинних залоз. На слизовій оболонці щоки в ділянці, яка відповідає верхнім великим кутнім зубам, відкриваються протоки привушних слинних залоз. У товщі слизової оболонки по лінії змикання зубів можуть локалізуватися блідо-жовтого кольору вузлики діаметром 1—2 мм — сальні залози (залози Фордайса). У разі запальних уражень рота та під час деяких загальних захворювань на слизовій оболонці щоки можуть бути відбитки зубів.

Власне порожнину рота також оглядають за допомогою стоматологічного дзеркала (або шпателя) у такій послідовності: зуби, ясна (пародонт), тверде та м'яке піднебіння, зів, язик, дно порожнини рота. Під час огляду звертають увагу на стан зубів, пародонта (наявність навколорубних патологічних процесів), слизової оболонки різних відділів порожнини рота, стан протезів, які є в роті, тощо.

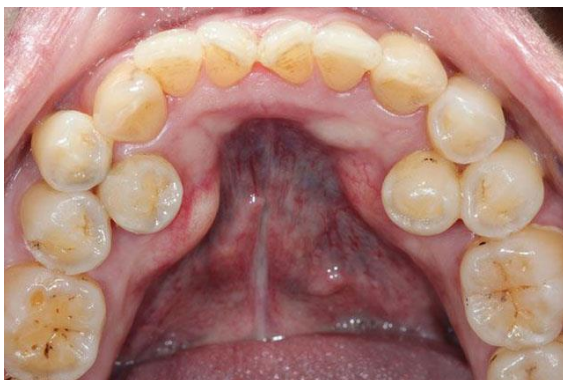Для **обстеження зубів** використовують стоматологічне дзеркало, зонд, пінцет, за необхідності — екскаватор. Дзеркалом під час огляду відтягують щоку, губу; направляють відбитий пучок світла на об'єкт обстеження, що недоступний для безпосереднього огляду, й отримують збільшене зображення цього об'єкта. Щоб уникнути запітніння дзеркала, його треба злегка підігріти або протерти спиртом. Гострим стоматологічним зондом обстежують ямки та фісури на поверхні зубів, ділянки демінералізації, каріозні порожнини. Після видалення екскаватором залишків їжі з каріозної порожнини її також обстежують зондом, звертаючи увагу на стан дна та стінок. За допомогою екскаватора або зонда визначають ступінь розм'якшення твердих тканин (емалі, дентину) у каріозній порожнині. Пінцетом визначають наявність патологічної рухомості зуба, вносять у каріозну порожнину кульки з вати, змочені спиртом, ефіром та іншими медикаментами, для уточнення діагнозу. Відносно холодною (17 — 22 °С) або гарячою (50 — 52 °С) водою зі шприца зрошують зуб для визначення реакції пульпи та ступеня її болісності. Вертикальною або горизонтальною перкусією (обережне постукування ручкою зонда, дзеркала або пінцета по коронці зуба)

визначають стан періодонта; наявність болю під час перкусії свідчить про запальний процес у ньому.

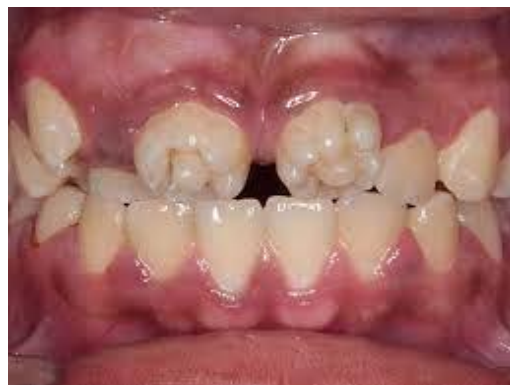

Для огляду дзеркало беруть у ліву руку, зонд — у праву. Обстеження зубів рекомендують починати з останнього моляра правого боку нижньої щелепи, поступово переходити до центральних зубів і потім на лівий бік. На верхній щелепі огляд розпочинають із третього великого кутнього зуба (останнього моляра) зліва і закінчують останнім моляром справа. Дотримання послідовності огляду дозволяє обстежити всі без винятку зуби. Під час огляду лікар звертає увагу на кількість зубів, їх форму, колір, величину, наявність вогнищ ураження, стан пломб і протезів.

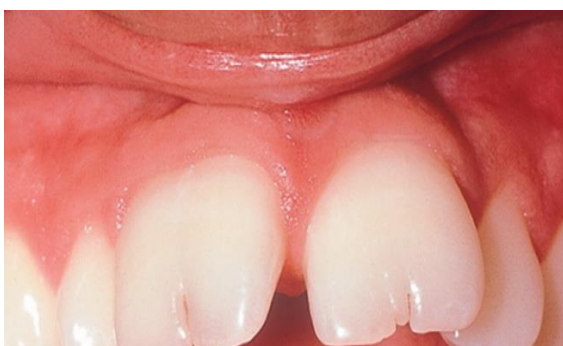Визначення кількості зубів і термінів їх прорізування має особливе значення для дитячої стоматології, що дає змогу оцінити стан організму дитини, визначитися з планом лікування. Під час обстеження можуть бути виявлені надкомплектні зуби, відсутність деяких зубів, аномалії форми, положення, ретенція зубів тощо. Форма та величина коронок зубів визначаються конституціональними й статевими особливостями людини, але аномалії форми та величини зубів можуть бути ознакою деяких загальних захворювань (наприклад зуби Гетчінсона —Фурньє свідчать про уроджений сифіліс).



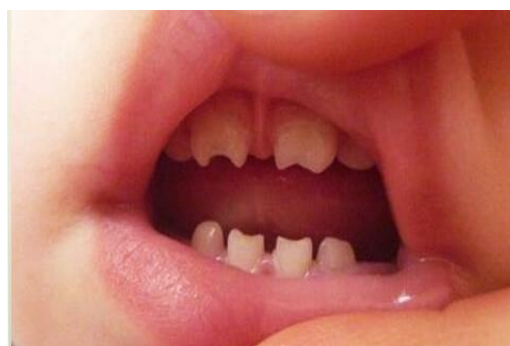1. Надкомплектні зуби.



2. Зуби Гетчінсона



3. Макродентія

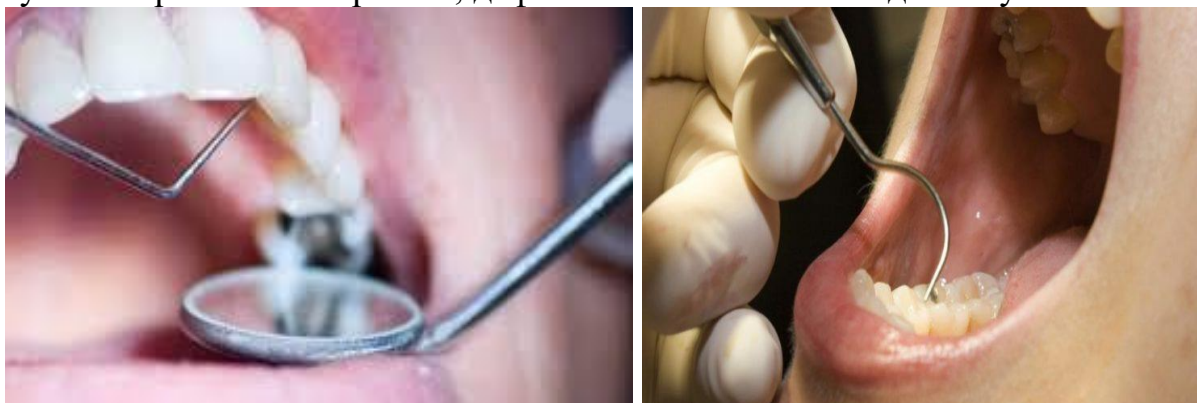


4. Зуби Фурньє

Під час огляду насамперед звертають увагу на колір і блиск коронок зубів. У нормі емаль зуба має різні відтінки біло-сірожовтого кольору та своєрідний блиск. Зміни кольору окремих ділянок коронки зуба (білий, крейдоподібний відтінок, сірий, темно-сірий до коричневого тощо) свідчать про наявність патологічного процесу в твердих тканинах. Якщо зміни кольору зумовлені нашаруванням пігментованих зубних відкладень, то їх можна видалити з поверхні коронки екскаватором. Рясні відкладення зубного каменю можуть указувати на захворювання пародонта і навіть на порушення мінерального обміну. Після загибелі пульпи тверді тканини коронки зуба остаточно втрачають свій природний блиск. Колір зуба (від рожевого до сіро-синього) може змінюватися внаслідок травми з крововиливом у пульпу, а також після неправильно проведеного ендодонтичного лікування. За відсутності видимої причини зміни кольору коронки зуба необхідно провести додаткове обстеження (рентгенографія, електроодонтодіагностика тощо) з ретельним вивченням стану зуба та прилеглих тканин.

Зондом обстежують кожен поверхню коронки зуба (особливо уважно — контактні, на яких часто локалізуються так звані приховані каріозні порожнини). Перевіряють усі фісури, ямки, заглиблення, пігментовані

ділянки тощо. Якщо цілісність емалі не порушена, то зонд вільно ковзає по поверхні зуба, не затримуючись у заглибленнях і складках емалі. За наявності ділянки демінералізації під зондом відчувається шорсткість поверхні емалі, а у хворого можливе виникнення відчуття незначної болісності. Зондування проводять без значного зусилля, особливо під час обстеження дна глибокої каріозної порожнини, тому що в разі необережного надавлювання можна легко проткнути зондом розм'якшений дентин, перфорувати дентинну перегородку і травмувати пульпу. Зондуванням виявляють болісні ділянки демінералізації твердих тканин зуба з шорсткою поверхнею, дефекти в межах емалі та дентину.



Обстеження каріозної порожнини дозволяє визначити локалізацію найбільш болісних місць (дно, емалево-дентинне з'єднання) і ступінь розм'якшення твердих тканин, що вистеляють порожнину. Зондування дна каріозної порожнини дозволяє також визначити близькість порожнини до пульпи, а нерідко — її стан. Причому в таких умовах користуватися зондом слід дуже обережно, оскільки навіть легке натискування на пульпу спричинює сильний біль.

Функціональну повноцінність пломб оцінюють за такими клінічними тестами:

- анатомічна форма;
- крайове прилягання до твердих тканин зубів, що оточують пломбу;
- стан контактного пункту;
- стан і ступінь стирання поверхні пломби;
- відповідність кольору пломби забарвленню тканин зуба;
- наявність вторинного карієсу.

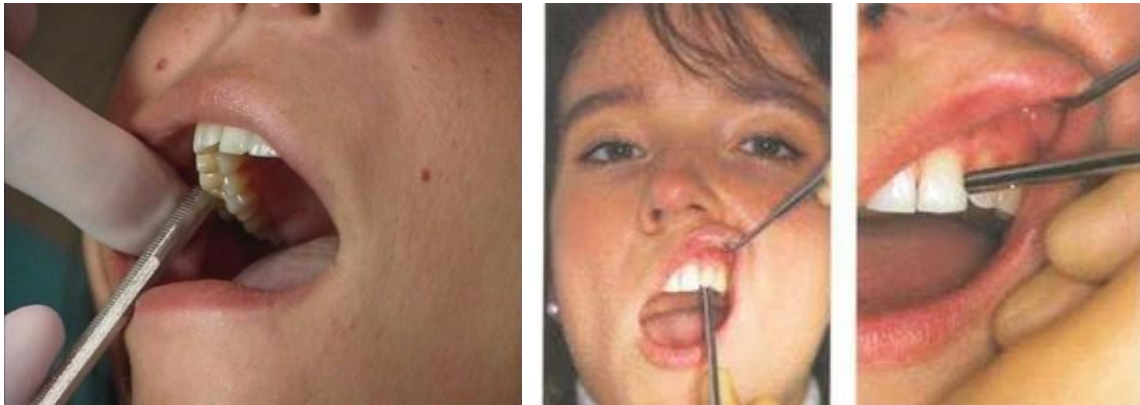Зубні протези оцінюють за косметичними й функціональними даними. Обов'язково обстежують тканини пародонта навколо пломб і зубних протезів. Протези повинні надійно фіксуватися на зубах (знімні не повинні балансувати), відновлювати жувальну функцію, проте не повинні подразнювати (або викликати мінімальне подразнення) тканин порожнини рота.

Перкусію зуба проводять рукою інструмента шляхом обережного постукування по коронці зуба у вертикальному або горизонтальному

напрямі — вертикальна або горизонтальна перкусія. Больова реакція під час перкусії свідчить про наявність запального процесу в періодонті:

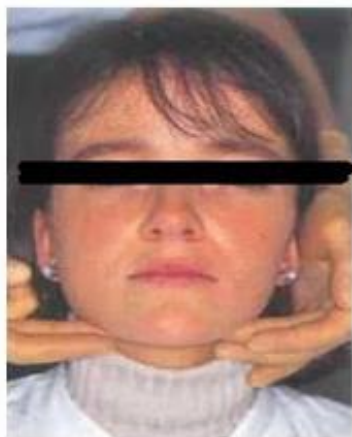- вертикальна перкусія — у верхівковій (апикальній) його частині;
- горизонтальна — у маргінальному періодонті.

Рекомендується розпочинати перкусію з явно інтактних зубів (для визначення індивідуальної реакції хворого на постукування з метою подальшого її порівняння), а потім проводити її на вражених.

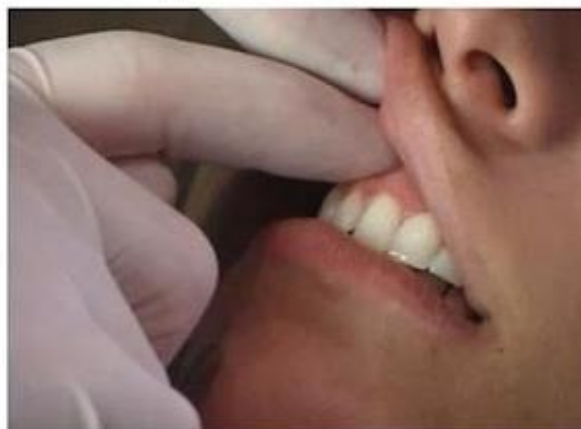

Одночасно з оглядом зуба обстежують стан прилеглих тканин. У нормі край ясен має блідо-рожевий колір, щільно охоплює шийку зуба. Залежно від патологічного процесу ясна набрякають, кровоточать під час зондування чи доторкання інструментом. У хворих із хронічним періодонтитом можливе виникнення нориці, яка звичайно локалізується на яснах ближче до проекції кореня зуба, хоча можливе її розміщення біля сусідніх зубів і на поверхні шкіри. Навколо отвору нориці ясна синюшні, інколи спостерігаються розростання грануляцій. Під час зондування ясен у ділянці шийки зуба гудзикуватим зондом можуть бути виявлені ясенні або пародонтальні кишень.

Пальпація — це обмацування якого-небудь органа або окремої ділянки тіла. У порожнині рота її проводять вказівним пальцем правої руки, інколи — за допомогою великого або пальців лівої руки. Пальпацію застосовують для визначення стану ясен, м'яких тканин, слизової оболонки, ділянок болісності, ущільнення, інфільтрації, дефекту тощо. Наприклад, пальпацією ясен можна виявити їх болісність, наявність інфільтрату, виділення з пародонтальних кишень ексудату тощо.



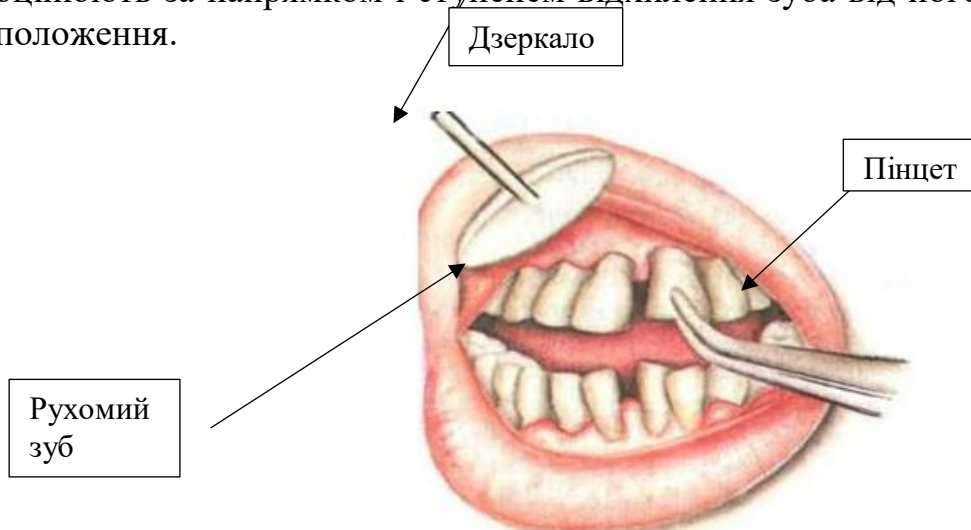
піднижньощелепних
лімфатичних вузлів



м'яких тканин альвеолярного
відростка

Пальпацію спочатку проводять на симетричній здоровій ділянці порожнини рота або обличчя, потім пальпують уражену ділянку, щоб порівняти відчуття. Виділяють поверхневу та глибоку пальпацію, останньою виявляють патологічні зміни в глибині м'яких тканин щоки, язика тощо. Для визначення стану лімфатичних вузлів використовують як поверхневу, так і глибоку пальпації; у такому разі голові пацієнта надають відповідного положення (нахил уперед, убік, закинута назад).

Рухомість зубів визначають за допомогою пінцета. Його браншами охоплюють коронку зуба з вестибулярного та язикового боку і зміщують у різних напрямках. У нормі зуб має незначну, практично непомітну фізіологічну рухомість. Якщо у хворого наявні пошкодження тканин періодонта або пародонта (особливо в разі атрофії альвеолярного відростка щелепи), зуби набувають досить значної патологічної рухомості, яку оцінюють за напрямком і ступенем відхилення зуба від його нормального положення.



Виділяють 3 ступеня рухомості зубів:

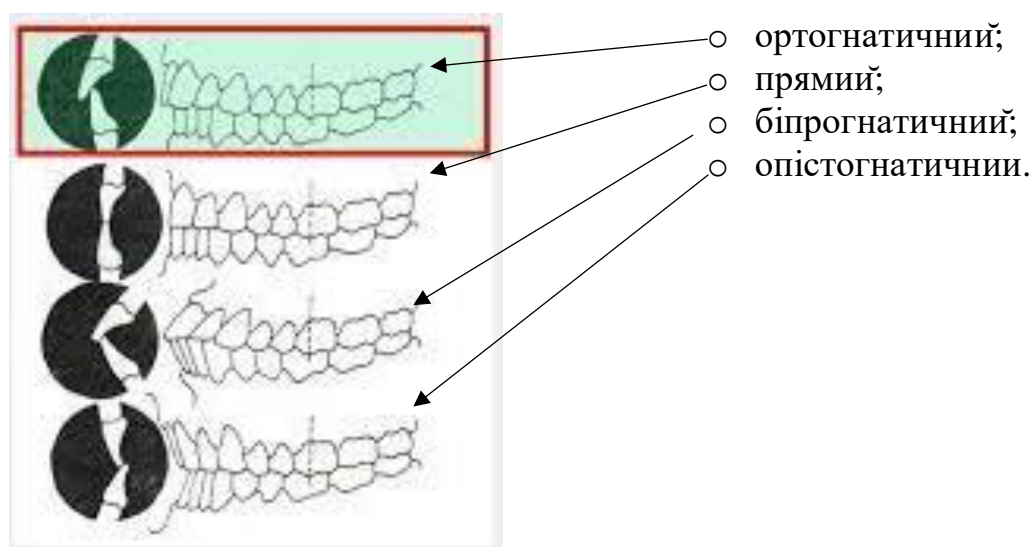
I — зуб відхиляється у вестибулярно-оральному (губно-язиковому) напрямку в межах ширини його різального краю (1—2 мм);

II — окрім рухомості, характерної для I ступеня, зуб рухомий в мезіодистальному напрямку;

III — окрім зазначених, зуб візуально рухомий і у вертикальному напрямку.

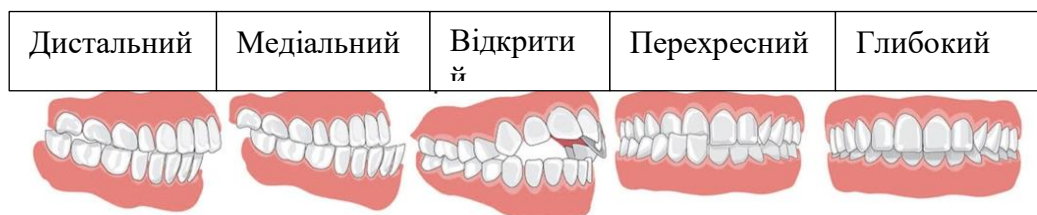Оцінювання стану прикусу зубів. За відношенням зубів верхньої та нижньої щелеп можна судити про функціональну цінність жувального апарату, тобто про прикус — характерне змикання зубів. Залежно від положення зубів у центральній оклюзії розрізняють фізіологічні та патологічні прикуси.

Виділяють 4 форми фізіологічного прикусу:



До патологічних прикусів (аномалій артикуляції) належать:

- дистальний;
- медіальний;
- глибокий;
- відкритий;
- перехресний.



Їм властиві порушення взаємовідношення зубних рядів, які призводять до розладу функції жування, мовлення; сприяють розвитку різних захворювань зубів і пародонта.

IV. Контрольні питання до теми заняття:

1. Що відноситься до огляду стоматологічного хворого?
2. З чого починаємо огляд пацієнта?
3. Як правильно проводити загальний огляд стоматологічного хворого?
4. На що ми звертаємо увагу при огляді ротової порожнини пацієнта?
5. Що Ви використовуєте для обстеження зубів?
6. Що входить до оглядового набору пацієнта та як цей інструментарій потрібно використовувати?
7. За якими клінічними тестами оцінюють функціональну повноцінність пломб?
8. Що таке перкусія і пальпація та яка між ними різниця?
9. Що таке рухомість зубів та на які ступені її поділяють?
10. На що потрібно звертати увагу при оцінюванні стану прикусу?

V. Контрольні тестові завдання та/або ситуаційні задачі:

1. Що дозволяє судити про стан хворого в цілому та отримати цінну інформацію, яка необхідна для встановлення діагнозу хвороби, а інколи й дозволяє зробити прогноз?

- А. Скарги хворого;
- Б. Анамнез хворого;
- В. Тривалість болю;
- Г. Больовий синдром;
- Д. Загальний огляд.

Правильна відповідь: Д.

2. Що НЕ відноситься до загального огляду стоматологічного хворого:

- А. Огляд порожнини рота;
- Б. Слизова оболонка ясен;
- В. Сімейне життя;
- Г. Стан шкірних покривів;
- Д. Обстеження зубів .

Правильна відповідь: В.

3. Для обстеження зубів використовують:

- А. Дзеркало;
- Б. Пінцет;
- В. Зонд;
- Г. Екскаватор;
- Д. Всі відповіді вірні.

Правильна відповідь: Д.

4. Обстеження зубів рекомендують починати з правого боку нижньої щелепи з:

- А. Ікла;

- Б. Останнього моляра;
- В. Центрального різця;
- Г. Першого премоляра;
- Д. Всі відповіді вірні.

Правильна відповідь: Б.

5. До фізіологічного прикусу відносять:

- А. Дистальний;
- Б. Медіальний;
- В. Біпрогнатичний;
- Г. Відкритий;
- Д. Перехресний.

Правильна відповідь: В.

6. Скільки виділяють ступенів рухомості зубів?

Правильна відповідь: Виділяють 3 ступеня рухомості зубів:

- I — зуб відхиляється у вестибулярно-оральному (губно-язиковому) напрямку в межах ширини його різального краю (1—2 мм);
- II — окрім рухомості, характерної для I ступеня, зуб рухомий в мезіодистальному напрямку;
- III — окрім зазначених, зуб візуально рухомий і у вертикальному напрямку.

VI. Література

6.1. Основна література

1. Борисенко А.В., Антоненко М.Ю., Линовицька Л.В. / за ред. А.В. Борисенка. Стоматологічні захворювання: терапевтична стоматологія: підручник. К. : ВСВ “Медицина”, 2017. 664 с.
2. Бойцанюк С.І., Андрієшин О.П., Манащук Н.В., Чорній Н.В. Клінічні прояви та диференційно-діагностичні критерії некаріозних уражень зубів: навч. посіб. Тернопіль: ТДМУ. Укрмедкнига, 2019. 112 с.
3. Гасюк Н.В., Черняк В.В., Клітинська О.В., Бородач В.О. та ін. Додаткові методи обстеження у стоматології: навч. посіб. Тернопіль, 2017. 120 с.
4. Батіг В.М., Струк В.І. Систематизоване викладення змісту навчальної дисципліни «Терапевтична стоматологія»: навч. посіб. Чернівці, 2016. 227 с.
5. Кононова О. В. Сучасний стан лікування карієсу та його ускладнень у населення України. Гігієна населених місць, (64), 2014. 336-342 с.
6. Іваницький І.О., Іваницька О.С., Петрушанко Т.О. Гіперчутливість зубів: навчальний посібник для студентів стоматологічних факультетів вищих медичних навчальних закладів IV рівня акредитації. Полтава: Дивосвіт, 2019. 108 с.

6.2. Допоміжна література

1. Левків М. О. Застосування кейс-методу у фаховій підготовці студентів-іноземців на кафедрі терапевтичної стоматології. Медична освіта, (3), 2016. 71-74 с.
2. Белікова Н.І., Петрушанко Т.О., Беліков О.Б. Принципи біомеханіки шинування рухомих зубів. К.: ТОВ НВП «Інтерсервіс», 2016. 186 с.
3. Мазур І.П., Хайтович М.Ф., Голопихо Л.І. Клінічна фармакологія та фармакокінетика в стоматології: навч. посіб. К. : ВСВ “Медицина”, 2018. 376 с. + 6 с. кольор. вкл.
4. Марченко І.Я., Назаренко З.Ю., Павленко С.А. / під заг. ред. Ткаченко І.М. Пропедевтика терапевтичної стоматології: підруч. для студ. стом. факул. вищ. навч. закл. МОЗ України /; ВДНЗУ «УМСА» – Полтава: ТОВ «АСМІ», 2016 р. 439 с.
5. M.M. Rozhko, Z.B. Popovych, V.D. Kuroiedova et al.: edited by M.M. Rozhko. Stomatology: textbook: in 2 books. Book I. Kyiv: AUS Medicine Publishing, 2020. 792 p.: color edition.
6. A.V. Borysenko, L.V. Lynovytska, O.F. Nesyn et al.; edited by A.V. Borysenko. Periodontal and Oral Mucosa Diseases: textbook. Vol. 2. Kyiv: AUS Medicine Publishing, 2018. 624 p.; color edition.
7. M.M. Rozhko, I.I. Kyrylenko, O. H. Denysenko et al.; edited by M. M. Rozhko. Stomatology: textbook: in 2 books. Book 2. Kyiv: AUS Medicine Publishing, 2018. 960 p.; color edition.
8. [Douglas A Terry](#), [Willi Geller](#). Esthetic and Restorative Dentistry: Material Selection and Technique 3rd Edition. Publisher: Quintessence Publishing Co Inc.; 3rd edition, 2017. 776 p.

МЕТОДИЧНА РОЗРОБКА №5

ТЕМА: Допоміжні методи обстеження хворого: термодіагностика, ЕОД, застосування детекторів карієсу: методика проведення, інтерпретація результатів.

I. Актуальність теми: Обстеження хворого включають спеціальні клінічні методи огляду органів порожнини рота (температурна діагностика, індексна оцінка гігієнічного стану порожнини рота, пародонтальні індекси); функціональні методи обстеження (електроодонтодіагностика).

II. Навчальна мета:

2.1. Студент повинен знати:

- Знати що відноситься до допоміжних методів обстеження стоматологічного хворого;
- Знати що таке термодіагностика та як її виконувати;
- Знати що таке електроодонтодіагностика та як її виконувати;
- Знати навіщо використовують колірні тести з барвниками;
- Знати методику проведення колірних тестів з барвниками;
- Знати як інтерпретуються результати застосування детекторів карієсу.

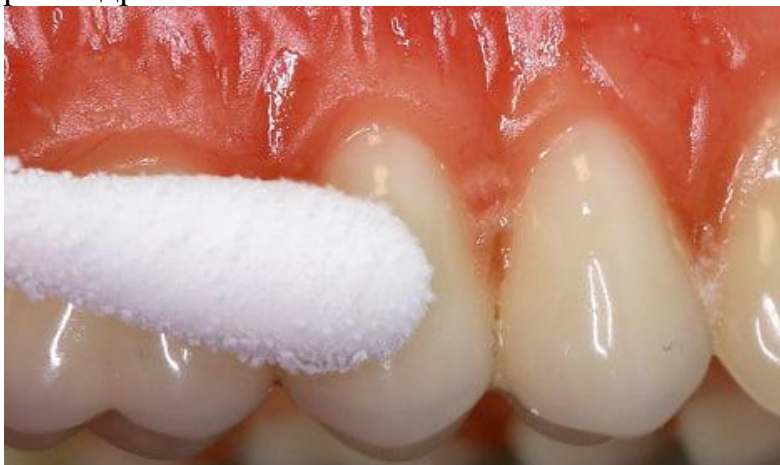2.2 Вміти:

- Вміти виконувати температурну діагностику стоматологічному хворому;
- Вміти виконувати електроодонтодіагностику пацієнту;
- Вміти проаналізувати результати ЕОД пацієнта;
- Вміти правильно використовувати колірні тести з барвниками;
- Аналізувати результати застосування детекторів карієсу;
- Вміти класифікувати допоміжні методи обстеження пацієнта.

III. Зміст теми

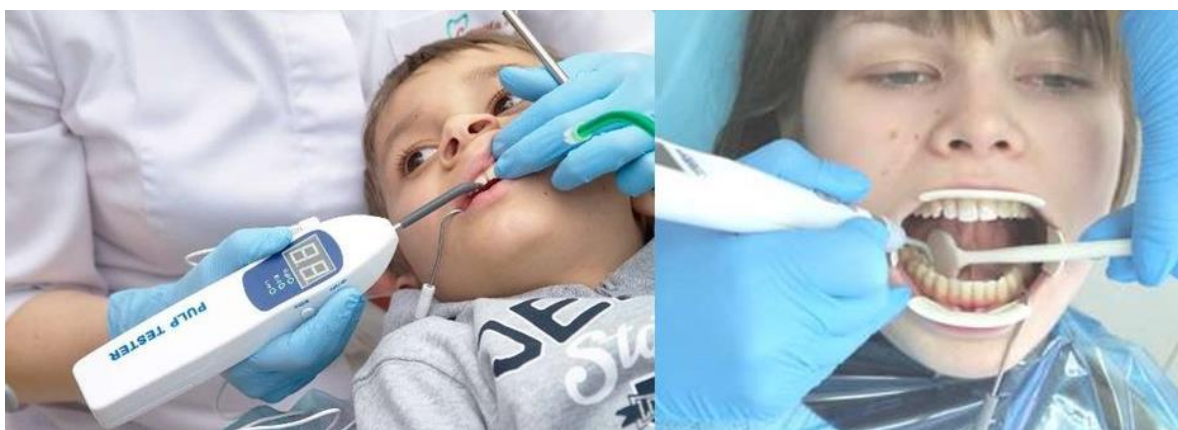Температурна діагностика — визначення реакції зуба (в основному пульпи) на температурні подразники за допомогою холодної або гарячої води, нагрітого інструмента або гутаперчі, ефіру тощо. У нормі коливання температури від 17 — 22 до 50 — 52 °С (індиферентна зона) не викликають больової реакції зуба. Якщо є захворювання пульпи, межі індиферентної зони звужуються — больова реакція виникає на воду кімнатної температури (18 — 22 °С) або ж на теплу (45 — 50 °С). Для проведення температурної діагностики зуб обережно зрошують зі шприца водою заданої температури (можна на поверхню коронки зуба накладати

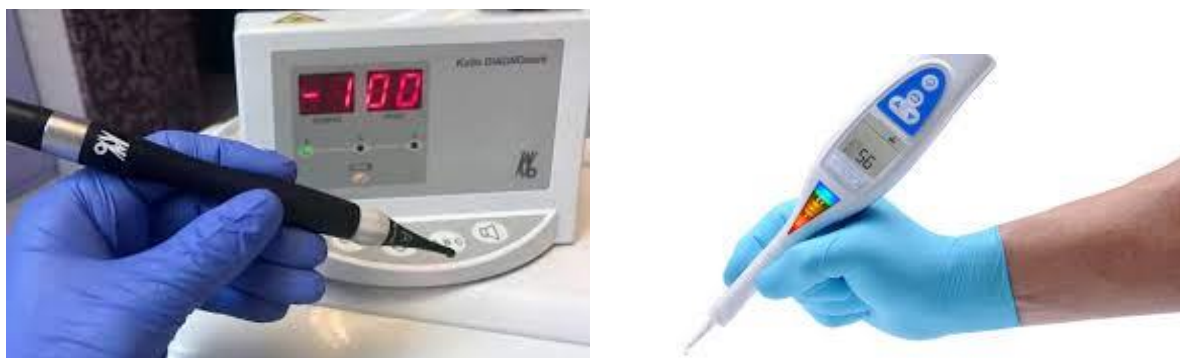змочені водою марлеві тампони). Після загибелі пульпи зуби не реагують на температурні подразники.



Електроодонтодіагностика дає більш повне уявлення про стан пульпи зуба та прилеглих тканин (періодонт). Цей метод ґрунтується на визначенні електричним струмом порога збудливості больових і тактильних рецепторів пульпи. Пульпа інтактних здорових зубів реагує на силу струму в межах 2 — 6 мкА. Під час патологічних процесів у пульпі (пульпіт, некроз пульпи) поріг збудливості знижується. Зниження в межах 7 — 60 мкА свідчить про переважне ураження коронкової пульпи, 60—100 мкА — кореневої, більше ніж 100 мкА — про загибель пульпи та реакцію на електричний струм рецепторів періодонта.

Електрозбудливість зуба визначають за допомогою спеціальних апаратів. Пацієнт бере в руку пасивний електрод або електрод у вигляді свинцевої пластинки накладають йому на руку (на прокладку, змочену водою) і фіксують на ній. Зуб ретельно ізолюють від слини, висушують і на його поверхню накладають активний електрод (він не повинен контактувати з іншими тканинами порожнини рота). Найбільш чутливими точками для розміщення електрода є середина різального краю фронтальних зубів, верхівка щічного горбка премолярів і верхівка переднього щічного горбка молярів. У зубах із великою каріозною порожниною чутливість можна визначати з її дна, очищеного від дентину, який розпався.



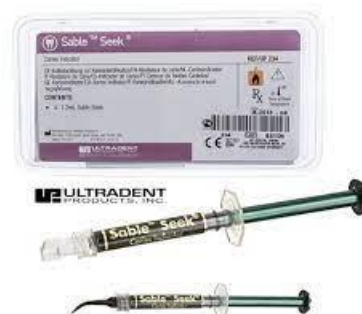
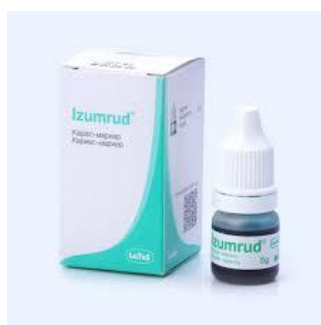
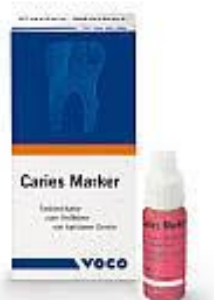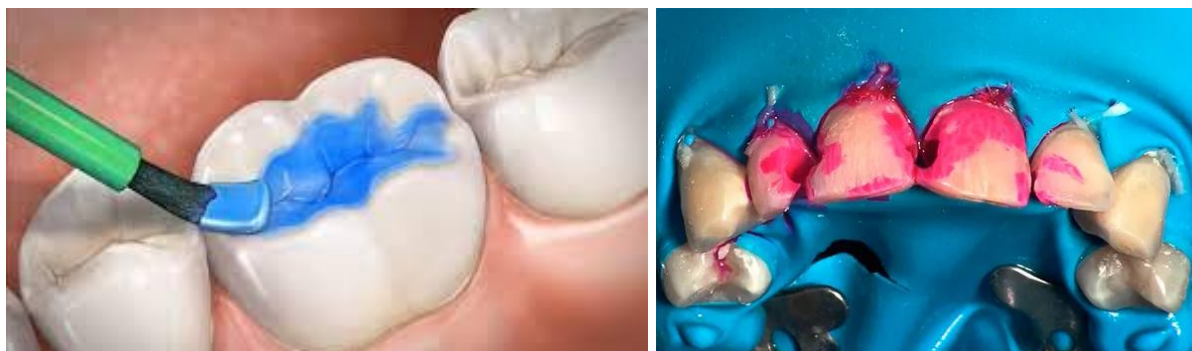Силу струму збільшують поступово до незначного больового відчуття, визначають поріг збудливості обстежуваного зуба. Доцільно спочатку визначити індивідуальний поріг збудливості на симетричних інтактних зубах. Для уникнення можливих помилок, пов'язаних із впливом струму, лікарю рекомендується працювати в гумових рукавичках і користуватися пластмасовими інструментами (дзеркалом, шпателем). Недотримання методики проведення дослідження може призвести до значних помилок.

На сьогоднішній день розроблені дуже компактні апарати для визначення вітальності (життєздатності) пульпи. Вони відносно прості й дозволяють констатувати лише два стани пульпи: вона жива (нормальна) чи некротизована.

Колірні тести з барвниками. Виявлені під час огляду поверхні коронки зуба зміни кольору емалі можуть бути різного походження: карієс, некаріозні ураження (гіпоплазія, флюороз) тощо. Для диференціальної діагностики застосовують методи забарвлення цих ділянок різними барвниками. Демінералізована внаслідок каріозного процесу емаль легко забарвлюється, тоді як некаріозні ураження не вбирають барвник.

Для забарвлювання твердих тканин використовують 2 % водний розчин метиленового синього (синій колір), 0,1 % водний розчин метиленового червоного (оранжево-червоний колір) і деякі інші. Зуб ізолюють від слини, висушують і на його поверхню поміщають кульку з вати, змочену розчином барвника. Через 2 —3 хв надлишки барвника змивають водою. Якщо є вогнище демінералізації, на поверхні зуба воно забарвлюється у відповідний колір.





На явищі проникнення барвника в розчинену кислотою поверхню емалі ґрунтується **ТЕР-тест** — тест емалевої резистентності або тест кислотної резистентності емалі (В.Р. Окушко, Л.І. Косарева, 1983). Зуб ізольовують від слини і на висушену присінкову (вестибулярну) поверхню наносять краплю 1н. розчину хлоридної кислоти діаметром 2 мм. Через 5 с кислоту змивають дистильованою водою, оброблену поверхню висушують і забарвлюють 1 % розчином метиленового синього. Інтенсивність забарвлення залежить від резистентності емалі до дії кислот і відображає карієсостійкість (незначне забарвлення) або карієсосхильність зуба (інтенсивне забарвлення). Шляхом порівняння набутого забарвлення зі стандартною шкалою отримують кількісну оцінку карієсорезистентності емалі зуба в балах, що важливо для дослідницьких цілей.

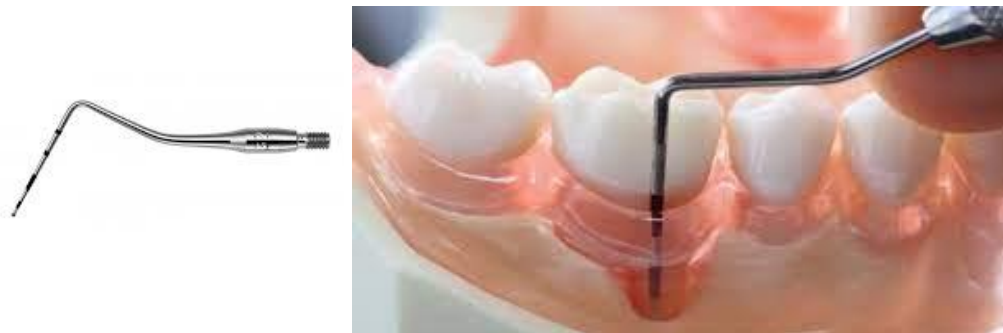1 —3 бали — блідо-голубе забарвлення, що свідчить про значну резистентність емалі до карієсу;

4 — 6 балів — голубе забарвлення, що свідчить про середній ступінь функціональної резистентності емалі;

7 — 9 балів — синє забарвлення, що свідчить про значне зниження резистентності емалі та високий ступінь ризику виникнення карієсу;

10—12 балів — темно-синій колір, що свідчить про дуже значне зниження функціональної резистентності емалі та максимальний ризик виникнення карієсу.

Одночасно з обстеженням зубів оглядають **пародонт** — комплекс тканин, які оточують і утримують зуб у щелепі (ясна, періодонт, альвеолярний відросток щелеп). У нормі ясна блідо-рожевого кольору, щільно охоплюють шийки зубів, у місці їх прикріплення до зуба є ясенна борозна. У випадку розвитку запальних захворювань пародонта в цьому місці виникають ясенні або пародонтальні кишень. Для їх виявлення та подальшого обстеження використовують пародонтальний зонд (гудзиковий зонд, який має закруглений стовщений кінчик і міліметрові поділки для вимірювання глибини кишень).



За допомогою цього зонда визначають глибину та конфігурацію кишень біля кожної (присінкової, язикової, ближчої — медіальної, дальшої — дистальної) поверхні коронки зуба. Пальцем надавлюють на ясна, видавлюють з кишені ексудат та оцінюють його кількість і характер (серозний, гнійний тощо). За спеціальними пробами оцінюють стан запальних змін в яснах, характер ексудату в кишнях, наявність епітеліального зубо-ясенного прикріплення тощо.

IV. Контрольні питання до теми заняття:

1. Що таке температурна діагностика?
2. Як правильно проводити термодіагностику пацієнту?
3. Що таке електроодонтодіагностика?
4. Як інтерпретувати результати з ЕОД?
5. Що таке колірні тести з барвниками?
6. Яка техніка використання забарвлення карієс - маркерами?
7. Як правильно аналізувати дані після колірного теста з барвниками?
8. Що таке пародонт?
9. Як визначити запалення пародонта?

V. Контрольні тестові завдання та/або ситуаційні задачі:

1. Що визначає реакцію зуба на температурні подразники?
 - А. ЕОД;
 - Б. Температурна діагностика;
 - В. Рентгенографія;
 - Г. Карієс - маркер;
 - Д. КТ.

Правильна відповідь: Б.

2. Електрозбудливість пульпи визначають за допомогою:
 - А. Вітального забарвлення;
 - Б. Рентгенографії;
 - В. Огляду ротової порожнини;
 - Г. Електроодонтодіагностики;

Д. Обстеження зубів .

Правильна відповідь: Г.

3. Пульпа інтактних здорових зубів реагує на силу струму в межах:

А. 2 – 6 мкА;

Б. 7 – 15 мкА;

В. 15 – 40 мкА;

Г. 40 – 100 мкА;

Д. більше ніж 100 мкА.

Правильна відповідь: А.

4. Найбільш чутливими точками для розміщення електрода є:

А. Середина різального краю Ікла;

Б. Середина горбиків останнього моляра;

В. Середина різального краю центрального різця;

Г. Середина горбиків першого премоляра;

Д. Всі відповіді вірні.

Правильна відповідь: В.

5. Для забарвлення твердих тканин зуба використовують:

А. 2% спиртовий розчин метиленового синього;

Б. 2% водний розчин метиленового синього;

В. 4% водний розчин метиленового синього;

Г. 0,1% водний розчин метиленового синього;

Д. 0,4% спиртовий розчин метиленового синього.

Правильна відповідь: Б.

6. На явищі проникнення барвника в розчинену кислотою поверхню емалі ґрунтується ТЕР-тест. Шляхом порівняння набутого забарвлення зі стандартною шкалою отримують кількісну оцінку карієсорезистентності емалі зуба в балах. Як класифікують отримані бали?

Правильна відповідь: Класифікувати отримані результати можна таким чином:

1 — 3 бали — блідо-голубе забарвлення, що свідчить про значну резистентність емалі до карієсу;

4 — 6 балів — голубе забарвлення, що свідчить про середній ступінь функціональної резистентності емалі;

7 — 9 балів — синє забарвлення, що свідчить про значне зниження резистентності емалі та високий ступінь ризику виникнення карієсу;

10—12 балів — темно-синій колір, що свідчить про дуже значне зниження функціональної резистентності емалі та максимальний ризик виникнення карієсу.

7. Для виявлення пародонтальних кишень використовують:

А. Пінцет;

Б. Дзеркало;

В. Гудзиковий зонд;

Г. Зонд;

Д.Екскаватор.

Правильна відповідь:В.

VI. Література

6.1. Основна література

1. Борисенко А.В., Антоненко М.Ю., Линовицька Л.В. / за ред. А.В. Борисенка. Стоматологічні захворювання: терапевтична стоматологія: підручник. К. : ВСВ “Медицина”, 2017. 664 с.
2. Бойцанюк С.І., Андрішин О.П., Манащук Н.В., Чорній Н.В. Клінічні прояви та диференційно-діагностичні критерії некаріозних уражень зубів: навч. посіб. Тернопіль: ТДМУ. Укрмедкнига, 2019. 112 с.
3. Гасюк Н.В., Черняк В.В., Клітинська О.В., Бородач В.О. та ін. Додаткові методи обстеження у стоматології: навч. посіб. Тернопіль, 2017. 120 с.
4. Батіг В.М., Струк В.І. Систематизоване викладення змісту навчальної дисципліни «Терапевтична стоматологія»: навч. посіб. Чернівці, 2016. 227 с.
5. Кононова О. В. Сучасний стан лікування карієсу та його ускладнень у населення України. Гігієна населених місць, (64), 2014. 336-342 с.
6. Іваницький І.О., Іваницька О.С., Петрушанко Т.О. Гіперчутливість зубів: навчальний посібник для студентів стоматологічних факультетів вищих медичних навчальних закладів IV рівня акредитації. Полтава: Дивосвіт, 2019. 108 с.

6.2. Допоміжна література

1. Левків М. О. Застосування кейс-методу у фаховій підготовці студентів-іноземців на кафедрі терапевтичної стоматології. Медична освіта, (3), 2016. 71-74 с.
2. Белікова Н.І., Петрушанко Т.О., Беліков О.Б. Принципи біомеханіки шинування рухомих зубів. К.: ТОВ НВП «Інтерсервіс», 2016. 186 с.
3. Мазур І.П., Хайтович М.Ф., Голопихо Л.І. Клінічна фармакологія та фармакокінетика в стоматології: навч. посіб. К. : ВСВ “Медицина”, 2018. 376 с. + 6 с. кольор. вкл.
4. Марченко І.Я., Назаренко З.Ю., Павленко С.А. / під заг. ред. Ткаченко І.М. Пропедевтика терапевтичної стоматології: підруч. для студ. стом. факул. вищ. навч. закл. МОЗ України /; ВДНЗУ «УМСА» – Полтава: ТОВ «АСМІ», 2016 р. 439 с.
5. M.M. Rozhko, Z.V. Popovych, V.D. Kuroiedova et al.: edited by M.M. Rozhko. Stomatology: textbook: in 2 books. Book I. Kyiv: AUS Medicine Publishing, 2020. 792 p.: color edition.
6. A.V. Borysenko, L.V. Lynovytska, O.F. Nesyn et al.; edited by A.V. Borysenko. Periodontal and Oral Mucosa Diseases: textbook. Vol. 2. Kyiv:

AUS Medicine Publishing, 2018. 624 p.; color edition.

7. M.M. Rozhko, I.I. Kyrylenko, O. H. Denysenko et al.; edited by M. M. Rozhko. Stomatology: textbook: in 2 books. Book 2. Kyiv: AUS Medicine Publishing, 2018. 960 p.; color edition.

МЕТОДИЧНА РОЗРОБКА №6

ТЕМА: Рентгенологічна, люмінесцентна та транслюмінаційна діагностика. Показання, особливості проведення. Діагностичні тести: з анестезією та на препарування. Методика визначення тригерних зон та обстеження місць виходу периферичних гілок трійчастого нерва. Лабораторні методи обстеження. Інтерпретація результатів.

I. Актуальність теми: Обстеження хворого включають додаткові та функціональні методи обстеження без яких лікарю – стоматологі складно встановити остаточний діагноз. До них відносять рентгенологічне обстеження яке має декілька видів діагностики: внутрішньоротова рентгенографія, позаротова рентгенографія, панорамна рентгенографія, комп'ютерна томографія, ортопантомографія, електрорентгенографія та люмінесцентну і транслюмінаційну діагностику

II. Навчальна мета:

2.1. Студент повинен знати:

- Знати що відноситься до додаткових та функціональних методів обстеження;
- Знати які види рентгенографії є та як їх відрізнити;
- Знати як правильно виконувати рентгенографічне дослідження;
- Знати що таке люмінесцентна діагностика;
- Знати різницю між люмінесцентною та транслюмінаційною діагностикою;
- Знати що таке діагностичні тести з анестезією та на препарування;
- Знати визначення тригерних зон.

2.2 Вміти:

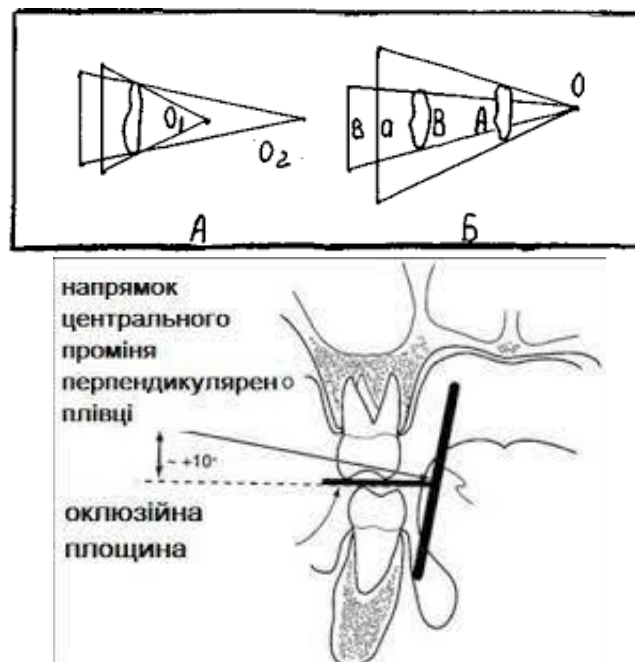
- Вміти виконувати рентгенологічну діагностику;
- Вміти виконувати люмінесцентну діагностику та аналізувати результати;
- Вміти виконувати транслюмінаційну діагностику та проаналізувати результати;
- Вміти проводити діагностичні тести з анестезією та на препарування;
- Вміти визначати тригерні зони та обстежувати місця виходу периферичних гілок трійчастого нерва;
- Вміти класифікувати лабораторні методи обстеження.

III. Зміст теми

Рентгенологічне обстеження має дуже велике значення, оскільки досить багато захворювань зубів і пародонта розвиваються з ураженням

твердих тканин. Виявити в них патологічні зміни за допомогою власне клінічних методів обстеження дуже важко, а інколи просто неможливо. Тому рентгенологічні методи дослідження різних відділів порожнини рота дуже поширені в діагностичній практиці. Найчастіше застосовують внутрішньоротову близькофокусну контактну рентгенографію, контактну рентгенографію вприкус, панорамну рентгенографію, ортопантомографію, томографію тощо. Для їх проведення розроблені спеціальні апарати: від компактних, які можуть бути вмонтованими в універсальні стоматологічні установки, до високоспеціалізованих складних установок із комп'ютерами для отримання та аналізу рентгенологічного зображення.

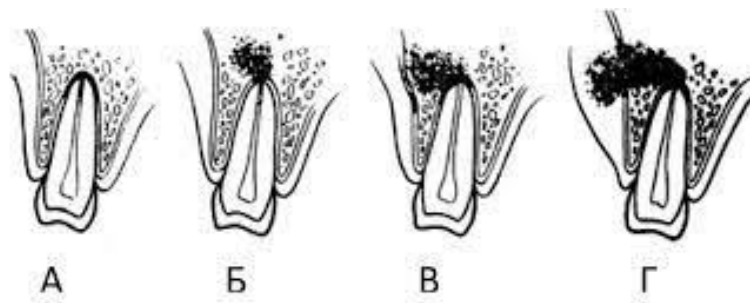
Внутрішньоротова контактна близькофокусна рентгенографія є найбільш поширеним методом дослідження. Вона дозволяє отримати чітке зображення зуба та прилеглих тканин (періодонта, кістки альвеолярного відростка щелепи). Рентгенівський апарат знаходиться з вестибулярного боку, а рентгенівську плівку невеликих розмірів (3x4 см) у спеціальній упаковці вводять у порожнину рота і пацієнт щільно притискує її пальцем до оральної поверхні ясен обстежуваного зуба. Центральний промінь дентального рентгенівського апарата направляють перпендикулярно до бісектриси кута, утвореного між плівкою та довгою віссю зуба. У разі дотримання всіх правил проведення рентгенографії на знімку отримують зображення зуба, розміри якого практично дорівнюють реальним анатомічним. Залежно від напрямку центрального променя апарата одержують зображення тканин періапикальної ділянки або пародонта (гребеня альвеолярної кістки).



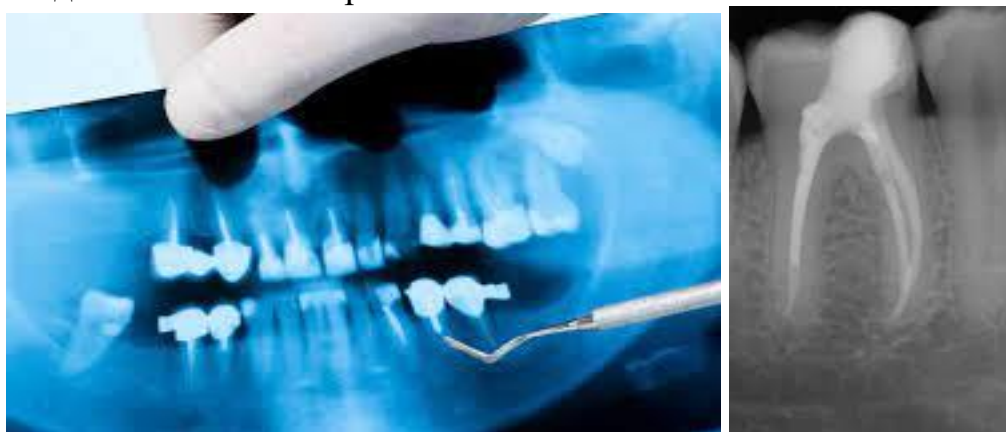На рентгенівських знімках зуба найщільнішу тінь дає емаль; дентин і цемент — менш щільну. Порожнина зуба має вигляд просвітлення на тлі

густої тіні твердих тканин із досить чіткими контурами, які відповідають її анатомічній формі. Менш чітко і не завжди контуруються на знімках кореневі канали, особливо вузькі, які можуть перекриватися тінню дентину.

Періодонтальна щілина представлена у вигляді тонкої світлої смужки між паралельними контурами кореня зуба та стінок альвеоли (комірки, лунки). У нормі її контури не порушені, ширина практично однакова — 0,2 — 0,25 мм.

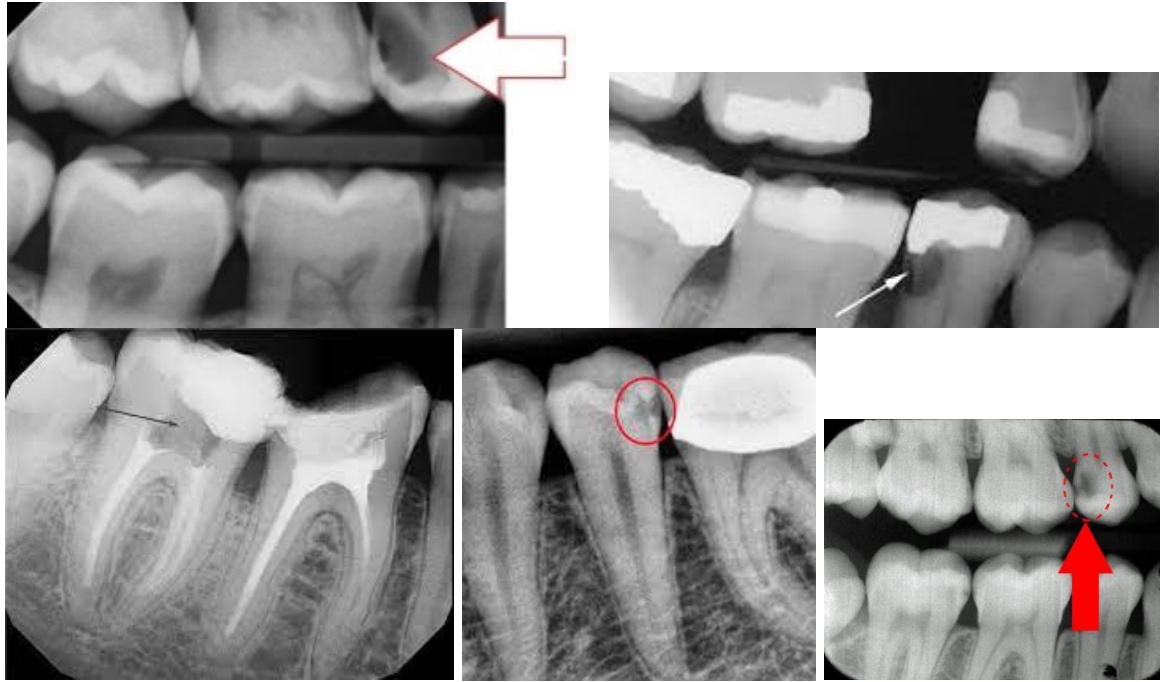

Пломбувальні матеріали відображаються на рентгенограмах у вигляді щільної тіні або просвітлення. За рахунок уведення до їх складу рентгеноконтрастних речовин практично всі сучасні пломбувальні матеріали, за винятком силікатних цементів і деяких композиційних матеріалів, дають щільну тінь із чіткими обрисами. Це дає змогу виразно визначити на рентгенограмі стан пломби та прилеглих твердих тканин зуба. Добру рентгеноконтрастність мають також майже всі пломбувальні матеріали для заповнення корневих каналів.

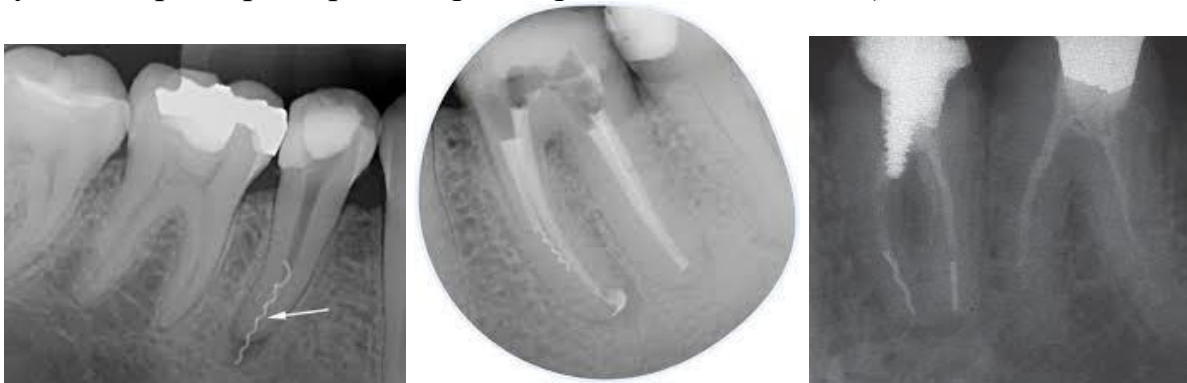

За допомогою рентгенографії можна визначити стан твердих тканин зубів: наявність каріозної порожнини;

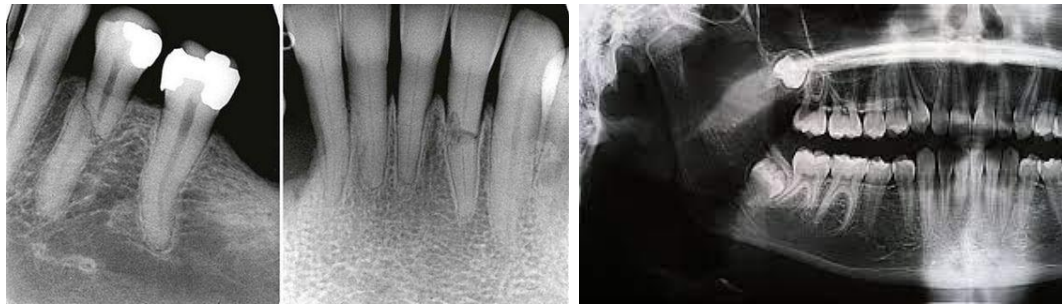
- приховані каріозні порожнини (на контактних поверхнях зубів, під пломбою, штучною коронкою тощо);
- правильність препарування та пломбування каріозної порожнини (наявність або відсутність перфорації під пломбою, щільність заповнення пломбувальним матеріалом каріозної порожнини, правильність відновлення контактного пункту, наявність або відсутність навислих на ясна країв пломби тощо).



Велику цінність має рентгенографія для визначення стану періапикальних тканин зуба, виявлення в цій ділянці вогнищ деструкції кісткової тканини (розширення, деформація періодонтальної щілини, розрідження кісткової тканини), стану прохідності та ступеня пломбування корневих каналів, наявності в них сторонніх тіл (уламків пульпекстракторів, дріль-борів, корневих голок тощо).



Рентгенографія дозволяє виявити ретенувані зуби, визначити їх положення, стан твердих тканин, ступінь сформованості коренів. Після травм можна виявити характер пошкодження зуба, локалізацію лінії перелому кореня, положення зуба відносно лінії перелому щелепи тощо. У разі захворювань пародонта рентгенографія дозволяє точно визначити стан кісткової тканини альвеолярного відростка щелеп, ступінь атрофії міжальвеолярних перегородок, глибину та конфігурацію кісткових і пародонтальних кишень тощо. За допомогою цього методу в місцях, недоступних для безпосереднього огляду, легко виявляються місцеві подразники тканин пародонта (зубний камінь, навислі краї коронок, проміжні частини мостоподібних протезів тощо).



1. Перелом зуба

2. Ретенвані зуби

Проте цим коротким переліком можливості методу рентгенографії зазвичай не обмежуються; більш докладно вони будуть висвітлені в розділах клініки та діагностики конкретних захворювань.

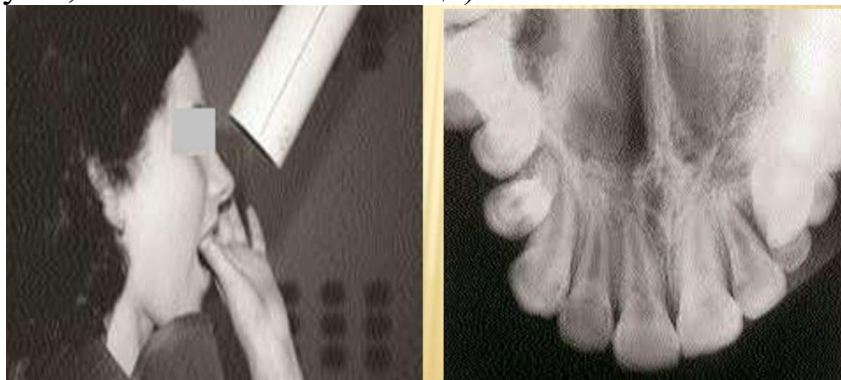
Губчаста кісткова тканина альвеолярних відростків щелеп дає на знімках характерний малюнок густого сплетення перехрещених щільних тіней кісткових балочок і дрібних світлих проміжків (відповідають кістковомозковій речовині). У верхній щелепі переважає дрібнозвивистий малюнок; для нижньої — більш характерний крупнозвивистий з переважно горизонтальним розміщенням кісткових балочок. Верхівки нормальних здорових міжальвеолярних перегородок мають гладенькі контури й досягають рівня емалево-цементного з'єднання. У ділянці фронтальних зубів верхівки міжальвеолярних перегородок загострені, у ділянках інших зубів вони мають вигляд зрізаної піраміди. Кортикальний шар альвеолярного краю та компактна пластинка альвеоли (лунки, комірки) представлені на рентгенограмах у вигляді неперервної тонкої світлої смужки.

Рентгенологічна картина зубів та періапикальних ділянок нерідко ускладнюється зображенням анатомічних деталей прилеглих відділів щелеп і більш віддалених анатомічних утворень. Посередині міжальвеолярної перегородки між центральними верхніми різцями часто видно тонку зазубрену смужку, що відповідає міжщелепному шву. Кісткова тканина періапикальної ділянки верхніх різців нерідко виглядає розрідженою внаслідок накладання на неї проекції носових ходів. На рівні верхівок коренів центральних різців можна бачити округлої форми просвітлення, що відповідає різцевому отвору.

На знімках верхніх молярів (кутніх зубів) над їх коренями розміщена велика ділянка просвітлення верхньощелепної пазухи з чіткими межами. Інколи на неї накладаються зображення коренів молярів, і за відсутності патологічних змін навколо них чітко виділяється смужка періодонтальної щілини. На знімках зубів нижньої щелепи під їх коренями майже завжди є смужка розрідження завширшки 3 — 4 мм, що відповідає проекції нижньощелепного каналу. Вона проходить на декілька міліметрів нижче від верхівок коренів зубів, рідше — на тому ж рівні, тоді корені зубів виглядають зануреними в просвіт каналу. Нижньо щелепний канал закінчується в ділянці премолярів (малих кутніх зубів) невеликим овальним

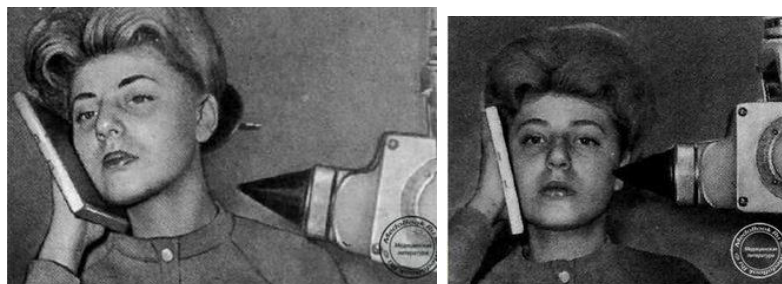
просвітленням — проекцією підборідного отвору. Інколи воно може накладатися на верхівку кореня першого або другого премоляра і таким чином симулювати гранульому.

Контактна рентгенографія вприкус. Цей метод дає можливість отримати зображення відносно великих ділянок щелепи з просторовим розміщенням на ній зубів. Контактна рентгенографія вприкус технічно простіша, ніж внутрішньоротова близькофокусна, тому ширше застосовується в дитячій практиці та у хворих з обмеженим відкриванням рота — рентгенівську плівку розміщують між зімкнутими зубами пацієнта, а рентгенівський апарат — з вестибулярного боку. Певним недоліком цього методу є менш структурне зображення на плівці анатомічних об'єктів обстеження (зубів, кісткової тканини тощо).

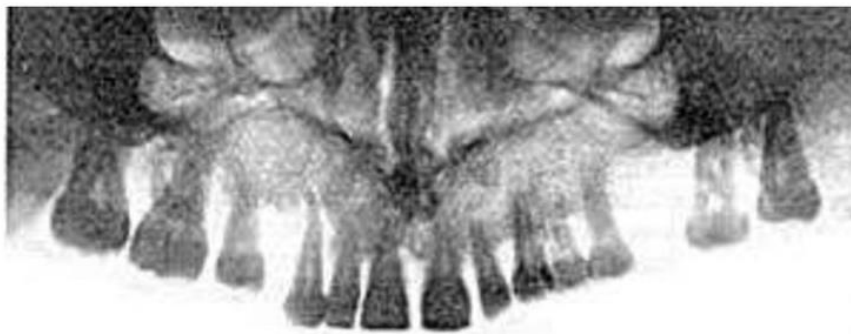

Окрім внутрішньоротових використовують і низку позаротових методик рентгенографії. Вони дають змогу отримати зображення великих ділянок щелеп, одномоментне зображення обох щелеп, на яких можна оцінити співвідношення та просторове розміщення зубів, вивчити стан навкол зубних кісткових тканин, провести діагностику різних кісткових уражень щелеп тощо.

Позаротова рентгенографія дає змогу отримати зображення досить великих ділянок щелеп (половини щелепи, фронтальної її ділянки тощо). Зображення, одержане на таких рентгенограмах, дещо гіршої якості, ніж на контактних внутрішньоротових, проте методика виконання значно простіша. Це дозволяє використовувати даний метод рентгенографії для обстеження дітей, пацієнтів із неконтрольованою поведінкою, хворих із утрудненим відкриванням рота (анкілоз) тощо. За допомогою таких рентгенограм можлива діагностика уражень зубів, щелеп, скроневопідщелепного суглоба, системних уражень щелепно-лицевої ділянки тощо.



Панорамна рентгенографія. Принцип цієї методики базується на отриманні збільшених рентгенограм за рахунок максимального наближення джерела рентгенівського випромінювання до об'єкта зйомки. Для цього використовують апарати зі спеціальними гострофокусними рентгенівськими трубками, які під час зйомки вводять у рот пацієнта, що забезпечує достатню чіткість зображення кісткової структури щелеп. Рентгенівську плівку розмірами 13 x 18 см у спеціальній гнучкій касеті розміщують зовні верхньої або нижньої щелепи. На панорамних рентгенограмах зображення зубів і щелеп збільшене в середньому в 2 рази. Панорамні рентгенограми застосовують для оцінювання загального стану зубо-щелепної системи, визначення стану пародонта в межах зубного ряду щелепи.

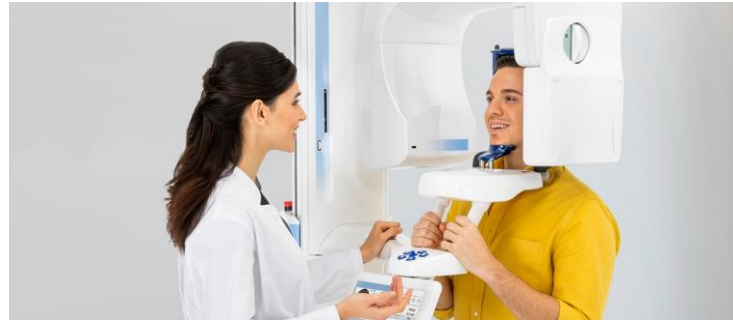
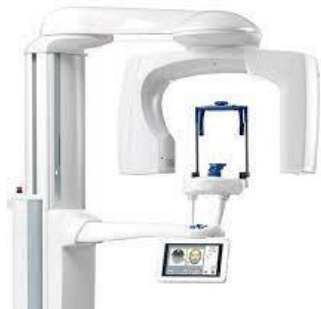
Перевагами цього методу перед звичайною рентгенографією є, по - перше, те, що за короткий проміжок часу можна одержати відомості про стан усіх зубів та прилеглих тканин щелепи, про структуру кістки на всьому її протязі, виявити приховані дефекти каріозного та некаріозного походження в усіх зубах щелепи, дефекти її розвитку, а по - друге, пацієнт отримує невелику дозу опромінення. Панорамна рентгенографія дає змогу вивчити взаємовідношення верхніх молярів і премолярів та дна верхньощелепної пазухи, а в дитячому віці — стан коренів тимчасових зубів і фолікулів постійних, стадії формування кореня. Однак для уточнення деяких деталей все ж таки інколи виникає необхідність у проведенні контактної рентгенографії.

Томографія. Належить до важливих додаткових методів рентгенологічного обстеження зубо-щелепної системи та інших відділів лицевого черепа. Особливістю цієї методики є те, що вона дозволяє отримати рентгенографічне зображення певного шару (зони) на необхідній лікарю глибині обстежуваного анатомічного об'єкта, у даному випадку голови або ший. Томографія дуже поширена в різних галузях медицини для виявлення патологічних змін у товщі тулуба, грудної клітки, голови тощо. У стоматології досить широко використовують такі варіанти томографічного дослідження, як пошарова томографія (частіше

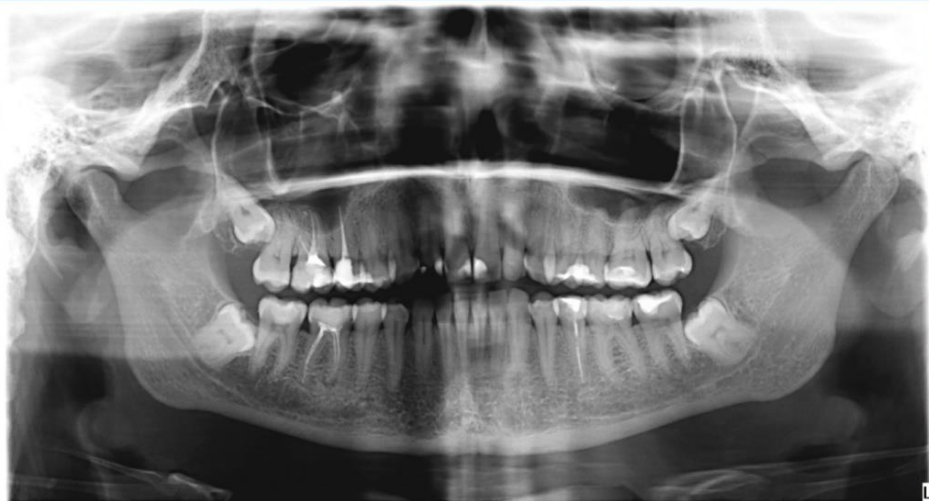застосовують у хірургічній стоматології) та ортопантомографія (частіше — у терапевтичній стоматології).

Ортопантомографія дозволяє одержати розгорнуте по площині пошарове зображення відразу обох зімкнутих (або розімкнутих) щелеп на одній плівці. Пацієнта обстежують на спеціальному апараті — ортопантомографі. Під час дослідження рентгенівська трубка та розміщена навпроти неї на протилежних кінцях осі консолі напівкругла касета з плівкою обертаються в горизонтальній площині навколо фіксованої нерухомо голови пацієнта.



Апарат обертає рентгенівську трубку навколо трьох осей, що забезпечує перпендикулярний та орторадіальний напрямок променів відносно обстежуваної ділянки. Касета з плівкою розміщується максимально близько до щелепно-лицевої ділянки. Таким чином, рентгенівські промені, які проходять через різні відділи щелеп, увесь час потрапляють на різні відділи плівки, у результаті на ній відображаються обидві щелепи.

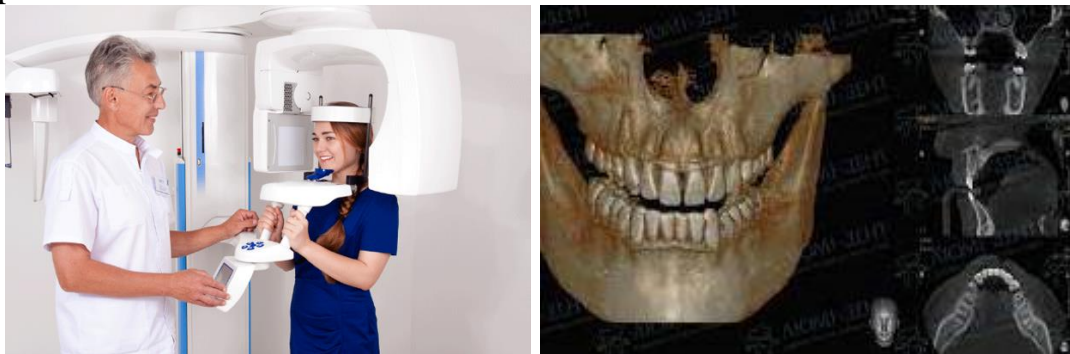
Цей метод обстеження дає змогу виявити взаємовідношення щелеп, мати уявлення про стан зубів, структуру кістки альвеолярних відростків, скронево-нижньощелепних суглобів, верхньощелепних пазух тощо. Без значного променевого навантаження на плівці розміром 12 x 24 см відображаються обидві щелепи в положенні центральної оклюзії або ж в іншому, потрібному лікареві ракурсі; за необхідності уточнення зображення окремих ділянок застосовують контактну рентгенографію.



Електрорентгенографія. За допомогою спеціального пристосування до рентгенівського апарата цей метод дає можливість отримувати

приховане зображення досліджуваного об'єкта на спеціальній зарядженій електричними зарядами пластинці. Рентгенівське випромінювання під час експозиції розряджає заряд пластинки залежно від ступеня щільності структури об'єкта. Таким чином отримується приховане електростатичне зображення, яке після нанесення на пластинку спеціального порошку про являється і переноситься на звичайний папір. На електрорентгенограмі залишається контрастне зображення структури кістки, зубів і м'яких тканин, що має певну цінність для клініки, до того ж не витрачається рентгенівська плівка, що робить цей метод економічно вигідним.

Комп'ютерна рентгенографія. Останнім часом все більшого поширення набувають дентальні рентгенівські апарати, поєднані з комп'ютерами. Вони дозволяють одержати зображення зубів і щелеп як традиційно — на спеціальній рентгенівській плівці, так і за допомогою спеціальних датчиків. Це дозволяє в десятки чи навіть у сотні разів зменшити променеве навантаження (дозу опромінення), якого зазнає пацієнт під час проведення рентгенівського обстеження. У подальшому зображення обробляється за допомогою комп'ютера і виводиться на екран монітора.



Воно може бути ретельно проаналізоване, його можна збільшити, виділити потрібний фрагмент, за необхідності — можна перевернути, надати йому об'ємності, змінити колір, провести кількісний (числовий) аналіз щільності тощо. Одержані дані обстеження комп'ютер заносить в історію хвороби пацієнта. Ці дані зберігаються в пам'яті комп'ютера, що дуже зручно для подальших відвідувань пацієнтом лікаря і дозволяє об'єктивно простежити динаміку патологічного процесу.

Аналіз рентгенограм. Рентгенологічне обстеження зубів і щелепно-лицевої ділянки має низку специфічних особливостей, тому лікар - стоматолог повинен уміти правильно аналізувати рентгенограми. Для цього йому необхідно мати певні знання та навички.

Рентгенограми вивчають у прохідному світлі за допомогою спеціальних негатоскопів (можуть бути вмонтованими в універсальні стоматологічні установки). Для дослідження дрібних деталей рентгенівського знімка використовують збільшувальне скло або флюороскоп.

Аналіз рентгенограми розпочинають з її загального огляду в такому порядку:

1. Оцінюють якість рентгенограми. Якщо вона задовільна, рентгенівський знімок контрастний, чіткий, структурний, без проєкційних спотворень. Незадовільна якість зумовлена технічними порушеннями умов рентгенографії, недотриманням правил її проведення (вкорочення або видовження коренів зубів, накладання зображення, темні або дуже світлі знімки).

2. Установлюють вид знімка: внутрішньоротовий, позаротовий, панорамний тощо.

3. Визначають відображену на знімку ділянку, що особливо важливо для вивчення внутрішньоротових рентгенограм. Для цього необхідно враховувати головні ознаки належності рентгенограми до того чи іншого відділу щелеп.

Розпізнавальними ознаками для фронтального відділу верхньої щелепи є широкі долотоподібні коронки верхніх різців, між центральними різцями — тонка зазубрена світла смужка — міжщелепний шов. На верхні відділи міжщелепного шва накладається трикутна щільна тінь передньої носової ості; кісткова тканина періапикальної ділянки верхніх різців нерідко здається розрідженою внаслідок накладання на неї досить рентгенологічно прозорих носових отворів. Носові порожнини проєктуються вище у вигляді двох світлих півовалів, розділених широкою смужкою (тінь носової перегородки). На рівні верхівки коренів центральних різців видно світле кружальце різцевого отвору, яке може зміщуватись і симулювати гранульому або ж кісту.

Для рентгенограми фронтальної ділянки нижньої щелепи характерними є виразні тіні фронтальних зубів із вузькими, довгими коренями різців, менш щільна структура кісткової тканини альвеолярного відростка, інколи — наявність тіні підборідної ості.

Боковим відділам верхньої щелепи притаманні такі ознаки: наявність трьох коренів у молярів, різної форми та величини ділянка просвітлення верхньощелепної пазухи над коренями премолярів і молярів, щільна тінь горба верхньої щелепи позаду третього верхнього кутнього зуба (моляра), масивна тінь виличної кістки. Сукупність цих ознак найкраще виявляється на знімках, зроблених у проєкції центрального променя рентгенівської трубки на третій моляр. Диференціально - діагностичною ознакою глибокого перекриття коренями зубів альвеол верхньощелепної пазухи є цілість або ж порушення контурів періодонтальної щілини навколо верхівок зубів.

Для бокових відділів нижньої щелепи характерні: два корені молярів, тінь нижньощелепного каналу, зовнішня та внутрішня навскісні лінії на рівні третього нижнього моляра, ментальний отвір на рівні премолярів.

4. На наступному етапі детально оцінюють стан кожного зуба, а саме:

1) положення, величину, форму коронки та кореня, зовнішні контури яких можуть бути рівними або патологічно зміненими — нерівними, мовби поїденими (унаслідок наявності зубного каменя, карієсу, навислих пломб тощо);

2) контури порожнини зуба та кореневого каналу:

- нормальні — чіткі, рівні або патологічно змінені (карієс кореня);
- порожнина зуба та кореневий канал не простежуються взагалі (внаслідок облітерації або наявності в них пломбувального матеріалу);
- їх облітерація внаслідок вікових або природжених (хвороба Капдепона) змін;

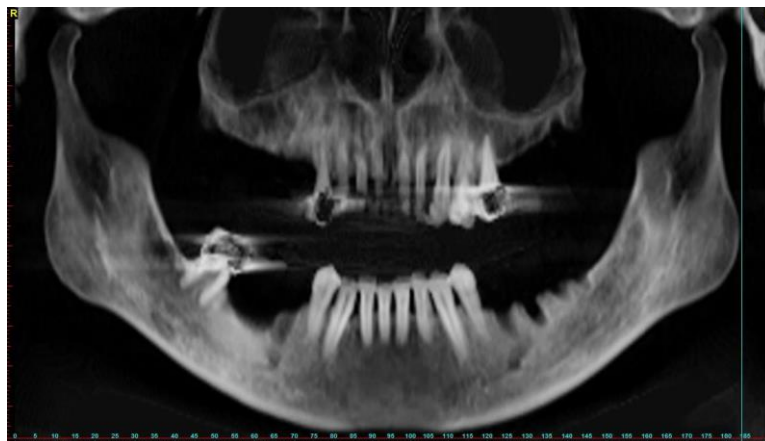3) структуру тіні зуба: нормальна, патологічно змінена, більш щільна внаслідок наявності в порожнині зуба дентиклів;

4) періодонтальну щілину, яка в нормі має вигляд рівномірної смужки просвітлення між контурами кореня та кортикальною пластинкою кістки альвеоли; у разі патологічних процесів вона може нерівномірно звужуватись або розширюватися;

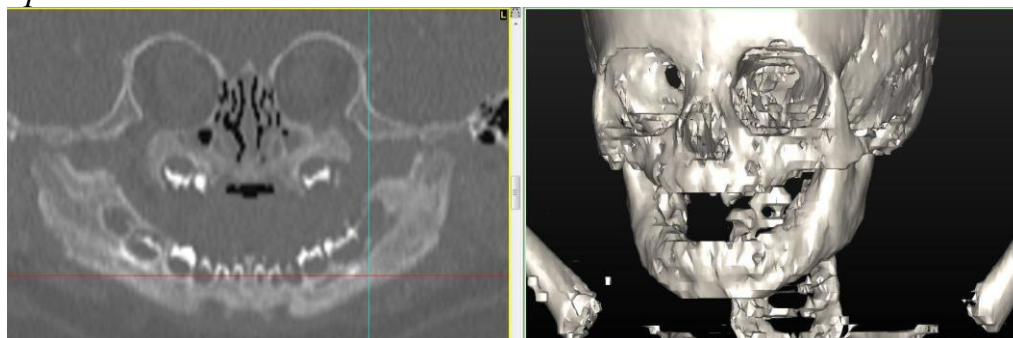
5) стан кісткової тканини періапікальної ділянки: незмінена, містить вогнище розрідження різної форми та з контурами різної чіткості. Потім визначають характер кісткової структури ділянки, зображеної на рентгенограмі, аналізують вигляд кортикальної пластинки міжальвеолярних і міжкореневих перегородок, яка в нормі має вигляд тонкої неперервної смужки. У разі патологічних змін можливе її склеротичне стовщення, деструкція з переходом на прилеглі ділянки кістки або переривання вузькою смужкою просвітлення у хворих із переломом. Відзначають структуру кістки, яка може бути без змін, у стані анатомо-фізіологічної перебудови (зарощення альвеоли, атрофія щелепи) або патологічно зміненою (атрофія альвеолярного відростка, остеопороз, деструкція, остеонекроз, секвестрація). Контур нижнього краю щелепи в нормі чіткий, рівний, гладенький. У разі патологічних процесів він стає нерівним, з'їденим (поїденим) або переривається світлою смужкою.

Лікарю-стоматологу під час аналізу рентгенограм необхідно знати рентгенологічні ознаки патологічних процесів, які можуть бути в порожнині рота.

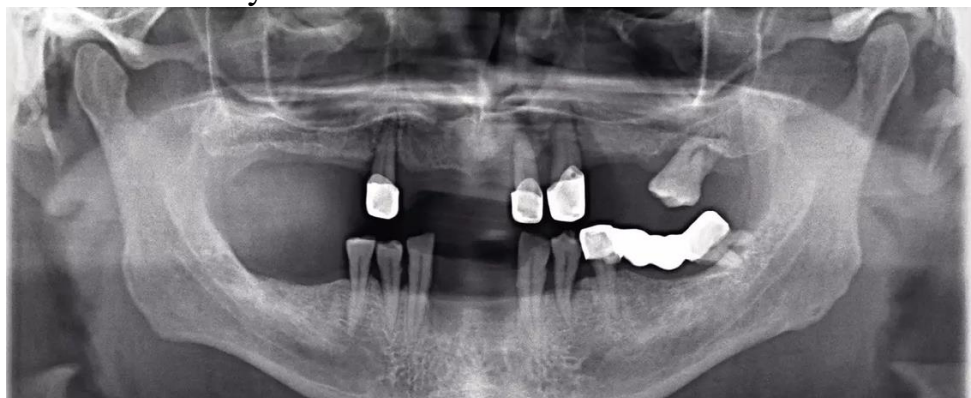
Атрофія — зменшення об'єму кістки внаслідок її розсмоктування.



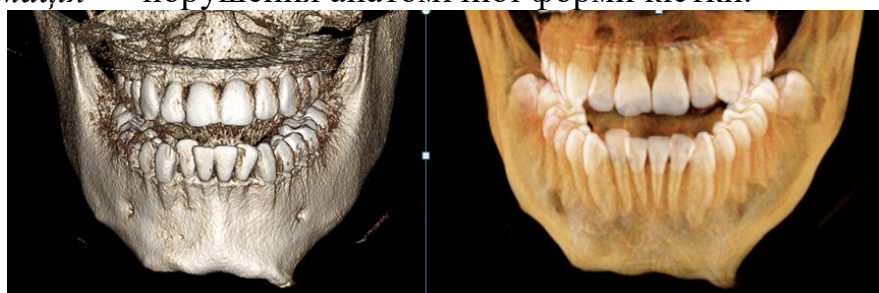Гіперостоз — об'ємне збільшення кістки.



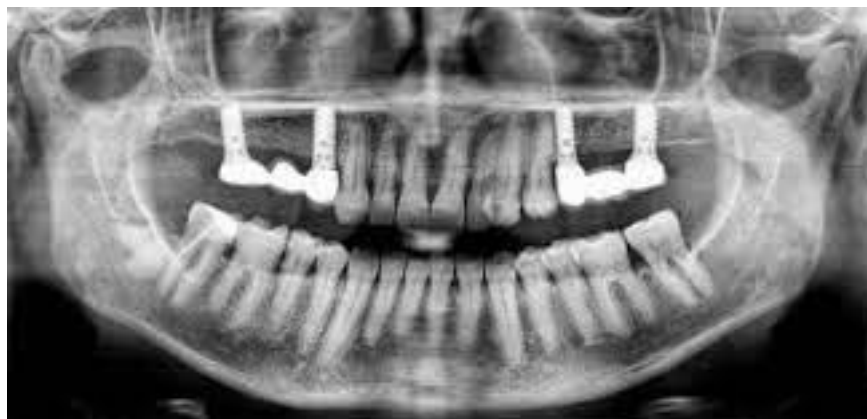Деструкція — руйнування, зміна структури кістки з подальшим заміщенням її іншою патологічно зміненою тканиною. Розрізняють вогнищеву (у вигляді одного або декількох вогнищ про світлення плоских кісток) і дифузну деструкцію. Повне розсмоктування кістки та зникнення всіх її елементів має назву *остеоліз*.



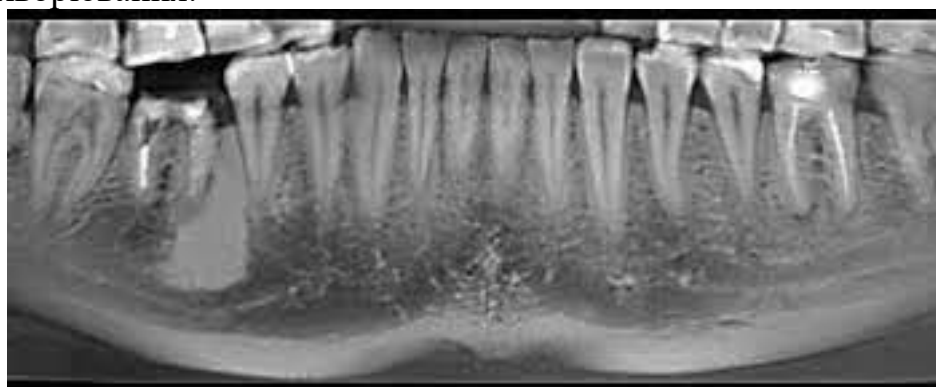
Деформація — порушення анатомічної форми кістки.



Остеопороз — дистрофічний процес, унаслідок якого відбувається зменшення товщини кісткових пластинок. Характеризується підвищеною рентгенологічною прозорістю кісткової тканини, може бути вогнищевим і дифузним.



Остеосклероз — ущільнення кістки: губчаста речовина набуває характеру компактної; може бути вогнищевим і дифузним. Сукупність цих рентгенологічних симптомів створює різноманітну рентгенологічну картину захворювання.

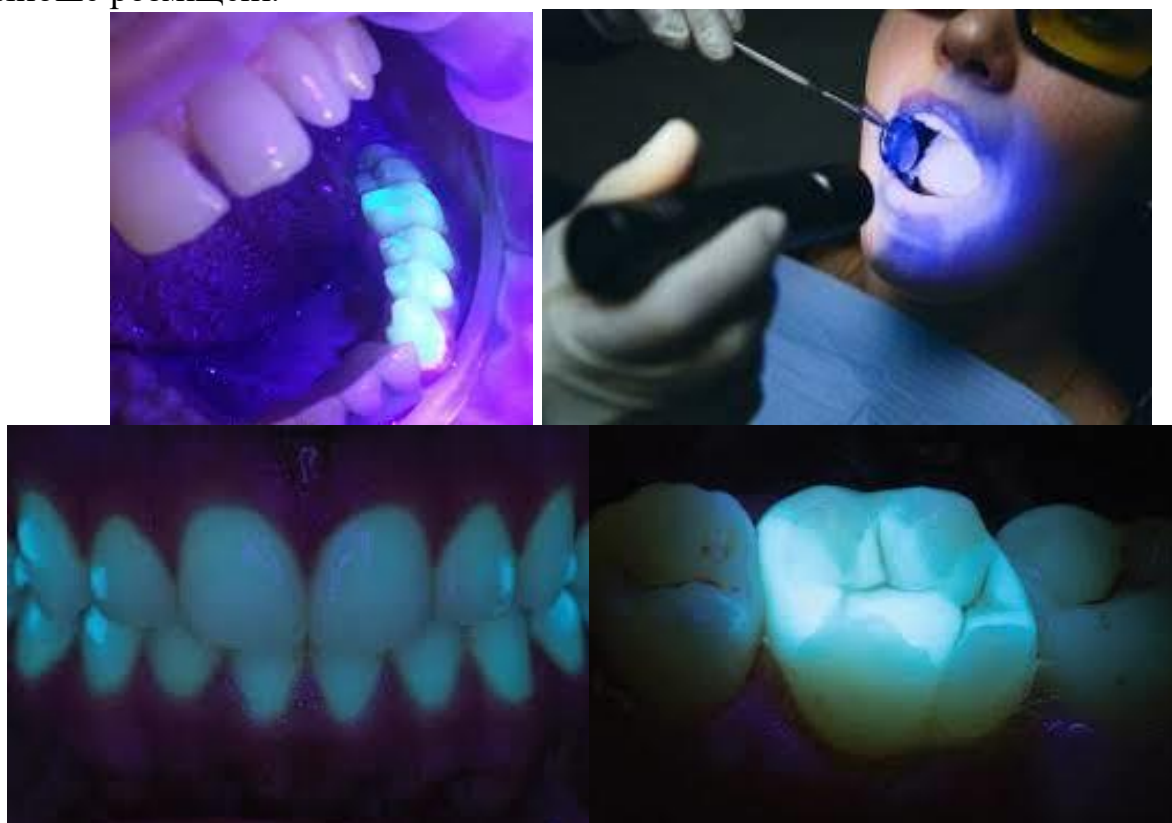

Люмінесцентна діагностика. Ґрунтується на здатності тканин та їх клітинних елементів випромінювати світло певного кольору під час дії на них ультрафіолетових променів (первинна, або власна, флуоресценція речовини). Метод використовують для визначення стану крайового прилягання пломб, розпізнавання початкового карієсу зубів, диференціальної діагностики захворювань слизової оболонки порожнини рота. Для підсилення ефекту флуоресценції обстежувані тканини можна попередньо обробити флуоресцентними речовинами (наприклад флуоресцеїном, флуорохромом, трипафлавіном тощо). Така флуоресценція має назву вторинної.

Дослідження проводять у затемненому приміщенні після адаптації очей до темряви на спеціальних приладах (наприклад, ОЛД-41) і мікроскопах із фільтрами для люмінесцентно-цитологічного дослідження.

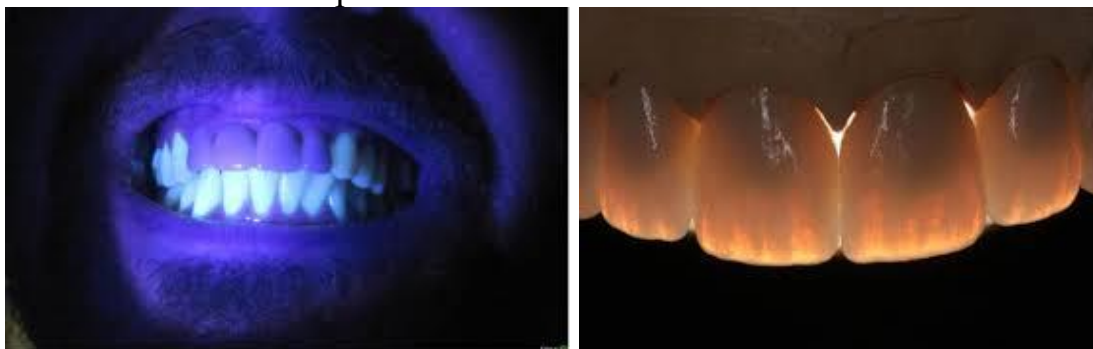Поверхню зуба опромінують за допомогою лампи приладу ультрафіолетовим промінням із відстані 20 — 30 см.

Тверді тканини зубів під впливом ультрафіолетового проміння набувають здатності до люмінесценції (у нормі емаль і дентин випромінюють синьо-голубе світіння). Незмінений дентин має більш виражений, ніж емаль, голубий відтінок. Люмінесценція емалі може бути нерівномірною: від яскраво-голубого зі сніжним відтінком до темнішого випромінювання на інших ділянках. Поверхневі шари емалі характеризуються більш вираженою та інтенсивною люмінесценцією, ніж глибше розміщені.

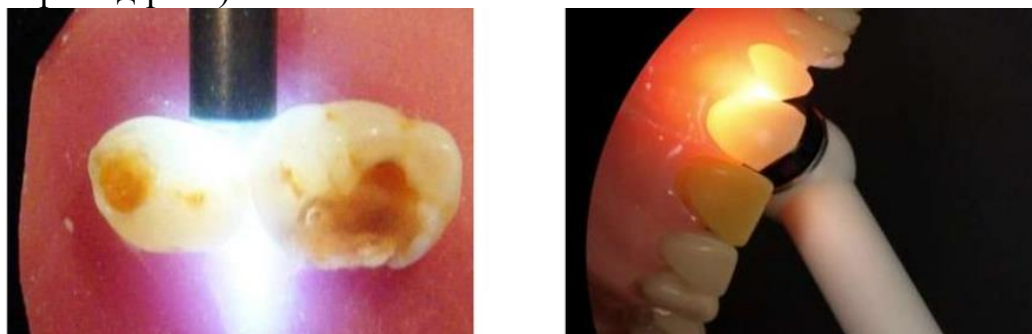

У разі каріозного ураження інтенсивність люмінесценції значно змінюється, що залежить від вираженості патологічного процесу. У вогнищі гострого початкового карієсу інтенсивність люмінесценції (порівняно з інтактними прилеглими тканинами) підвищується практично до рівня світіння дентину. Це пояснюють зниженням мінералізації тканин емалі в ділянці білої каріозної плями. У хворих із хронічним карієсом у центрі пігментації інтенсивність світіння значно знижена, сама ж ділянка ураження оточена зоною помірного зниження люмінесценції. У цілому загальна тенденція полягає в підвищенні інтенсивності світіння в ділянках демінералізації емалі та дентину. Це явище може бути вирішальним під час діагностики порушень крайового прилягання пломби внаслідок розвитку вторинного карієсу.

Штучні зуби в ультрафіолетових променях виглядають більш темними, з чіткими контурами. Залежно від стану ясен і слизової оболонки відтінки їх світіння також різні.



Трансілюмінація. Метод подібний до люмінесцентного і ґрунтується на світінні твердих тканин зубів у променях зеленого вітла. Для діагностики застосовують апарат "УФЛ-112" ("Люкс-дент"). Демінералізовані внаслідок розвитку каріозного процесу тверді тканини зубів (емаль, дентин) виглядають у зеленому промінні коричневими. У разі пульпіту коронка зуба стає тьмяною ("ефект приглушеного світіння"), а у хворих на хронічний гангренозний пульпіт спостерігають повне затемнення поверхні коронки ("ефект чорної дірки").



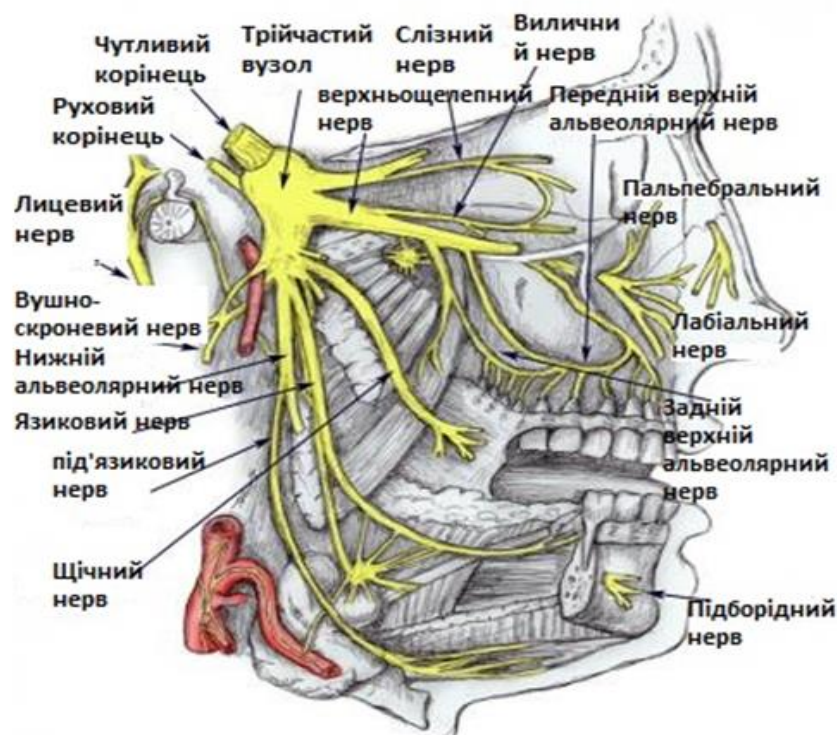
Тест на препарування. Використовується для визначення стану пульпи (вітальності зуба) по чутливості при діагностичному препаруванні. Проводиться шляхом препарування без попередньої анестезії в області дентинно-емалевої межі. У зубах з живою пульпою виникає біль з більш чи менш вираженою інтенсивністю, препарування девіталізованих зубів – безболісне.

Тест з анестезією. При неможливості визначити причинний зуб, який являється джерелом гострого болю, можна провести інтралігаментарне (підокістне) знеболення по черзі кожного "підозрілого" зуба, вводючи не більше 0,25 мл розчину анестетика. Так як даний вид анестезії забезпечує знеболення лише одного зуба, припинення болю протягом 2-3 хвилин може свідчити про те, що причинним є саме тільки що знеболений зуб.

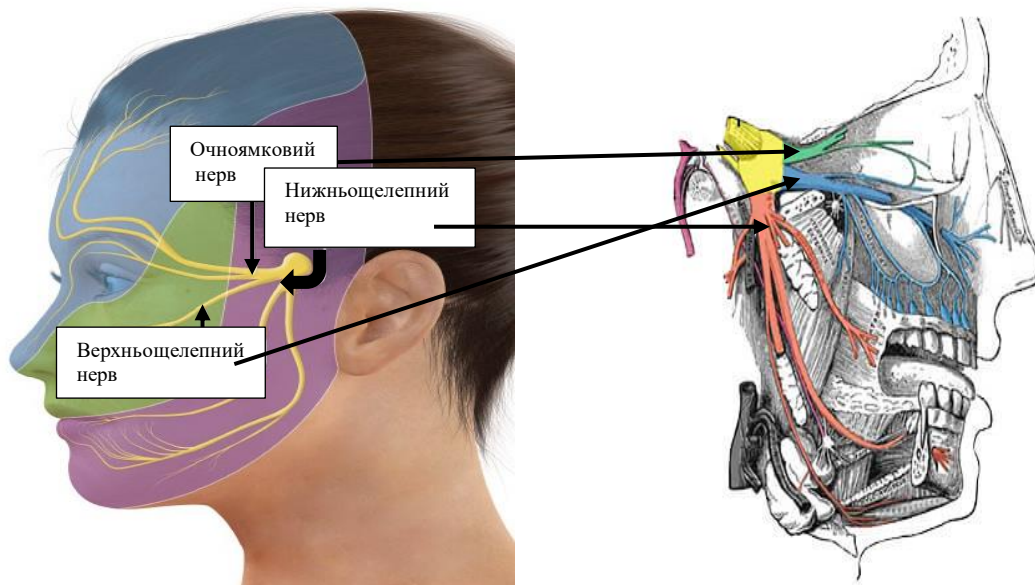
Обстеження місць виходу периферичних гілок трійчастого нерва. Трійчастий нерв — найбільший з усіх черепно-мозкових нервів. Він є

змішаним: має тонкий руховий і товстий чутливий корінці. Гасерів (трійчастий) ганглії розміщений у трійчастій ямці скроневої кістки. Він містить сенсорні волокна, які сприймають больові, температурні та механічні подразники.

Периферичні відростки нейронів утворюють три гілки трійчастого нерва (очну, верхньо- та нижньощелепну). Очна гілка виходить із черепа через верхню очну щілину; верхньо- та нижньощелепна гілки виходять відповідно через круглий та овальний отвори клиноподібної кістки. Пропріоцептивні аферентні волокна проходять разом із еферентними та аферентними. Вони є периферичними відростками уніполярних нейронів, що утворюють ядро трійчастого нерва в середньому мозку.



Усі три пари отворів (точки Валле) знаходяться на одній вертикальній лінії. Для визначення болючості надорбітального, підорбітального і підборідного нервів проводять надавлювання пальцями в області цих точок. При одонтопатології болючості при пальпації не спостерігається.



Периферичні гілки трійчастого нерва на обличчя виходять через три пари отворів: foramen supraorbitale (біля верхньовнутрішнього краю орбіти), foramen infraorbitale (під орбітою), foramen mentale (в області кореня другого нижнього премоляра. Від англійського trigger – курок, тригерні зони – це гіперсенситивні ділянки обличчя, порожнини рота, легке подразнення яких викликає приступ тригемінальної невралгії.

Тригерні фактори. Діагностичну важливість має виникнення болю при тригерних рухах. Пацієнти уникають дотиків до обличчя чи гоління тригерної зони, що відрізняє цей больовий синдром від інших, при яких масаж обличчя або тепло/холод допомагають зменшити прояви болю. Також багато пацієнтів намагаються підтримувати обличчя під час розмови, щоб уникнути нападів.

Тригерні ділянки або ділянки підвищеної чутливості є у більшості пацієнтів і часто розміщуються біля носа/рота. Жування, розмова, посмішка чи вживання холодної або гарячої рідини можуть ініціювати появу больового нападу. Дотики, гоління, чищення зубів або потік холодного повітря з відчиненого вікна авто також можуть викликати біль. На відміну від мігренозного болю, напади рідко виникають під час сну.

Визначення тригерних зон.

1. Для пошуку тригерної зони на нижній щелепі вказівним пальцем правої руки обережно торкаються шкіри, у той час як лівою долонею притискають м'які тканини верхньої щелепи до кісток обличчя.
2. При пошуку тригерної зони на верхній щелепі в такий ж спосіб фіксують м'які тканини нижньої щелепи. Наявність тригерних зон свідчить про невралгію трійчастого нерва.

Лабораторні методи обстеження.

Різні захворювання в порожнині рота нерідко супроводжуються загальними змінами в організмі, які можна виявити лише за умов ретельного обстеження та проведення аналізів крові, сечі, слини, біохімічних, імунологічних та інших спеціальних методів дослідження. Таким чином, лабораторна діагностика забезпечується застосуванням загальноклінічних, біохімічних, мікробіологічних, імунологічних та інших методів. Звичайно, цей великий комплекс методів діагностики проводиться не кожному пацієнту, а лише в разі необхідності правильного встановлення діагнозу захворювання та його диференціальної діагностики. Ці додаткові методи повинні підтвердити або уточнити припущення лікаря, що виникло в нього під час клінічного огляду й обстеження хворого. У низці випадків, особливо у хворих із деякими захворюваннями слизової оболонки порожнини рота (наприклад, із пухирчастою хворобою), тільки за допомогою лабораторних методів дослідження можна встановити вірний діагноз. Лабораторні методи обстеження менше використовують для діагностики уражень зубів, але, як зазначалося, вони мають велике значення для діагностики захворювань пародонта та слизової оболонки порожнини рота.

IV. Контрольні питання до теми заняття:

1. Які додаткові методи дослідження використовують при діагностиці карієсу?
2. Які додаткові методи дослідження використовують при діагностиці різних форм пульпітів?
3. Які додаткові методи дослідження використовують при діагностиці верхівкового періодонтиту?
4. Принцип, методика проведення та інтерпретація результатів люмінесцентної діагностики.
5. Принцип, методика проведення та інтерпретація результатів транслюмінаційної діагностики.
6. Які результати тесту на препарування в зубах в залежності від стану пульпи?
7. Показання, методика проведення та інтерпретація результатів тесту з анестезією.
8. Методика обстеження місць виходу периферичних гілок трійчастого нерва. Значення при диференціальній діагностиці гострих форм пульпітів.
9. Методика визначення тригерних зон.

V. Контрольні тестові завдання та/або ситуаційні задачі:

1. Що дає найщільнішу тінь на рентгенівських знімках?
 - А. Емаль;
 - Б. Дентин;
 - В. Слизова оболонка;

Г. Цемент.

Правильна відповідь: А.

2. Порожнина зуба на рентгенівських знімаках має вигляд:

А. Густої тіні;

Б. Тіні;

В. Просвітлення;

Г. Щільної тіні;

Д. Щільного просвітлення .

Правильна відповідь: В.

3. Рентгенографія дозволяє виявити:

А. Ретенані зуби;

Б. Карієс зуба;

В. Перелом кореня зуба;

Г. Стан кісткової тканини;

Д. Все вище перераховано.

Правильна відповідь: Д.

4. Який вид рентгенографії дозволяє одержати розгорнуте по площині пошарове зображення відразу обох зімкнутих (або розімкнутих) щелеп на одній плівці? Як правильно виконувати дане дослідження?

Правильна відповідь: Ортопантомографія. Пацієнта обстежують на спеціальному апараті — ортопантомографі. Під час дослідження рентгенівська трубка та розміщена навпроти неї на протилежних кінцях осі консолі напівкругла касета з плівкою обертаються в горизонтальній площині навколо фіксованої нерухомо голови пацієнта. Апарат обертає рентгенівську трубку навколо трьох осей, що забезпечує перпендикулярний та орторадіальний напрямок променів відносно обстежуваної ділянки. Касета з плівкою розміщується максимально близько до щелепно-лицевої ділянки. Таким чином, рентгенівські промені, які проходять через різні відділи щелеп, увесь час потрапляють на різні відділи плівки, у результаті на ній відображаються обидві щелепи.

5. Дистрофічний процес, унаслідок якого відбувається зменшення товщини кісткових пластинок. Характеризується підвищеною рентгенологічною прозорістю кісткової тканини, може бути вогнищевим і дифузним:

А. Атрофія;

Б. Гіперостоз;

В. Деструкція;

Г. Деформація;

Д. Остеопороз.

Правильна відповідь: Д.

6. Руйнування, зміна структури кістки з подальшим заміщенням її іншою патологічно зміненою тканиною. Розрізняють вогнищеву (у вигляді одного або декількох вогнищ просвітлення плоских кісток) і дифузну деструкцію:

А. Атрофія;

- Б. Гіперостоз;
- В. Деструкція;
- Г. Деформація;
- Д. Остеопороз.

Правильна відповідь: В.

7. Повне розсмоктування кістки та зникнення всіх її елементів має назву:
- А. Остеоліз;
 - Б. Гіперостоз;
 - В. Остеосклероз;
 - Г. Деформація;
 - Д. Остеопороз.

Правильна відповідь: А.

8. Який метод використовують для визначення стану крайового прилягання пломб, розпізнавання початкового карієсу зубів, диференціальної діагностики захворювань слизової оболонки порожнини рота? Як правильно проводити дане дослідження?

Правильна відповідь: Люмінесцентна діагностика. Ґрунтується на здатності тканин та їх клітинних елементів випромінювати світло певного кольору під час дії на них ультрафіолетових променів (первинна, або власна, флуоресценція речовини). Дослідження проводять у затемненому приміщенні після адаптації очей до темряви на спеціальних приладах і мікроскопах із фільтрами для люмінесцентно-цитологічного дослідження. Поверхню зуба опромінюють за допомогою лампи приладу ультрафіолетовим промінням із відстані 20 — 30 см. Для підсилення ефекту флуоресценції обстежувані тканини можна попередньо обробити флуоресцентними речовинами (наприклад флуоресцеїном, флуорохромом, трипафлавіном тощо). Така флуоресценція має назву вторинної.

VI. Література

6.1. Основна література

1. Борисенко А.В., Антоненко М.Ю., Линовицька Л.В. / за ред. А.В. Борисенка. Стоматологічні захворювання: терапевтична стоматологія: підручник. К. : ВСВ “Медицина”, 2017. 664 с.
2. Бойцанюк С.І., Андрішшин О.П., Манащук Н.В., Чорній Н.В. Клінічні прояви та диференційно-діагностичні критерії некаріозних уражень зубів: навч. посіб. Тернопіль: ТДМУ. Укрмедкнига, 2019. 112 с.
3. Гасюк Н.В., Черняк В.В., Клітинська О.В., Бородач В.О. та ін. Додаткові методи обстеження у стоматології: навч. посіб. Тернопіль, 2017. 120 с.
4. Батіг В.М., Струк В.І. Систематизоване викладення змісту навчальної дисципліни «Терапевтична стоматологія»: навч. посіб. Чернівці, 2016. 227 с.

5. Кононова О. В. Сучасний стан лікування карієсу та його ускладнень у населення України. Гігієна населених місць, (64), 2014. 336-342 с.
6. Іваницький І.О., Іваницька О.С., Петрушанко Т.О. Гіперчутливість зубів: навчальний посібник для студентів стоматологічних факультетів вищих медичних навчальних закладів IV рівня акредитації. Полтава: Дивосвіт, 2019. 108 с.

6.2. Допоміжна література

1. Левків М. О. Застосування кейс-методу у фаховій підготовці студентів-іноземців на кафедрі терапевтичної стоматології. Медична освіта, (3), 2016. 71-74 с.
2. Белікова Н.І., Петрушанко Т.О., Беліков О.Б. Принципи біомеханіки шинування рухомих зубів. К.: ТОВ НВП «Інтерсервіс», 2016. 186 с.
3. Мазур І.П., Хайтович М.Ф., Голопихо Л.І. Клінічна фармакологія та фармакокінетика в стоматології: навч. посіб. К. : ВСВ “Медицина”, 2018. 376 с. + 6 с. кольор. вкл.
4. Марченко І.Я., Назаренко З.Ю., Павленко С.А. / під заг. ред. Ткаченко І.М. Пропедевтика терапевтичної стоматології: підруч. для студ. стом. факул. вищ. навч. закл. МОЗ України /; ВДНЗУ «УМСА» – Полтава: ТОВ «АСМІ», 2016 р. 439 с.
5. M.M. Rozhko, Z.B. Popovych, V.D. Kuroiedova et al.: edited by M.M. Rozhko. Stomatology: textbook: in 2 books. Book I. Kyiv: AUS Medicine Publishing, 2020. 792 p.: color edition.
6. A.V. Borysenko, L.V. Lynovytska, O.F. Nesyn et al.; edited by A.V. Borysenko. Periodontal and Oral Mucosa Diseases: textbook. Vol. 2. Kyiv: AUS Medicine Publishing, 2018. 624 p.; color edition.
7. M.M. Rozhko, I.I. Kyrylenko, O. H. Denysenko et al.; edited by M. M. Rozhko. Stomatology: textbook: in 2 books. Book 2. Kyiv: AUS Medicine Publishing, 2018. 960 p.; color edition.
8. Douglas A Terry, Willi Geller. Esthetic and Restorative Dentistry: Material Selection and Technique 3rd Edition. Publisher: Quintessence Publishing Co Inc.; 3rd edition, 2017. 776 p.

МЕТОДИЧНА РОЗРОБКА №7

ТЕМА: Медична документація терапевтичного прийому (наказ МОЗ №110). Медична карта стоматологічного хворого (ф.043/О) - медичний, науковий і юридичний документ.

I. Актуальність теми: Усі отримані під час обстеження дані заносять у медичну картку стоматологічного хворого. До неї ж заносять усі етапи лікування захворювань зубів і порожнини рота. Медична картка є офіційним юридичним документом, і ретельність її заповнення має велике значення для визначення необхідного лікування, а в деяких випадках — і правового оцінювання дій лікаря.

II. Навчальна мета:

2.1. Студент повинен знати:

- Знати таке медична документація;
- Знати які види медичних карт стоматологічного прийому існують;
- Знати які схеми позначення зубів використовують;
- Знати як правильно заповнити історію хвороби пацієнта;
- Знати що таке медичний документ;
- Знати що таке науковий документ;
- Знати що таке юридичний документ;

2.2 Вміти:

- Вміти заповнювати медичну картку стоматологічного хворого;
- Вміти користуватись схемами позначення зубів;
- Вміти правильно заповнити етапи лікування;
- Вміти відрізняти медичну документацію;

III. Зміст теми

Медична картка (історія хвороби) стоматологічного хворого

У першому розділі картки — паспортній частині — містяться основні дані про пацієнта: прізвище, ім'я та по батькові; вік, стать, місце проживання, рід занять, адреса. Цю частину картки заповнюють у реєстратурі під час первинного звертання до лікаря.

У подальшому лікар заносить у картку дані опитування (скарги, анамнез захворювання та життя), огляду, клінічних і додаткових методів об'єктивного обстеження. До спеціального розділу вносяться дані загального огляду хворого та його порожнини рота.

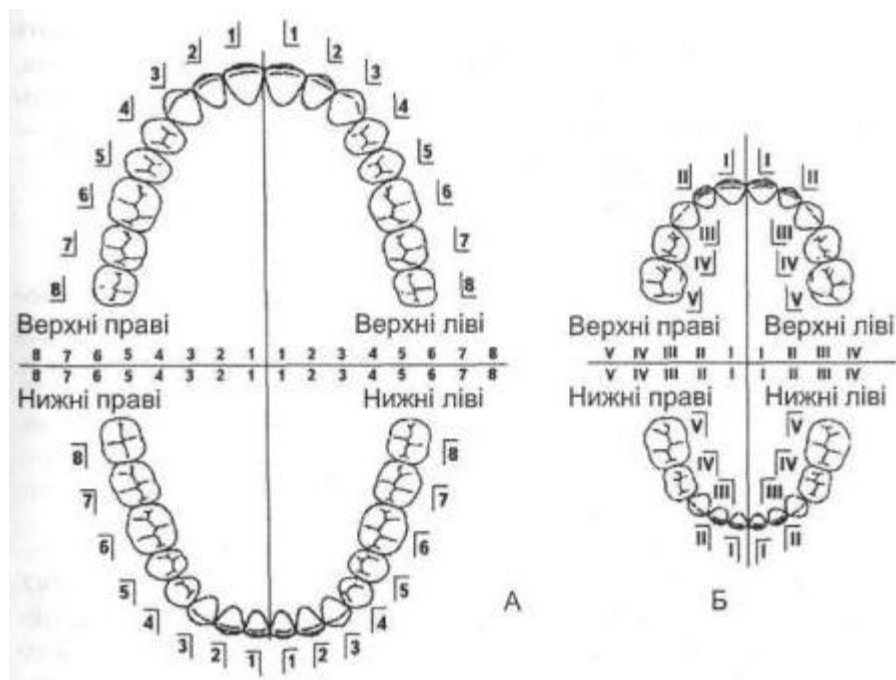
Для зручності записів результатів обстеження порожнини рота розроблені спеціальні схеми. На сьогоднішній день існує декілька схем запису. Найчастіше використовують позначення зубного ряду у вигляді зубної формули:

8	7	6	5	4	3	2	1	1	2	3	4	5	6	7	8
8	7	6	5	4	3	2	1	1	2	3	4	5	6	7	8

Постійні зуби в ній позначають арабськими цифрами, а тим часові (молочні) — римськими.

V	IV	III	II	I	I	II	III	IV	V
V	IV	III	II	I	I	II	III	IV	V

Цифрами над горизонтальною лінією позначають верхні зуби, під нею — нижні. Вертикальна лінія поділяє формулу посередині, що відповідає серединній лінії зубного ряду. Цифрами зліва позначають зуби правої половини щелепи, справа — лівої половини. Іншими словами, лікар немовби дивиться на пацієнта через цю формулу, накладаючи її на його зубні ряди.



Умовно кожний зуб постійного та тимчасового прикусів має своє числове позначення. Постійні зуби позначають арабськими цифрами від 1 до 8:

1 — центральний різець,

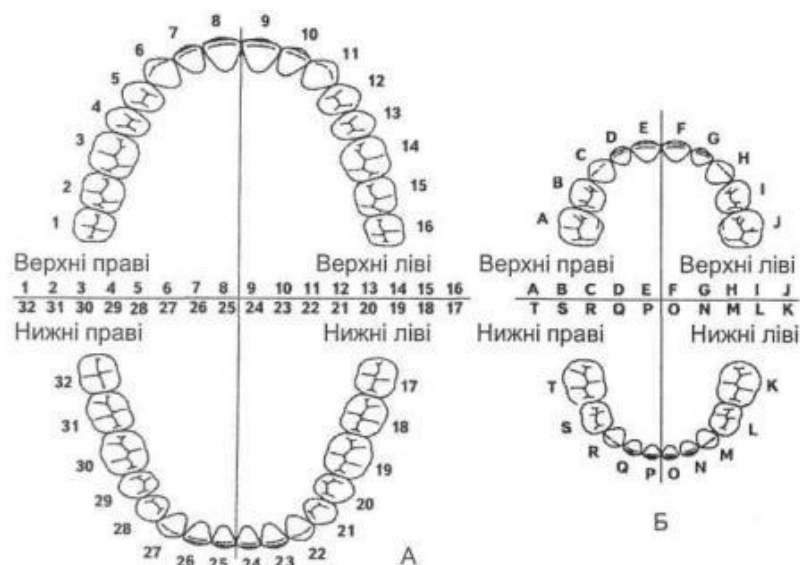
- 2 — боковий (латеральний) різець,
- 3 — ікло,
- 4 — перший премоляр (перший малий кутній зуб),
- 5 — другий премоляр (другий малий кутній зуб),
- 6 — перший моляр (перший великий кутній зуб),
- 7 — другий моляр,
- 8 — третій моляр.

Тимчасові (молочні) зуби позначають римськими цифрами від I до V:

- I — центральний різець,
- II — боковий (латеральний) різець,
- III — ікло,
- IV — перший моляр,
- V — другий моляр.

Коли записують формулу зубів змінного прикусу, до неї вносять арабські та римські цифри відповідно до розміщення постійних і тимчасових зубів. Для позначення належності окремого зуба до того або іншого боку щелепи використовують поєднання вертикальної та горизонтальної рисок у вигляді кута разом із цифрою, яка відповідає даному зубу. Цифрою над горизонтальною рисою позначають зуб верхньої щелепи, під нею — нижньої. Вертикальна риска, розміщена зліва, позначає зуб лівої половини, а справа — правої половини щелепи. Наприклад, $\underline{\quad}1$ — позначає верхній лівий центральний різець, $2\ \underline{\quad}$ — верхній правий боковий (латеральний) різець, $\overset{\quad}{\mid}4$ — нижній лівий перший премоляр, $\overset{\quad}{\mid}6$ — нижній правий перший моляр, $\underline{\quad}IV$ — верхній лівий перший тимчасовий (молочний) моляр тощо.

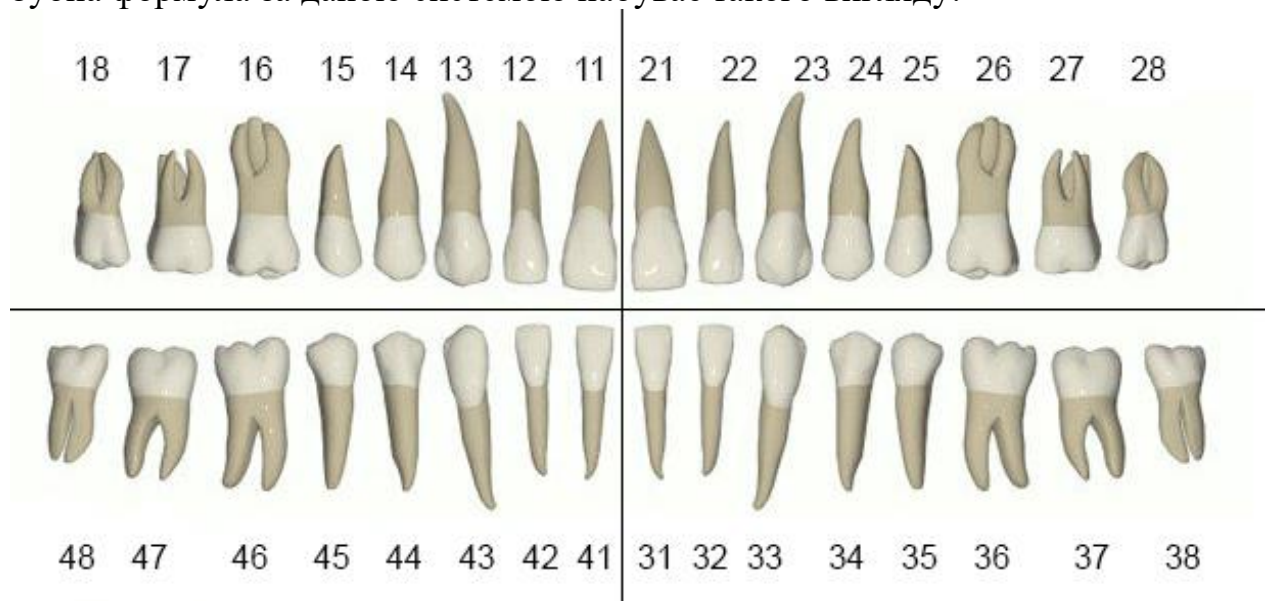
Для уніфікації запису зубної формули ВООЗ (Всесвітня організація охорони здоров'я) та FDI (Міжнародна федерація стоматологів) запропонована двозначна система позначення зубів залежно від їх розміщення з того чи іншого боку верхньої чи нижньої щелепи.



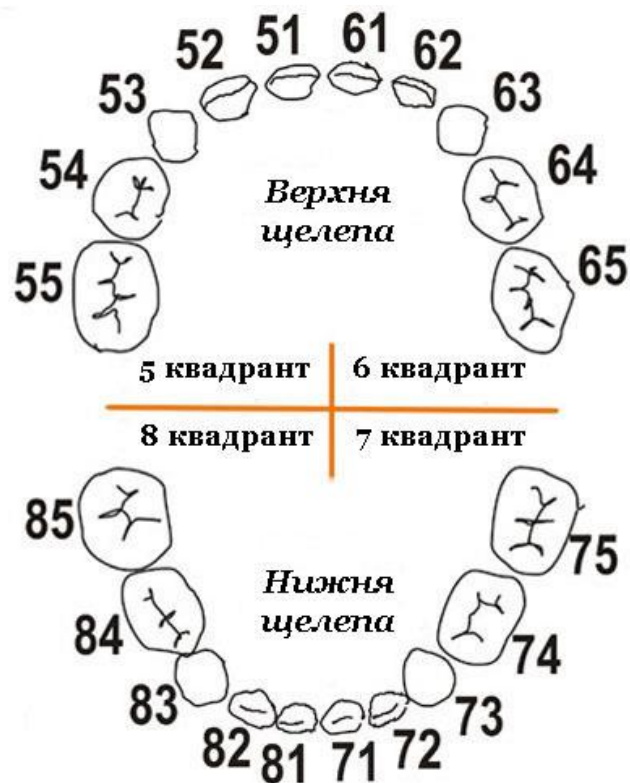
За цією системою кожний зуб позначається двома арабськими цифрами, перша з яких означає квадрант відпо відної половини щелепи, а друга — порядковий номер зуба в ній. Обидві щелепи пацієнта розділені на чотири квадранти, які мають свої номери. Позначення починають із верхньої щелепи справа, вона має номер 1. У подальшому рухаються за ходом годинникової стрілки і позначають відповідні половини щелеп: ліву верхню — цифрою 2, ліву нижню — 3 і праву нижню — 4.

Квадрант 1	Квадрант 2
Квадрант 4	Квадрант 3

Порядковий номер кожного зуба позначають за загально прийнятою системою (див. вище) від центрального різця (1) до третього моляра (8). Зубна формула за даною системою набуває такого вигляду:

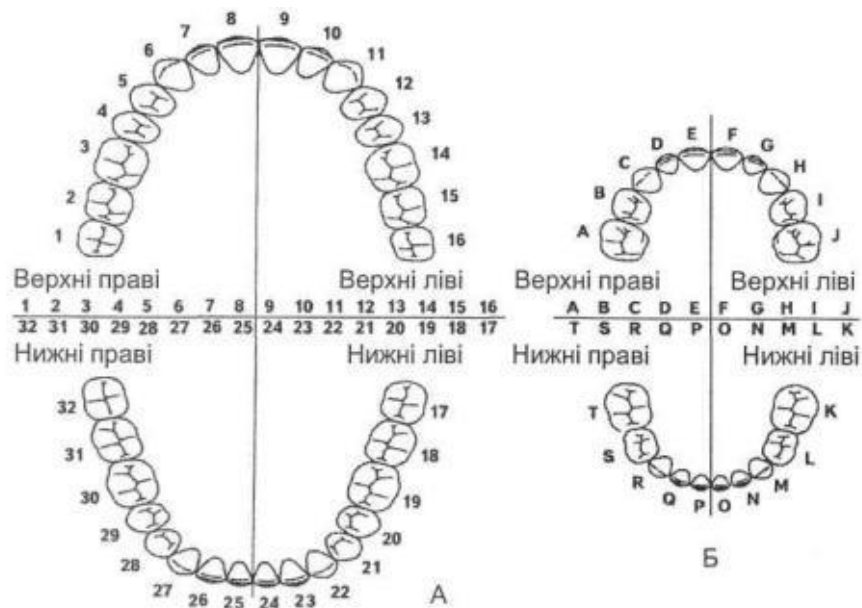


Для тимчасових зубів за цією системою замість римських цифр використовують також арабські, але на відміну від постійного прикусу квадранти щелеп мають відповідно номери від 5-го (права половина верхньої щелепи) до 8-го (права половина нижньої щелепи). За даною системою зубна формула тимчасового прикусу має такий вигляд:



Відповідно позначення зубів за цією системою виглядає так: 21 — верхній лівий центральний різець, 46 — нижній правий перший моляр, 62 — верхній лівий боковий (латеральний) тимчасовий різець тощо. Перевагою нової системи вираження зубної формули перед загальноприйнятою є можливість легкого перенесення позначень до комп'ютера і подальшого опрацювання інформації.

Певним варіантом цифрової системи позначення зубів є система, яка розроблена Американською асоціацією стоматологів (дантистів). За даною системою всі зуби постійного прикусу позначаються цифрами від 1 до 32: зуби правої половини верхньої щелепи, починаючи з третього моляра, мають номери від 1 до 8; на лівій половині рахунок продовжується — перший різець має номер 9 і далі до третього моляра — номер 16.

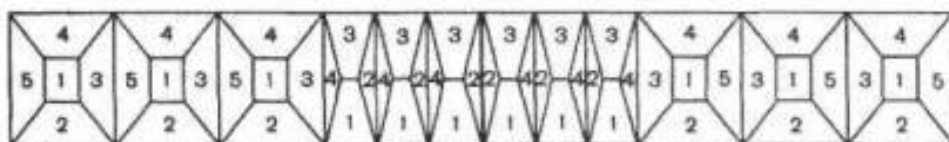


Зуби нижньої щелепи починають позначати з третього лівого моляра — номер 17 і далі до номера 32 — третього правого моляра. Аналогічна послідовність рахунку і тимчасових зубів, але їх позначають літерами латинського алфавіту. Таким чином, формула зубів за цією системою виглядає так:

1	2	3	4	5	6	7	8	9	10	11	12	13	14	15	16
32	31	30	29	28	27	26	25	24	23	22	21	20	19	18	17

A	B	C	D	E	F	G	H	I	J
T	S	R	Q	P	O	N	M	L	K

Розроблені також схеми зубної формули, на яких відображені всі поверхні коронок зубів немовби в розгорнутому вигляді. На них можна точно нанести локалізацію каріозної порожнини, пломби або іншого патологічного ураження на кожному окремому зубі.



На цій формулі фронтальні зуби мають 4 поверхні, а премоляри й моляри — 5 поверхонь. Для правильної інтерпретації даних цієї формули прийняті умовні позначення поверхонь зубів. Для фронтальних зубів (різці та ікла): 1 — вестибулярна (присінкова, губна) поверхня; 2 — медіальна (серединна); 3 — язикова (піднебінна) і 4 — дистальна. На премолярах і

молярах: 1 — жувальна; 2 — вестибулярна (присінкова, щічна); 3 — медіальна; 4 — язикова (піднебінна); 5 — дистальна поверхня.

Для схематичного занесення захворювань і стану зубів у зубну формулу використовують літерні позначення:

- С — карієс,
- Р — пульпіт,
- Pt — періодонтит,
- П — пломба,
- К — штучна коронка,
- Н — штучний зуб мостоподібного протеза,
- Х — корінь зуба,
- О — відсутній зуб,
- Т — травма (коронки зуба),
- Г — гіпоплазія,
- Ф — флюороз.

Ступінь рухомості зубів позначають римськими цифрами — I, II або III.

Інколи каріозні порожнини позначають латинськими літерами й класифікують залежно від їх локалізації на різних поверхнях зубів. Для цього прийняті такі літерні позначення різних поверхонь зубів:

- О — оклюзійна (жувальна);
- I — різальний (інцизивний) край;
- М — медіальна контактна;
- D — дистальна контактна;
- F — вестибулярна (присінкова, фронтальна, губна);
- B — щічна (букальна);
- L - язикова (піднебінна, лінгвальна).

Комбіновані каріозні порожнини, які розміщені одночасно на декількох поверхнях зубів, позначають сполученням кількох літер, наприклад:

МО — медіально-оклюзійна порожнина, тобто порожнина, що розміщена на жувальній та медіальній контактних поверхнях коронки зуба;

М О D — медіально-оклюзійно-дистальна порожнина, тобто розміщена на жувальній, медіальній та дистальній контактних поверхнях коронки зуба;

MI — медіально-інцизивна порожнина, тобто розміщена на медіальній поверхні та різальному краї коронки фронтальних зубів;

FO — вестибулярно-оклюзійна порожнина, тобто розміщена на вестибулярній (присінковій) і жувальній поверхнях коронки бічних зубів (премолярів і молярів);

LO — язиково-оклюзійна порожнина, тобто розміщена на язиковій та жувальній поверхнях коронки зубів.

Аналогічно позначають порожнини, розміщені на інших поверхнях коронок зубів.

Після позначення стану зубів на зубній формулі лікар відзначає характер прикусу (фізіологічний чи патологічний), стан тканин пародонта та слизової оболонки порожнини рота. Детально описує місцевий стан вогнища ураження - каріозну порожнину, некаріозний дефект, травматичне ураження тощо. Далі відзначає дані клінічного обстеження (огляду, перкусії, пальпації тощо). Якщо проводилися додаткові обстеження (наприклад, рентгенологічне, електроодонтодіагностичне, лабораторні), отримані дані також заносять у картку.

Після опитування, огляду, додаткового обстеження лікар визначає діагноз захворювання і заносить його в спеціальну графу. У деяких складних випадках допускається, але обов'язково це відзначається в картці, занесення попереднього діагнозу. Тоді остаточний діагноз із зазначенням точної дати його встановлення вписують після проведення повного комплексу діагностичного обстеження або навіть і попереднього, пробного, лікування.

У спеціальний розділ медичної картки заносять розроблений на ґрунті встановленого діагнозу та індивідуальних особливостей хворого план лікування. Наявність такого плану дозволяє провести повне комплексне лікування з урахуванням найменших дрібниць. Окрім того, це дозволяє проводити лікування навіть у непередбачених випадках хвороби або в разі відсутності даного лікаря.

Етапи лікування (кожне відвідування хворим лікаря) заносять до спеціального розділу "Щоденник лікування". У ньому вказують дату відвідування, стан хворого і короткий перелік проведених лікувальних заходів та оперативних утручань. Обов'язково вказується прізвище лікаря, який проводив лікування. Цей розділ картки лікар заповнює відразу ж після відвідування хворого.

У розділі "Епікриз" після проведеного лікування коротко описують його результат і рекомендації хворому. Якщо в найближчий час не передбачається лікування, медична картка зберігається в реєстратурі або в архіві медичного закладу.

Останнім часом у медичних закладах усе більшого поширення набуває занесення всієї інформації про пацієнтів і хід їх лікування до комп'ютера. Це дозволяє зберігати всі необхідні дані протягом багатьох років, а за необхідності вони можуть бути дуже легко виведені з пам'яті комп'ютера (для оперативного використання лікарем тощо).

Документальне оформлення відносин пацієнт-стоматолог завжди було найактуальнішою темою серед лікарів - стоматологів

Всі документи можна поділити на обов'язкові та необов'язкові.

Обов'язкові:

- інформована добровільна згода за формою N003-6/о (найголовніший документ);
- медична карта за формою N043/о та N043-1/о;
- інші форми первинної облікової документації (форми N037/о, N037-1/о, N037-2/о, N039-3/о, N039-4/о);
- ведення вказаних форм передбачено під.22 п.13 Ліцензійних умов з мед практики і наказами МОЗ N110 від 14.02.12 та N435 від 29.05.13;
- правила внутрішнього розпорядку (під.1 п.12 Ліцензійних умов з мед практики);
- заява (акт) відмова пацієнта від лікування (ст. 43 ЗУ "Основи законодавства України про охорону здоров'я").

Не обов'язкові:

- договір про надання стомат послуг/публічний договір;
- анкета здоров'я пацієнта (якщо пацієнту потрібно ввести лікарський засіб - потрібно оформити анкету-опитувальник (наказ МОЗ N916 від 30.12.15));
- спеціальні інформовані згоди пацієнта;
- план лікування пацієнта;
- згода на фото, аудіо або фото фіксацію;
- рекомендації лікаря-стоматолога;
- гарантії на стоматологічні послуги;
- акт наданих стоматологічних послуг;
- акт повернення коштів пацієнту;

IV. Контрольні питання до теми заняття:

1. Що таке медична картка стоматологічного хворого?
2. Які види стоматологічних карток Ви знаєте?
3. Яка формула зубів постійного прикусу?
4. Яка формула зубів змінного прикусу?
5. Яка формула зубів молочного прикусу?
6. Які літерні позначення використовують для занесення захворювань і стану зубів у зубну формулу?
7. Яку інформацію записує лікар – стоматолог у «Щоденник лікаря»?
8. Що таке «Епікриз»?
9. Які юридичні документи Ви знаєте?

V. Контрольні тестові завдання та/або ситуаційні задачі:

1. Яку стоматологічну форму медичної картки використовує лікар – стоматолог терапевт?
 - А. № 043/о;
 - Б. № 039/о;
 - В. № 041/о;
 - Г. № 049/о.

Правильна відповідь: А.

2. Карієс зуба в медичній картці стоматологічного хворого позначається:

- А. К;
- Б. Ка;
- В. С;
- Г. Са;
- Д. Н.

Правильна відповідь: В.

3. Медіально-оклюзійна порожнина, тобто порожнина, що розміщена на жувальній та медіальній контактних поверхнях коронки зуба позначається:

- А. МО;
- Б. FO;
- В. MOP;
- Г. MOD;
- Д. МІ

Правильна відповідь: А.

4. Що лікар – стоматолог повинен записувати в «Щоденник лікаря»?

Правильна відповідь: Етапи лікування (кожне відвідування хворим лікаря) заносять до спеціального розділу "Щоденник лікування". У ньому вказують дату відвідування, стан хворого і короткий перелік проведених лікувальних заходів та оперативних утручань. Обов'язково вказується прізвище лікаря, який проводив лікування. Цей розділ картки лікар заповнює відразу ж після відвідування хворого.

5. Що лікар – стоматолог вносить в розділ «Епікриз»?

Правильна відповідь: У розділі "Епікриз" після проведеного лікування коротко описують його результат і рекомендації хворому. Якщо в найближчий час не передбачається лікування, медична картка зберігається в реєстратурі або в архіві медичного закладу.

VI. Література

6.1. Основна література

1. Борисенко А.В., Антоненко М.Ю., Линовицька Л.В. / за ред. А.В. Борисенка. Стоматологічні захворювання: терапевтична стоматологія: підручник. К. : ВСВ "Медицина", 2017. 664 с.
2. Бойцанюк С.І., Андріішин О.П., Манащук Н.В., Чорній Н.В. Клінічні прояви та диференційно-діагностичні критерії некаріозних уражень зубів: навч. посіб. Тернопіль: ТДМУ. Укрмедкнига, 2019. 112 с.
3. Гасюк Н.В., Черняк В.В., Клітинська О.В., Бородач В.О. та ін. Додаткові методи обстеження у стоматології: навч. посіб. Тернопіль, 2017. 120 с.
4. Батіг В.М., Струк В.І. Систематизоване викладення змісту навчальної дисципліни «Терапевтична стоматологія»: навч. посіб. Чернівці, 2016. 227 с.
5. Кононова О. В. Сучасний стан лікування карієсу та його ускладнень у населення України. Гігієна населених місць, (64), 2014. 336-342 с.

6. Іваницький І.О., Іваницька О.С., Петрушанко Т.О. Гіперчутливість зубів: навчальний посібник для студентів стоматологічних факультетів вищих медичних навчальних закладів IV рівня акредитації. Полтава: Дивосвіт, 2019. 108 с.

6.2. Допоміжна література

1. Левків М. О. Застосування кейс-методу у фаховій підготовці студентів-іноземців на кафедрі терапевтичної стоматології. Медична освіта, (3), 2016. 71-74 с.
2. Белікова Н.І., Петрушанко Т.О., Беліков О.Б. Принципи біомеханіки шинування рухомих зубів. К.: ТОВ НВП «Інтерсервіс», 2016. 186 с.
3. Мазур І.П., Хайтович М.Ф., Голопихо Л.І. Клінічна фармакологія та фармакокінетика в стоматології: навч. посіб. К. : ВСВ “Медицина”, 2018. 376 с. + 6 с. кольор. вкл.
4. Марченко І.Я., Назаренко З.Ю., Павленко С.А. / під заг. ред. Ткаченко І.М. Пропедевтика терапевтичної стоматології: підруч. для студ. стом. факул. вищ. навч. закл. МОЗ України /; ВДНЗУ «УМСА» – Полтава: ТОВ «АСМІ», 2016 р. 439 с.
5. M.M. Rozhko, Z.B. Popovych, V.D. Kuroiedova et al.: edited by M.M. Rozhko. Stomatology: textbook: in 2 books. Book I. Kyiv: AUS Medicine Publishing, 2020. 792 p.: color edition.
6. A.V. Borysenko, L.V. Lynovytska, O.F. Nesyn et al.; edited by A.V. Borysenko. Periodontal and Oral Mucosa Diseases: textbook. Vol. 2. Kyiv: AUS Medicine Publishing, 2018. 624 p.; color edition.
7. M.M. Rozhko, I.I. Kyrylenko, O. H. Denysenko et al.; edited by M. M. Rozhko. Stomatology: textbook: in 2 books. Book 2. Kyiv: AUS Medicine Publishing, 2018. 960 p.; color edition.
8. Douglas A Terry, Willi Geller. Esthetic and Restorative Dentistry: Material Selection and Technique 3rd Edition. Publisher: Quintessence Publishing Co Inc.; 3rd edition, 2017. 776 p.

МЕТОДИЧНА РОЗРОБКА №8

ТЕМА: Гігієна порожнини рота, та її значення в комплексній профілактиці захворювань органів порожнини рота і організму в цілому. Визначення ГІ за Федоровим-Володкіною та Green-Vermillion (стандартна та спрощена методики), індексу ефективності гігієни порожнини рота.

I. Актуальність теми: Гігієна порожнини рота є невід'язною складовою місцевої профілактики основних стоматологічних захворювань.

Правильний догляд за порожниною рота, раціональне використання гігієнічних засобів забезпечують усунення хвороботворних мікроорганізмів, які зумовлюють руйнування, а в кінцевому підсумку - гінгівіт, пародонтит і пародонтоз. Таким чином, гігієна порожнини рота запобігає запалення і руйнування тканин.

II. Навчальна мета:

2.1. Студент повинен знати:

- Знати таке гігієна порожнини рота;
- Знати як правильно доглядати за порожниною рота в домашніх умовах;
- Знати види та засоби гігієнічного догляду;
- Знати види гігієнічних індексів;
- Знати визначити ГІ за Федоровим - Володкіною;
- Знати визначити ГІ за Green-Vermillion;

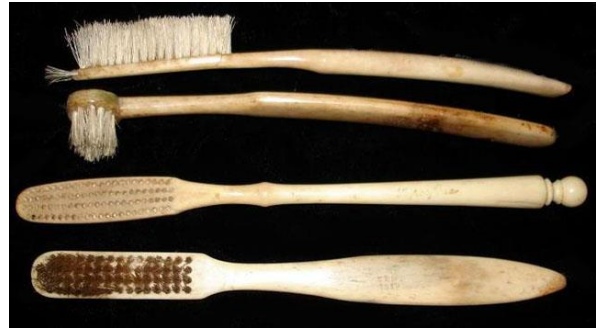2.2 Вміти:

- Вміти правильно доглядати за ротовою порожниною;
- Вміти розрізняти засоби гігієнічного догляду;
- Вміти визначати ГІ за Федоровим – Володкіною;
- Вміти визначити ГІ за Green-Vermillion;

III. Зміст теми

Профілактична гігієна порожнини рота - це система методів, що використовуються для догляду за нею, а також засобів, спрямованих на попередження розвитку патологічних процесів в порожнині рота.

Гігієна порожнини рота існувала ще в стародавні часи. Відомі описи різноманітних інструментів, які використовувалися з цією метою: зубочисток, дерев'яних паличок, скребків для язика. У працях Гіппократа згадується про полоскання для знешкодження неприємного запаху. Для чистки зубів використовувалися смоли, розмелені зерна какао, біла глина, тальк, пемза, кораловий і корундовий порошок та ін.



Рівень гігієни порожнини рота нерозривно пов'язаний з інтенсивністю стоматологічної патології. В порожнині рота сучасної людини створюються сприятливі умови для активного розвитку мікроорганізмів, продукти життєдіяльності яких викликають патологічні процеси в тканинах пародонту та емалі зубів.

Найбільш розповсюдженими стоматологічними захворюваннями є карієс, запально-дистрофічні порушення пародонту, захворювання слизової оболонки порожнини рота та слинних залоз, аномалії зубощелепної системи. І якщо останні не мають прямого відношення до недостатньої гігієни, то інша стоматологічна патологія, як свідчать результати багатьох досліджень, обов'язково пов'язана з недбалим ставленням до гігієни.

Незадовільна гігієна порожнини рота впливає на різні системи організму через бактеріальні інфекції та запальні процеси, які розповсюджуються через кровоносну систему. Ось деякі з систем органів, які можуть бути під впливом незадовільної гігієни порожнини рота:

1. Серцево-судинна система: Бактеріальні інфекції та запальні процеси, які починаються в порожнині рота, потрапляють в кровоносну систему та викликати запальні реакції в артеріях. Це може призвести до загрози серцевим захворюванням, таким як ендокардит (запалення внутрішнього оболонкового шару серця).
2. Дихальна система: Запальні процеси в порожнині рота поширюються до верхніх дихальних шляхів та легенів, призводячи до запалення і інших захворювань дихальної системи.

Запальні процеси, які виникають через незадовільну гігієну порожнини рота, можуть впливати на різні частини дихальної системи. Ось кілька прикладів:

- Гінгівіт і пародонтит: Запальні захворювання ясен (гінгівіт) та пародонтит (запальний процес, що впливає на тканини, що підтримують зуби) можуть призвести до поширення запальних процесів у верхні дихальні шляхи. Запальні реакції можуть розповсюджуватися через слизову оболонку та аерозолі, що утворюються під час жування та говоріння, та викликати запалення в носових порожнинах та гортані.
- Фарингіт: Запальні процеси у верхній частині порожнини рота можуть призвести до розвитку фарингіту — запалення задньої стінки глотки.

Це може викликати незручності та біль у горлі, кашель та інші симптоми дихальної системи.

- Бронхіт та пневмонія: Запальні реакції можуть розповсюджуватися далі вниз по дихальних шляхах і спричиняти запалення бронхів (бронхіт) або навіть легенів (пневмонія). Це може викликати сильний кашель, біль у грудях, порушення дихання та інші неприємні симптоми.
 - Загальний вплив на імунітет: Запальні процеси, які розвиваються в порожнині рота через недостатню гігієну, можуть також впливати на загальний імунітет організму. Погіршення імунітету може зробити вас більш вразливими до захворювань дихальної системи.
3. Пародонт (Система підтримки зубів/тканини навколо зуба): Запалення ясен та підтримуючих тканин може призвести до пошкодження кісток, які підтримують зуби. Це може призвести до втрати зубів та інших проблем зі структурою порожнини рота.
4. Система травлення: Початковий етап перетравлення їжі відбувається в порожнині рота під впливом слини та ферментів. Запальні процеси можуть впливати на цей процес та викликати проблеми зі шлунково-кишковим трактом.
5. Загальний стан організму: Загальний запальний стан організму, викликаний запальними процесами у порожнині рота, може впливати на загальний стан здоров'я, імунітет та загальну стійкість організму до захворювань.

До **предметів гігієни** відносяться зубні щітки, зубні нитки, пристосування для очищення спинки язика, іригатори порожнини рота, зубні йоржики, міжзубні стимулятори, предмети для догляду за знімними ортопедичними та ортодонтичними конструкціями.

Зубні щітки

Зубна щітка пристосування для чищення зубів і масажу ясен. Застосовується з використанням зубної пасти. Сучасні зубні щітки різноманітні за формою. Їх робоча поверхня складається з синтетичного або натурального волокна різного розміру і жорсткості

Зубні щітки розподіляються:

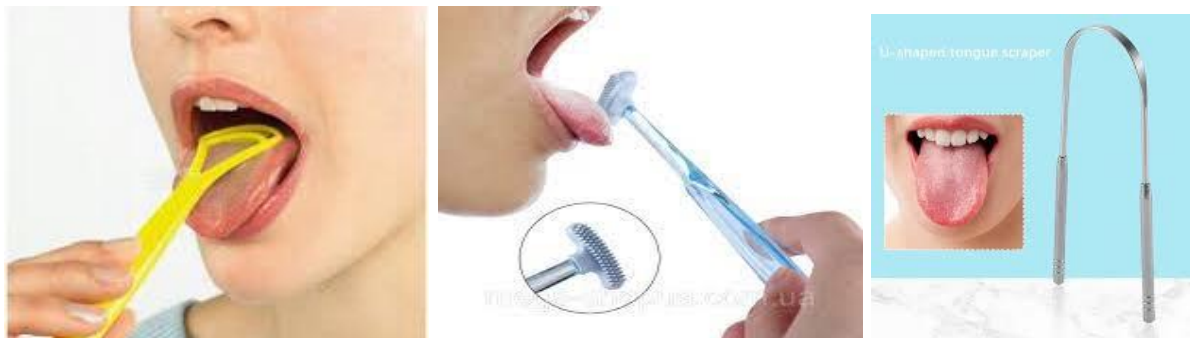1. За типом щетини:
 - з натуральною щетиною
 - із синтетичною гладенькою щетиною
 - із синтетичною мікротекстурною щетиною
2. За жорсткістю щетини:
 - дуже м'які
 - м'які
 - середньої жорсткості
 - жорсткі
 - дуже жорсткі

3. За кількістю рядів щетинок:
 - чотирирядні
 - трирядні
 - дворядні (сулькулярні – для очищення ясенної борозни)
 - однопучкові (застосовуються при неможливості якісного очищення щіткою з великою головкою)
4. За розміром робочої частини:
 - дитячі
 - підліткові
 - дорослі
 - спеціального призначення
 - однопучкові
5. За способом приведення в дію:
 - мануальні
 - автоматичні (електричні)
6. За призначенням:
 - стандартні
 - ортодонтичні (із серединним заглибленням для ортодонтичної дуги)
 - спеціального призначення(після хірургічних втручань)



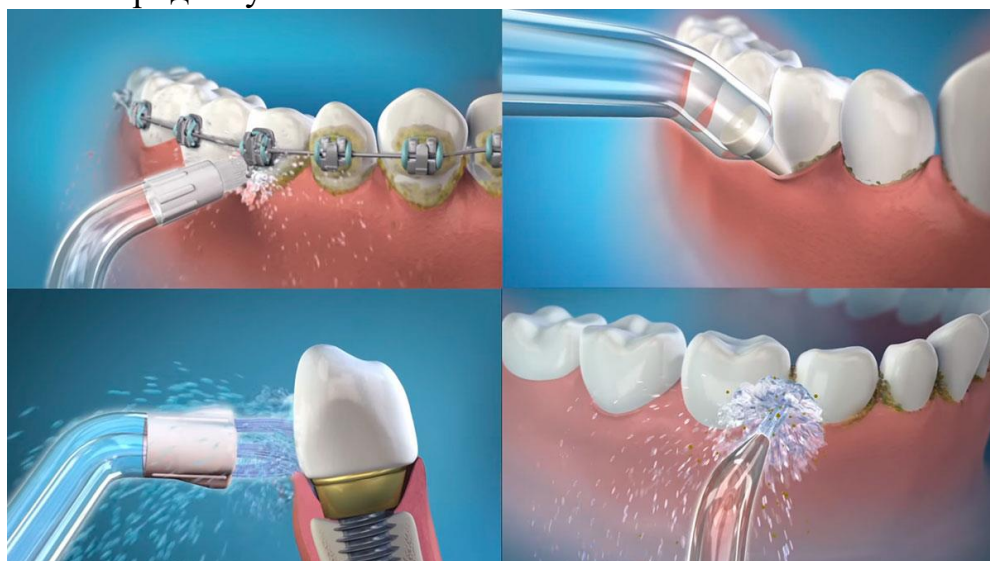
Засоби для очищення спинки язика

Найбільш популярні предмети гігієни це ложки та скребки для чистки язика. Вони зроблені з пластику з округлим наконечником, який не викликає блювотного рефлексу. У скребоків на кінці буває м'яка щетина для більш ефективного очищення. Також підходять звичайна зубна щітка, електрична або іригатор зі спеціальною насадкою. Головне пам'ятати, що чистка язика – це доповнення до гігієни порожнини рота, але не основний її етап.



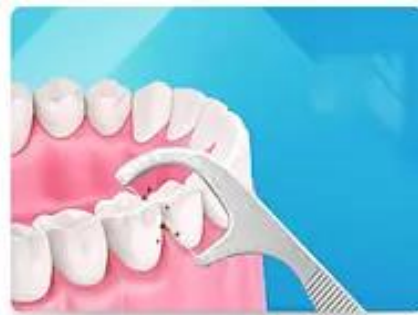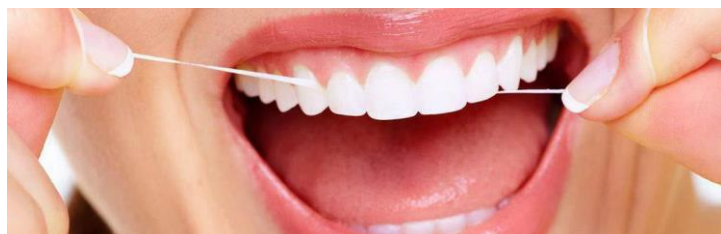Іригатори порожнини рота (електрогідромасажери)

Мають форму насадок, що прицільно подають під тиском струмінь рідини, яка попередньо наливається в резервуар. Сила потоку рідини регулюється. Струміння може бути центрованим (режим «струменя») або розпилюваним (режим «душа»), неперервним або пульсуючим. При роботі в режимі «струменя» під сильним тиском вимиваються залишки їжі і частково м'який наліт з поверхонь зубів, міжзубних проміжків, ясен, язика, СОПР; при роботі в режимі «душа» здійснюється масаж ясен, СОПР і язика, внаслідок чого нормалізується периферійний кровообіг. Ефективні при захворюваннях пародонту і СОПР.



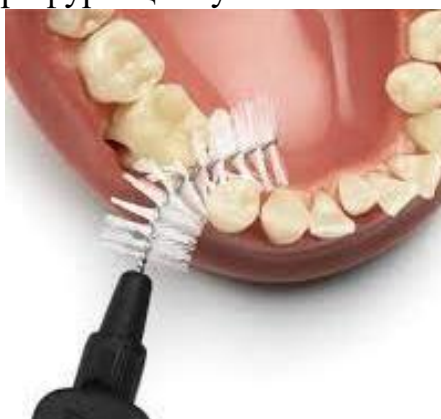
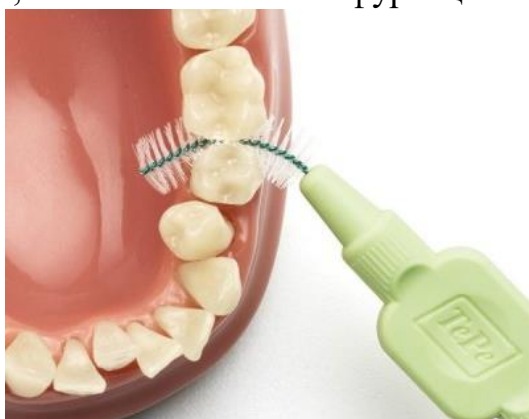
Зубні нитки (флоси)

Призначені для очищування міжзубних проміжків. Нитки ефективні при вузьких важкоочищуваних міжзубних проміжках, скупченості зубів, захворюваннях пародонту, наявності незнімних ортопедичних та ортодонтичних конструкцій в порожнині рота, вживлених імплантатів, наявності апроксимальних пломб.



Міжзубні щітки (йоржики)

Призначені для очищення широких міжзубних проміжків, просторів під незнімними ортодонтичними дугами, ділянок під промивними частинами мостоподібних протезів і просторів між імплантатами та протезами, а також оголених біфуркацій і трифуркацій зубів.



Методи чищення зубів

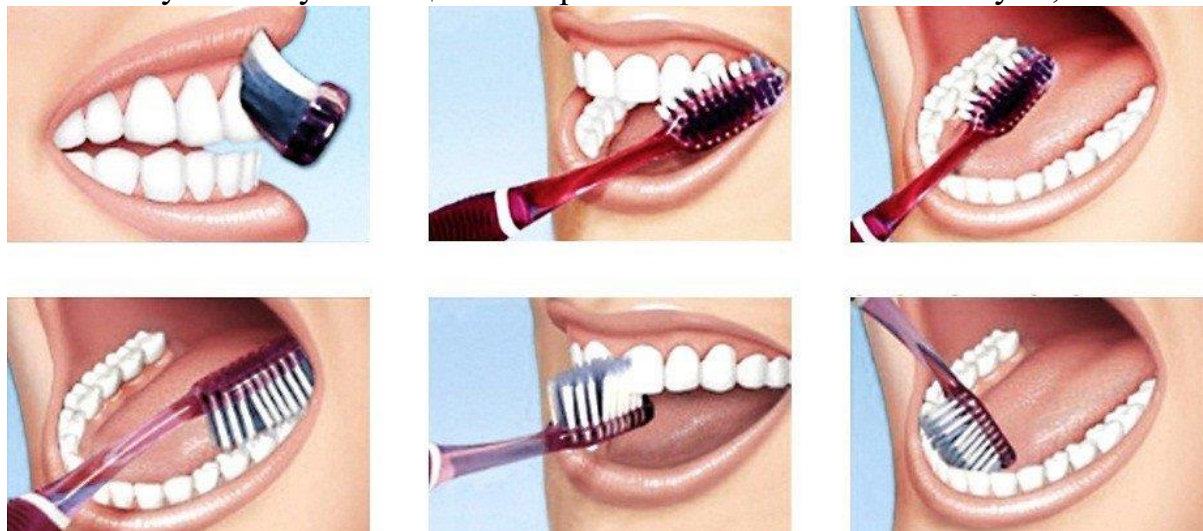Стандартний метод чищення зубів. Зубний ряд умовно ділять на декілька сегментів (по 3 сегменти на кожній щелепі): по два сегмента-моляри та премоляри, по одному сегменту – ікла та різці. Чистку зубів та ясен починають з верхніх правих великих кутніх зубів та продовжують в напрямку верхніх лівих молярів. Чистку зубів послідовно проводять на верхній, а потім на нижній щелепі.

При чищенні щічних поверхонь великих та малих кутніх зубів верхньої та нижньої щелепи щетинки щітки повинні бути направлені під гострим кутом до поверхні зубів. “Підмітаючими” рухами вниз – для верхньої щелепи та вгору – для нижньої щелепи зубний наліт видаляється одночасно і з ясен. Потім роблять декілька горизонтальних (вперед-назад) рухів, і закінчують чистку круговими рухами, причому тиск на щітку застосовують тоді, коли вона пройшовши від ясен тре по зубу. Потім зустрічне напівколо проводять без тиску для повернення щітки в вихідне положення. Після цього зубну щітку просувають на один сегмент вперед та

повторюють всю комбінацію рухів. Жувальні поверхні великих та малих кутніх зубів верхньої та нижньої щелеп чистять щетинками щітки, направленими перпендикулярно до оклюзійної площини (проникаючи глибоко в фісури і міжзубні проміжки) горизонтальними рухами головки щітки (без зміни її положення) вперед-назад.

Піднебінні поверхні великих та малих кутніх зубів верхньої та язикові нижньої щелепи чистять так само, як і щічні поверхні. При чищенні щічних поверхонь верхніх та нижніх передніх зубів проводять такі самі рухи, як при чищенні щічних поверхонь молярів та премоларів.

При чищенні піднебінних поверхонь верхніх та язикових поверхонь нижніх передніх зубів ручку щітки тримають паралельно оклюзійній площині, причому два чи три пучки щетини охоплюють зуби та ясна. Проводять горизонтальні рухи. Потім розташування щітки змінюють так, щоб головка щітки була спрямована перпендикулярно до оклюзійної площини зубів, а щетинки щітки були під гострим кутом до них та заходили на частину ясен. Рухами щітки вверх-вниз чистять не тільки зуби, а і ясна.



Метод обертання щітки. Щетинки щітки розміщують на слизовій оболонці ясен. Обертаними рухами щітку проводять до коронки зуба. Цю операцію проводять 10-12 разів в кожному сегменті зубного ряду.

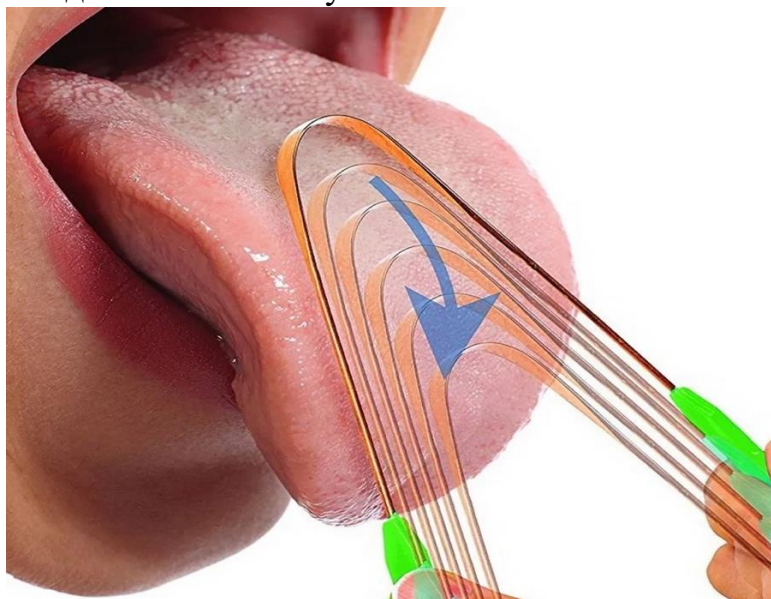
Метод Леонарда. Зубну щітку встановлюють перпендикулярно до поверхні зубів, проводять вертикальні рухи тільки в напрямку від ясен до коронки зуба: на верхній щелепі зверху вниз, на нижньої щелепі знизу вверх. При таких рухах вдається уникнути пошкодження чи рефракції ясен. Вестибулярні поверхні зубів чистять при замкнених зубах, жувальні поверхні очищають рухами щітки вперед-назад.

Метод Рейте. Щетинки щітки встановлюють паралельно до осі зуба, вільними кінцями вони повинні прилягати до краю ясен. При чистці виконують евакуаційні рухи від ясен до коронки зуба. В кінці руху щетинки встановлюють під прямим кутом до осі зуба. Процес повторюють. Язикові поверхні чистять тим же способом, жувальні поверхні – рухами щітки вперед-назад.

Метод Басса. Щетинки щітки повинні бути під кутом 45° до осі зуба, при цьому кінці щетинок частково потрапляють в ясенну борозну та міжзубні проміжки. При чистці проводять віброуючі рухи вперед-назад без переміщення кінчиків щетини. Тут можливий ряд помилок: невірна постановка головки зубної щітки до поверхні зубів та ясен, невірний рух щітки при чистці, тобто перехід до горизонтальних рухів. Внутрішні поверхні очищують так саме. Жувальні поверхні, як і при інших методах, чистять, рухаючи зубну щітку вперед-назад.

Чищення язика. Наліт на язика – це комбінація з тонкої епітеліальної плівки, яка не встигла оновитися, харчових залишків та мікроорганізмів. Тому, при дизбактеріозі може виникнути неприємний присмак або запах із рота.

Очищати потрібно двічі на день після чищення зубів. Правильна чистка язика починається з його кореня, де скупчується найбільша кількість бактерій. М'яким натиском спочатку потрібно провести від кореня язика до його кінчика, а потім обробити бічну поверхню, праворуч і ліворуч. В кінці треба сполоснути рот водою або ополіскувачем.



Одним із показників стану гігієни порожнини рота є **гігієнічний індекс**. Це оцінка наявності нальоту та каменю, а також загального стану зубів та ясен. Стандартні клінічна та спрощена методики визначення гігієнічного індексу дозволяють отримати об'єктивний огляд стану зубів та підказати про необхідність додаткових процедур/заходів/маніпуляцій.

Стандартна клінічна методика визначення гігієнічного індексу:

Ця методика базується на детальному обстеженні стану зубів та ясен за допомогою клінічних оглядових показників. Вона включає оцінку наявності нальоту та каменю на зубах, ступінь запалення ясен та загальний стан зубів. Методика може використовувати спеціальні інструменти для обстеження зубів та вимірювання показників гігієнічного стану. Гігієнічний індекс розраховується на основі результатів цього обстеження.

Спрощена методика визначення гігієнічного індексу:

Ця методика передбачає використання меншої кількості оглядових показників для оцінки гігієнічного стану. Вона може включати оцінку наявності нальоту на визначених зубах або групах зубів, без такого докладного обстеження як у стандартній клінічній методиці. Ця методика може бути використана для швидкої оцінки стану гігієни в деяких випадках, наприклад, під час рутинного огляду.

Гігієнічні індекси

Для об'єктивної оцінки гігієнічного стану порожнини рота використовують індекси, які умовно можна розділити на 4 групи:

- 1 - індекси, що оцінюють площу зубного нальоту;
- 2 - індекси, що оцінюють товщину зубного нальоту;
- 3 - індекси, що оцінюють масу зубного нальоту;
- 4 - індекси, що оцінюють фізичні, хімічні, мікробіологічні параметри зубного нальоту.

У клініці частіше застосовують індекси, які відносяться до 1 і 2 груп, що обумовлено їх достатньою інформативністю і легкістю виконання.

Індекси ефективності гігієни, такі як індекс Федорова-Володкіна і Грін Верміліона, Сілнес Лоу дають можливість оцінити результати гігієни та виправити стратегію домашнього (індивідуального) догляду.

Гігієнічний індекс (ГІ) Федорова – Володкіної (1970)

При визначенні індексу гігієни порожнини рота Федорова - Володкіної (розчином йоду і йодиду калія (йоду кристалічного 1 г, йодиду калія 2 г, дистильованої води 40 мл) змазують вестибулярні поверхні 6 фронтальних зубів нижньої щелепи. Кількісну оцінку проводять за п'ятибальною шкалою:

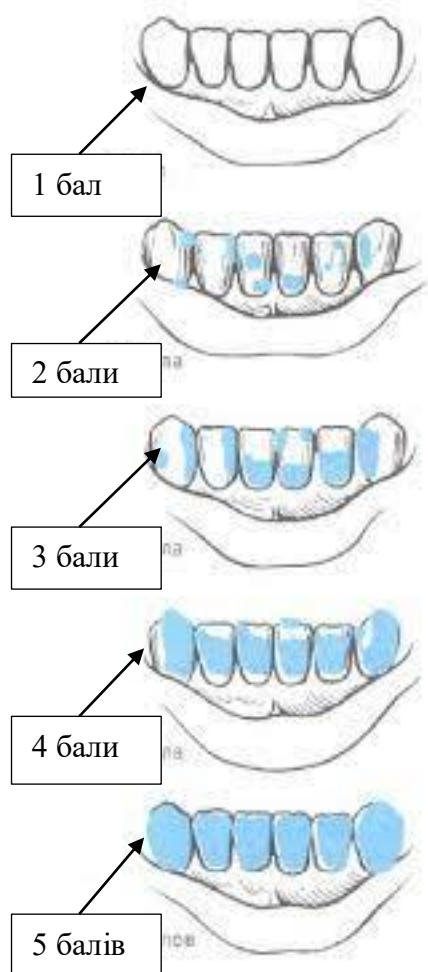
- | | |
|--|---------------------------------|
| ○ фарбування всієї поверхні коронки – 5 балів; | ○ 2,6–3,4-балів – поганий; |
| ○ 1/4 поверхні – 4 бали | ○ 3,5–5,0 балів – дуже поганий. |
| ○ 1/2 поверхні – 3 бали | |
| ○ 3/4 поверхні – 2 бали | |
| ○ відсутність фарбування – 1 бал. | |

Розрахунок середнього значення індексу проводять за формулою:

$$GI = \text{сума показників всіх зубів} / 6$$

Оцінка гігієнічного стану порожнини рота:

- 1,1–1,5 балів – хороший;
- 1,6–2,0 балів – задовільний;
- 2,1–2,5 балів – незадовільний;



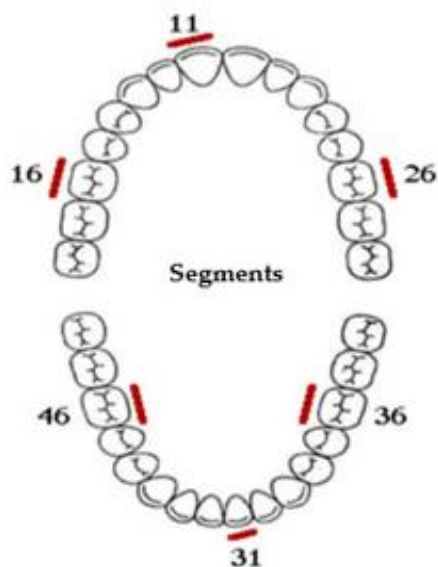
Якісну оцінку гігієнічного індексу здійснюють за трибальною системою:

- 1 бал - відсутність забарвлення;
- 2 бали - слабка забарвлення поверхні коронки зуба;
- 3 бали - інтенсивне забарвлення.

У нормі гігієнічний індекс не повинен перевищувати 1.

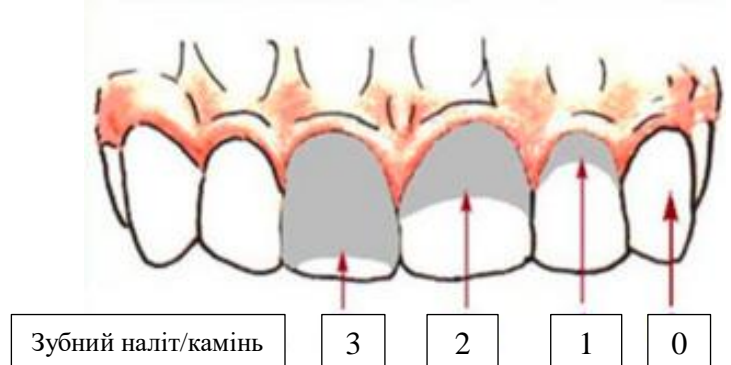
Гігієнічний індекс ОНІ-S Green-Vermillion (1964)

Спрощений індекс гігієни порожнини рота. Для цього визначають наявність зубного нальоту і зубного каменя на щічній поверхні 11, 16, 26, 31 зубів, язичній поверхні 36, 46 зубів після фарбування їх розчином Шиллера – Пісарєва.



На всіх поверхнях спочатку визначають зубний наліт, а потім зубний камінь. При цьому використовують наступні оцінки:

- 0 – відсутність зубного нальоту;
- 1 – зубний наліт покриває не більше 1/3 поверхні зуба;
- 2 – зубний наліт покриває від 1/3 до 2/3 поверхні зуба;
- 3 – зубний наліт покриває більше 2/3 поверхні зуба.



Індекс зубного нальоту (ІЗН) визначається по формулі:

$$ІЗН = \frac{\text{Сума показників 6 зубів}}{6}$$

Показник 3 вказує на незадовільний, а 0 – на хороший гігієнічний стан порожнини рота.

Оцінку індексу зубного каменя (ІЗК) проводять так само, як і зубного нальоту:

- 0 – немає каменя;
- 1 – надясенний камінь на 1/3 поверхні зуба;
- 2 – надясенний камінь на 1/2 поверхні коронки або окремі ділянки наддесневого каменя;
- 3 – надясенний камінь покриває більш поверхні зуба, підясенний камінь опоясує шийку зуба.

$$ІЗК = \frac{\text{Сума показників 6 зубів}}{6}$$

Спрощений індекс гігієни = ІЗН + ІЗК.

IV. Контрольні питання до теми заняття:

1. Що таке гігієна ротової порожнини?
2. Як правильно доглядати за порожниною рота в домашніх умовах?
3. Які предмети гігієни порожнини рота Ви знаєте?
4. Що таке гігієнічні індекси та як їх вираховувати?
5. Як оцінювати ГІ за Федоровим - Володкіною?
6. Як оцінювати ГІ за Green-Vermillion?

V. Контрольні тестові завдання та/або ситуаційні задачі:

1. До предметів гігієни відносяться?

- А. Зубні щітки;
- Б. Зубні нитки;
- В. Зубні пасти;
- Г. Скребок для язика;
- Д. Все вище перераховане.

Правильна відповідь: Д.

2. Зубні йоршики використовуються для чистки:

- А. Ясен;

- Б. Щік;
- В. Зубів;
- Г. Міжзубних щілин;
- Д. Язика.

Правильна відповідь: Г.

3. Ірригатори в гігієні ротової порожнини використовуються для:

- А. Масаж ясен;
- Б. Вимивають залишки їжі;
- В. Профілактика стоматологічних захворювань;
- Г. Вимивають м'який наліт з поверхні зуба;
- Д. Всі відповіді вірні.

Правильна відповідь: Д.

4. Метод чищення зубів за Леонардом?

Правильна відповідь: Зубну щітку встановлюють перпендикулярно до поверхні зубів, проводять вертикальні рухи тільки в напрямку від ясен до коронки зуба: на верхній щелепі зверху вниз, на нижньої щелепі знизу вверху. При таких рухах вдається уникнути пошкодження чи рефракції ясен. Вестибулярні поверхні зубів чистять при замкнених зубах, жувальні поверхні очищають рухами щітки вперед-назад.

5. Метод чищення зубів за Бассом?

Правильна відповідь: Щетинки щітки повинні бути під кутом 45° до осі зуба, при цьому кінці щетинок частково потрапляють в ясенну борозну та міжзубні проміжки. При чистці проводять вібруючі рухи вперед-назад без переміщення кінчиків щетини. Тут можливий ряд помилок: невірна постановка головки зубної щітки до поверхні зубів та ясен, невірний рух щітки при чистці, тобто перехід до горизонтальних рухів. Внутрішні поверхні очищують так саме. Жувальні поверхні, як і при інших методах, чистять, рухаючи зубну щітку вперед-назад.

6. Як правильно відбувається чищення язика?

Правильна відповідь: Очищати потрібно двічі на день після чищення зубів. Правильна чистка язика починається з його кореня, де скупчується найбільша кількість бактерій. М'яким натиском спочатку потрібно провести від кореня язика до його кінчика, а потім обробити бічну поверхню, праворуч і ліворуч. В кінці треба сполоснути рот водою або ополіскувачем.

VI. Література

6.1. Основна література

1. Борисенко А.В., Антоненко М.Ю., Линовицька Л.В. / за ред. А.В. Борисенка. Стоматологічні захворювання: терапевтична стоматологія: підручник. К. : ВСВ "Медицина", 2017. 664 с.

2. Бойцанюк С.І., Андріішин О.П., Манащук Н.В., Чорній Н.В. Клінічні прояви та диференційно-діагностичні критерії некаріозних уражень зубів: навч. посіб. Тернопіль: ТДМУ. Укрмедкнига, 2019. 112 с.
3. Гасюк Н.В., Черняк В.В., Клітинська О.В., Бородач В.О. та ін. Додаткові методи обстеження у стоматології: навч. посіб. Тернопіль, 2017. 120 с.
4. Батіг В.М., Струк В.І. Систематизоване викладення змісту навчальної дисципліни «Терапевтична стоматологія»: навч. посіб. Чернівці, 2016. 227 с.
5. Кононова О. В. Сучасний стан лікування карієсу та його ускладнень у населення України. Гігієна населених місць, (64), 2014. 336-342 с.
6. Іваницький І.О., Іваницька О.С., Петрушанко Т.О. Гіперчутливість зубів: навчальний посібник для студентів стоматологічних факультетів вищих медичних навчальних закладів IV рівня акредитації. Полтава: Дивосвіт, 2019. 108 с.

6.2. Допоміжна література

1. Левків М. О. Застосування кейс-методу у фаховій підготовці студентів-іноземців на кафедрі терапевтичної стоматології. Медична освіта, (3), 2016. 71-74 с.
2. Белікова Н.І., Петрушанко Т.О., Беліков О.Б. Принципи біомеханіки шинування рухомих зубів. К.: ТОВ НВП «Інтерсервіс, 2016. 186 с.
3. Мазур І.П., Хайтович М.Ф., Голопихо Л.І. Клінічна фармакологія та фармакокінетика в стоматології: навч. посіб. К. : ВСВ “Медицина”, 2018. 376 с. + 6 с. кольор. вкл.
4. Марченко І.Я., Назаренко З.Ю., Павленко С.А. / під заг. ред. Ткаченко І.М. Пропедевтика терапевтичної стоматології: підруч. для студ. стом. факул. вищ. навч. закл. МОЗ України /; ВДНЗУ «УМСА» – Полтава: ТОВ «АСМІ», 2016 р. 439 с.
5. M.M. Rozhko, Z.B. Popovych, V.D. Kuroiedova et al.: edited by M.M. Rozhko. Stomatology: textbook: in 2 books. Book I. Kyiv: AUS Medicine Publishing, 2020. 792 p.: color edition.
6. A.V. Borysenko, L.V. Lynovytska, O.F. Nesyn et al.; edited by A.V. Borysenko. Periodontal and Oral Mucosa Diseases: textbook. Vol. 2. Kyiv: AUS Medicine Publishing, 2018. 624 p.; color edition.
7. M.M. Rozhko, I.I. Kyrylenko, O. H. Denysenko et al.; edited by M. M. Rozhko. Stomatology: textbook: in 2 books. Book 2. Kyiv: AUS Medicine Publishing, 2018. 960 p.; color edition.
8. Douglas A Terry, Willi Geller. Esthetic and Restorative Dentistry: Material Selection and Technique 3rd Edition. Publisher: Quintessence Publishing Co Inc.; 3rd edition, 2017. 776 p.
9. Електронне посилання <https://www.bsmu.edu.ua/blog/gigiyena-rotovoyi-porozhnyu/>

10. Електронне посилання

<https://dspace.uzhnu.edu.ua/jspui/bitstream/lib/18206/1/Методи%20стомат.обстеження%20дітей.pdf>

МЕТОДИЧНА РОЗРОБКА №9

ТЕМА: Зубний наліт та зубний камінь. Механізм утворення. Структура, фізичні властивості, хімічний склад, мікрофлора. Способи видалення. Проведення професійної гігієни порожнини рота. Оцінка ефективності видалення зубного нальоту і зубного каменю.

I. Актуальність теми: Численними біохімічними, епідеміологічними, мікробіологічними дослідженнями у клінічних та експериментальних умовах встановлено патогенетичне значення зубного нальоту та зубного каменю у виникненні карієсу, а також запальних та дистрофічно – запальних захворювань пародонту.

II. Навчальна мета:

2.1. Студент повинен знати:

- Знати що таке зубний наліт;
- Знати що таке зубний камінь;
- Знати який механізм утворення зубного нальоту та каменю;
- Знати фізичні властивості та структуру зубних нашарувань;
- Знати хімічний склад та мікрофлору зубних нашарувань;
- Знати способи видалення зубних нашарувань
- Знати як правильно оцінювати ефективність видалення зубних нашарувань та відкладень.

2.2 Вміти:

- Вміти відрізнити зубний наліт від зубного каменю;
- Вміти видаляти зубні нашарування технікою Air Flow;
- Вміти видаляти зубний камінь ультразвуком;
- Вміти доглядати за поверхнею зубів після ультразвукової чистки;
- Вміти правильно донести до пацієнта інформацію щодо гігієни порожнини рота;
- Вміти оцінити ефективність видалення зубного нальоту та каменю.

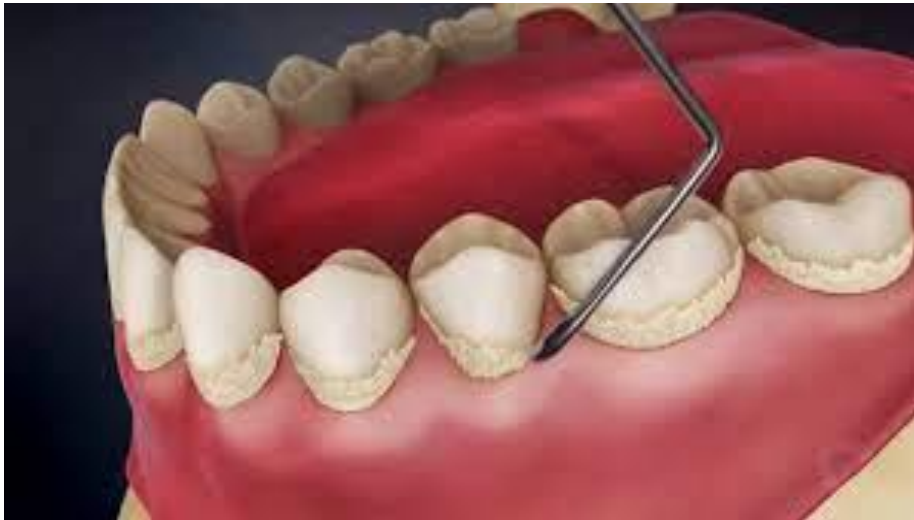III. Зміст теми

Зубний наліт – одна з найбільших загадок у теоретичній і практичній стоматології. У науковій літературі країн СНД використовують два терміни, які мають однакове значення: «зубний наліт» і «бляшка» або «зубна бляшка», в іноземній – «plaque», що в перекладі означає «пластинка».

Види зубних відкладень (нашарувань):

(Левицький А.П., Мізіна І.П., 1987):

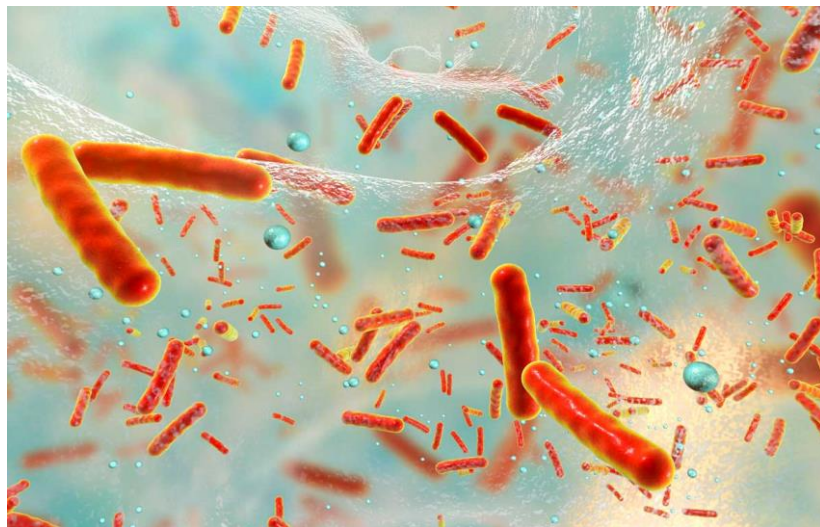1. Відразу після прорізування зуб покритий первинною кутикулою (насмітова оболонка), але вона швидко щезає.
2. Набуті структури – підповерхнева кутикула, поверхнева кутикула – з'являється після прорізування зуба.
3. Пелікула (набута кутикула) – I стадія (за деякими джерелами). Має товщину від 1,5 до 50 мікрон. Кутикула і пелікула є безмікробними утвореннями, які виникають шляхом спонтанного осідання (абсорбції, полімеризації і денатурації) білково-вуглеводних компонентів слини (муцину; глікопротеїнів, сіалопротеїнів). Пелікула – це захисний бар'єр, який вкриває і змочує всі поверхні зуба і оберігає їх від пересихання.
4. Зубний наліт (II стадія) – складне утворення, де головну роль відіграють некальциновані бактеріальні маси, які тісно прилягають до поверхні зуба. Під шаром мікроорганізмів видно пелікулу, а між ними – міжклітинний матрикс. Пелікула забезпечує зв'язок нальоту з емаллю. Зубний наліт утворюється через 1-2 дні після припинення чищення зубів.
5. Зріла зубна бляшка (III стадія) – розвивається із кількадевного зубного нальоту.
6. Перехід зубного нальоту в зубний камінь (IV стадія) відбувається через декілька тижнів.



За найновішими науковими даними, **біоплівка** – це активне біологічне створіння, яке в комплексному стані взаємодіє із людським організмом:

- це незалежна біологічна система яка саморегулюється, а не аморфне об'єднання різних бактерій.
- різноманітні види бактерій, які складають біоплівку, діють не самотніми колоніями, а працюють спільно, набуваючи нових особливих якостей, невластивих окремо існуючим бактеріям того ж виду.

- у біоплівках наявна власна система мікроциркуляції, яка забезпечує метаболічний обмін всередині бактеріальної спільноти.
- біоплівка ротової порожнини комплексна, складається із множинних – від 50 до 300 – комплексних шарів клітин, які розміщені один над одним.
- біоплівка на 20–30% складається із бактерій і на 70-80% – із екстрацелюлярної, багатой полісахаридами, матриці.
- у межах біоплівки є ділянки, які віддалені одна від одної всього на декілька мікрон, але дуже відрізняються фізіологічними властивостями.
- колонії бактерій мають ниткоподібну, грибоподібну і вежоподібну форму. Від форми колонії залежить їх здатність до пересування.
- дозрівання біоплівки здійснюється за рахунок репродукції власних бактерій.
- структура її негомогенна: є з високою і низькою концентрацією бактерій, а наявність різних штамів бактерій залежить від рН, концентрації вуглеводів і кисню.
- біоплівка активно розвивається на закритих поверхнях, де погане самоочищення: фісури, пришийкові і апроксимальні поверхні зубів.
- утворення біоплівки є постійно перебігаючим динамічним процесом.



Утворення біоплівки може бути поділено на 3 фази:
 1 – відкладання гіпопротеїнів слини на поверхню зуба – пелікули – відбувається через декілька хвилин після активного чищення зубів. Цей процес, очевидно, генетично обумовлений (тому, у різних людей біоплівка різного ступеня агресивності);
 2 – первинна колонізація грам позитивними бактеріями і підготовка умов для наступної фази колонізації. Ця фаза починається через 1 годину після активного чищення зубів;

З – вторинна колонізація різними, в тому числі патогенними, штамми бактерій і внутрішні: дозрівання структури.

Отже, оскільки утворення зубного нальоту у людини є фізіологічним процесом, ця структура в чомусь є корисною для організму. Проте, якщо не чистити зуби 1–2 дні, у ній відбуваються біохімічні процеси, які є пусковим механізмом демінералізації, тому зубний наліт – це ризик для виникнення карієсу і хвороб пародонта. Наліт ізолює тканини зубів від ротової рідини, в результаті вона нездатна здійснювати свою мінералізуючу дію на емаль і з м'якого стану переходить в твердий зубний камінь. Мінералізація зубного каменю відбувається з двох боків: із боку зуба – за рахунок емалі, та з боку ротової порожнини – за рахунок слини.

Через декілька тижнів зубний наліт перетворюється у зубний камінь. У складі зубного нальоту міститься значна кількість мікроорганізмів – більше 400 млн. в 1 мг зубного нальоту. Найагресивнішими з них є декілька видів кислотоутворюючих мікроорганізмів – **Streptococcus mutans** (3 його види та 5 серотипів) і **Lactobacilli**, а також **Streptococcus sanguis**, **Streptococcus sorbinus**, **Streptococcus oralis**.

Доведено, що **Streptococcus mutans** і **Streptococcus sorbinus** відповідальні за початок каріозного процесу, а **Lactobacillus** – за його прогресування (L.M. Silverstone et al., 1981).

Кількість бактерій у ротовій рідині коливається від 50 млн. до 5 млрд., а в зубному нальоті їх значно більше – від 10 до 1000 млрд. (В.М.Безруков, 1998). На кількісний склад мікрофлори ротової порожнини впливає вік, стать, дієта. Упродовж доби кількість мікроорганізмів змінюється залежно від продукції слини.

Необхідно підкреслити, що ці мікроорганізми є й у людей, резистентних до карієсу; але у меншій кількості. Це свідчить про те, що «ініціатор» карієсу потребує певних умов для реалізації своїх патогенних властивостей.

В експерименті на тваринах – гнотобіотах, французький вчений Орланд (1955) встановив, що без мікроорганізмів карієс розвиватися не може. В експерименті на людях, коли була виключена гігієна, але проводилося багатократне полоскання рота 50% розчином глюкози упродовж трьох тижнів, отримали початковий карієс. Через два тижні стан емалі був відновлений завдяки відновленню гігієни, відміні солодких полоскань, призначенні місцевої фторизації.

Цим засвідчено, що дії одних карієсогенних мікроорганізмів не достатньо, і доведено велике значення місцевого ремінералізуючого лікування.

За найновішими даними – зубний наліт не ізолювана структура, а утворення, в якому постійно відбуваються певні процеси, що змінюються залежно від низки зовнішніх і внутрішніх чинників. Набуттю зубним нальотом карієсогенних властивостей сприяє надлишок цукру в дієті, з

якого в зубному нальоті виробляється кислота. Але при зміні дієти припиняється вироблення кислоти в зубному нальоті, або вона нейтралізується за рахунок буферних властивостей слини.

Зубний камінь — затверділий зубний наліт, що утворюється на поверхні зубів. Зубний камінь досить темний, що пояснюється тим, що до його складу входять залишки їжі, відмерлі клітини, бактерії, солі фосфору, заліза та кальцію.

Початком утворення зубного каменю служить утворення м'якого зубного нальоту (зубна бляшка), що складається із залишків їжі, бактерій і слизу, який склеює усе це у суцільну масу. Перед усім, зубний камінь утворюється в місцях скупчення м'якого зубного нальоту, на тих ділянках зубів, де немає необхідного самоочищення при жуванні їжі. Потім відбувається просочення відкладення мінеральними компонентами, що призводить до утворення твердої маси зубного каменю. Як правило, утворення зубного каменю триває від 4,5 до 6 місяців. Нерідко зубний камінь з'являється у дітей-підлітків, з віком його кількість збільшується, особливо при поганій гігієні порожнини рота. Зубний камінь відкладається на шийках зубів, може покривати частину коронки і кореня. Та він може утворюватися і на зубних протезах, якщо за ними відсутній належний догляд.

Причини виникнення зубного каменю:

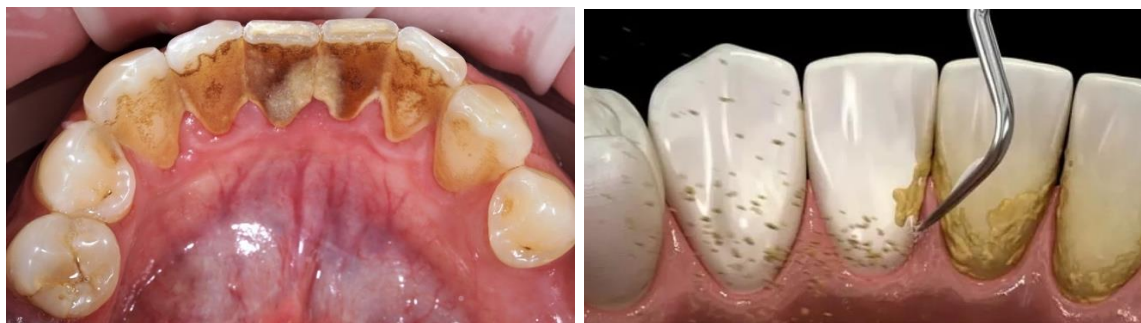- Людина нерегулярно чистить зуби або чистить їх неправильно;
- У раціоні людини переважає м'яка їжа;
- Жування здійснюється тільки однією стороною щелепи (лівою або правою) у наслідок часткової втрати зубів;
- Використання неякісних зубних щіток і паст;
- У людини порушений обмін речовин, в першу чергу — сольовий.

Причиною виникнення зубного каменю може бути неправильне розташування зубів, шорстка поверхня внаслідок пломб, ортодонтичних і ортопедичних конструкцій.

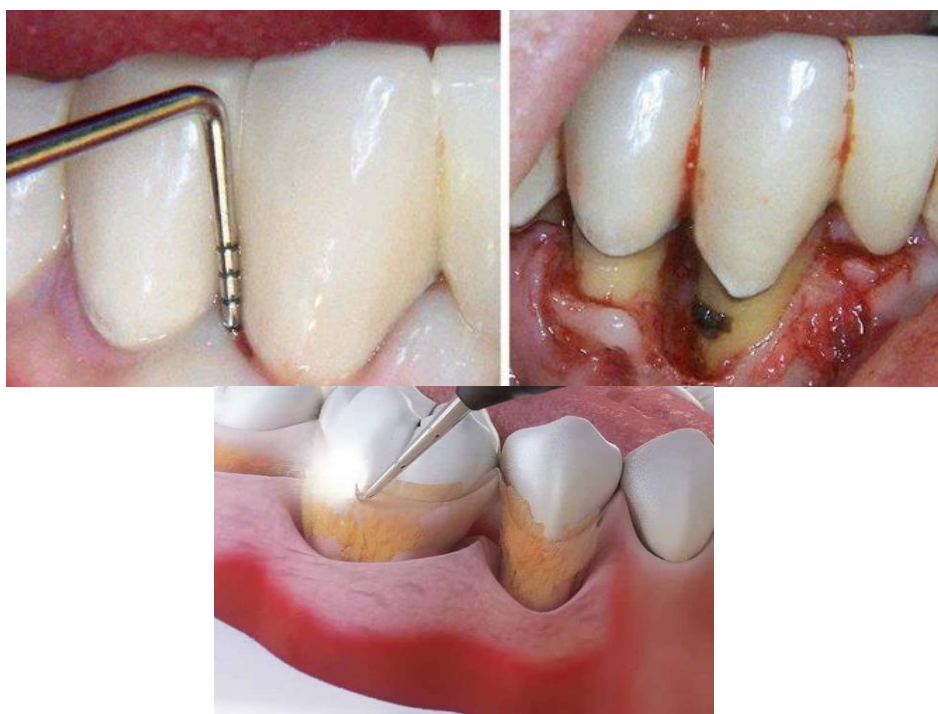Клінічні прояви. Першими симптомами зубного каменю є свербіж і кровоточивість ясен, неприємний запах з рота. Зубний камінь, проростаючи в ясенну кишеню, поступово відшаровує ясна і сприяє поглибленню ясенної кишені та пародонтиту. За відсутності лікування, зуби починають хитатися. Візуально виявляється як темні плями із зовнішнього і внутрішнього боку зуба біля ясен.

Класифікують за локалізацією — зубний камінь ділять на над'ясенний та під'ясенний (залежно від співвідношення з краєм ясен).

Над'ясенний зубний камінь видно неозброєним оком. Він має білий або жовтуватий колір, глиноподібну або тверду консистенцію. При дії спеціальним інструментом легко відділяється від поверхні зуба.



Під'ясенний зубний камінь зазвичай твердий і щільний, він виявляється тільки стоматологом за допомогою спеціальних інструментів (зонду). Має зеленувато-чорний або темно-коричневий колір, щільно прилягає до поверхні кореня зуба.



Професійна гігієна ротової порожнини – це комплекс заходів, спрямований на очищення зубів, для якого можуть використовуватися різні методики. Практично кожна клініка може запропонувати такі чотири:

- Air flow, або так зване перлове чищення зубів. Лікар спрямовує на зуб потік повітря з водою та кристалами спеціальної порошкової суміші під великим тиском. Процедура доступна навіть за наявності

ортодонтичних конструкцій (протези, брекети), коронок та імплантів, вінірів та люмінірів.

- Лазер. Цілком безконтактна процедура, тому підходить для зубів з високою чутливістю. Кожен зуб очищається окремо за допомогою точкового спрямування на нього лазерного променя. По суті, лазер – це концентрована дія сонячного світла.
- Ультразвук. Лікар використовує стоматологічний скалер (скейлер) – прилад із наконечником, який випромінює УЗ-вібрації. Вони впливають на поверхню емалі, м'яко сколюючи з неї зубний камінь. Відкладення руйнується якби всередині зуба, а потім змивається водою.
- Механічний. Найпростіший вид, який підходить і дорослим, і дітям. Виконується за допомогою спеціальної насадки-щітки для бормащини та пасти. Таким чином лікар може видалити м'який наліт з кожного зуба, очистити емаль зубів від темних плям, зробивши її візуально світлішою. Такий спосіб вважається найбільш щадним, ця професійна чистка не викликає чутливості зубів, однак вона неефективна для міжзубних проміжків.

Покази до проведення професійної гігієни ротової порожнини.

За статистикою ВООЗ, близько 92% людей не вміють правильно чистити зуби. Як наслідок, вже до 30 років понад 60% пацієнтів починають використовувати зубні протези. У цьому випадку на допомогу приходять професійне чищення зубів. Це профілактична процедура підтримки здоров'я в порожнині рота, яку виконує лікар-стоматолог. Вона дозволяє:

- усунути зубний наліт (і м'який, і твердий), і на деякий час запобігти його відкладенню;
- повернути зубам їхній природний колір, який емаль втратила в результаті куріння та контакту з харчовими барвниками (тобто, по суті, виконати вибілювати);
- зміцнити емаль, тобто знизити чи зовсім прибрати чутливість зубів;
- скоротити ймовірність розвитку стоматологічних захворювань не менше ніж на 50%;
- повернути свіже дихання.

Випадки, коли чистка зубів протипоказана.

Загальні ситуації, у яких пацієнт повинен обмежитися домашньою гігієною порожнини рота, і не може дозволити собі професійний догляд, наступні:

- вагітність та період грудного вигодовування;
- дуже висока чутливість емалі;

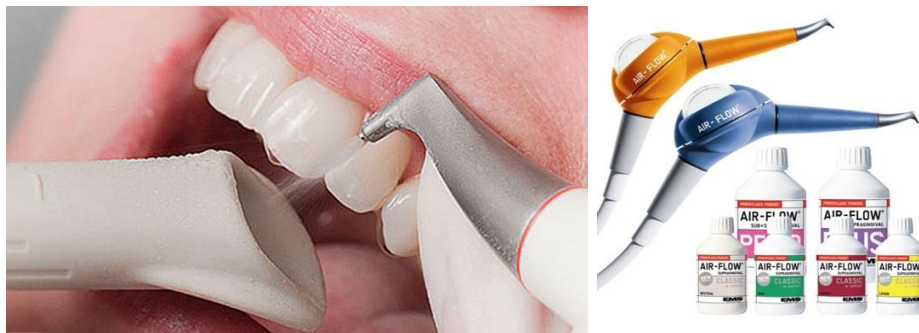- наявність бронхіту чи бронхіальної астми;
- тяжкі інфекційні захворювання;
- серцево-судинні патології;
- психічні розлади і т.д

Як працює метод Airflow.

У камері приладу Air flow, де знаходяться гранули порошку певного розміру, створюється надлишковий тиск. В результаті сформована з води, повітря і порошку суміш вилітає з сопла. Під впливом даної водо - повітряної суміші і порошку на зуб відбувається його поверхневе очищення. Відпрацьовані інгредієнти разом із нальотом вловлюються і відводяться стоматологічним пілососом.

Є кілька різновидів порошку, що використовують при технології Air flow.

- Бікарбонат натрію (сода харчова) з певним розміром частинок і ароматизатором. Класичний варіант, який використовується в технології Air flow вже давно. Має здатність добре очищати, але у деяких пацієнтів може викликати тимчасове подразнення ясен.
- Карбонат кальцію з частинками правильної форми. Добре і дбайливо очищає зуби, відмінно полірує і не подразнює слизову порожнину рота.
- Гліцин, амінокислота, що добре розчиняється у воді. Порошок має приємний смак, малоабразивний, дуже ніжно полірує поверхню зубів. Air flow з гліцином можна використовувати частіше, ніж 2 рази на рік.



Air flow не видаляє зубний камінь і підясенні зубні відкладення, для цього додатково застосовується ультразвуковий скалер. Air flow тільки освітлює і повертає природний колір зубів за рахунок видалення нальоту і зубних відкладень.

Чищення зубів **ультразвуком** дозволяє видалити всі зубні відкладення за 1-3 сеанси. Процедура здійснюється за допомогою спеціального ультразвукового скалера в кабінеті лікаря-стоматолога. Вона абсолютно безболісна і потребує не більше години часу за одне відвідування.

Зняття зубних каменів ультразвуком застосовується як самостійна процедура і як початковий етап загальної санації ротової порожнини.

Якщо у пацієнта немає скарг, крім темного нальоту на зубах, є можливість обмежитися зняттям зубних відкладень і відповідними рекомендаціями. У тих випадках, коли виявляється необхідність додаткового лікування, професійна ультразвукова чистка зубів є доцільною процедурою.

Показаннями до чищення зубів ультразвуком є:

- наявність на зубах мінералізованих і немінералізованих зубних відкладень, самостійне видалення яких є неможливим;
- санація (повне лікування) рота;
- захворювання пародонту.

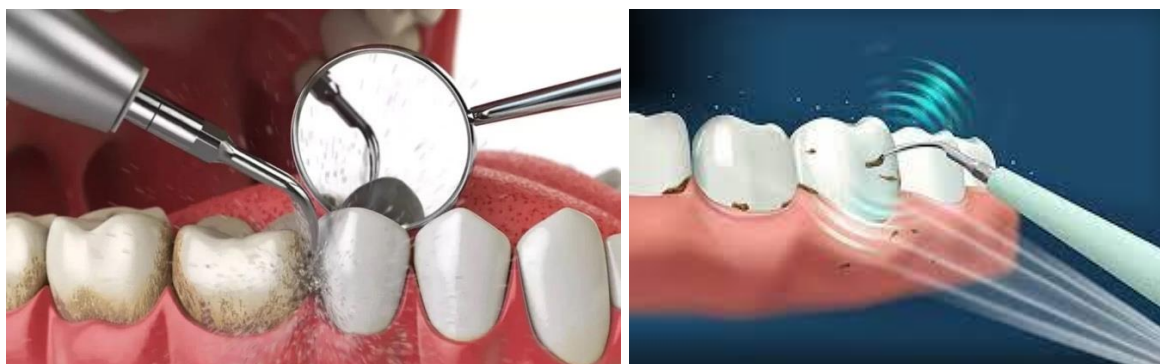Протипоказання:

- наявність у порожнині рота ортопедичних конструкцій та імплантатів;
- наявність інфекційних, вірусних захворювань (ВІЛ, тbc, гепатит);
- респіраторні інфекції;
- серцева аритмія;
- гіперестезія зубів (підвищена чутливість);
- скарги пацієнта на хронічний бронхіт, ендокардит або астму.

Деякі стоматологи досі практикують видалення каменів гладилкою. Але навряд чи цю процедуру можна назвати «професійним чищенням». Маніпуляції ручними стоматологічними інструментами нагадують грубе відколупування, після якого виявляються:

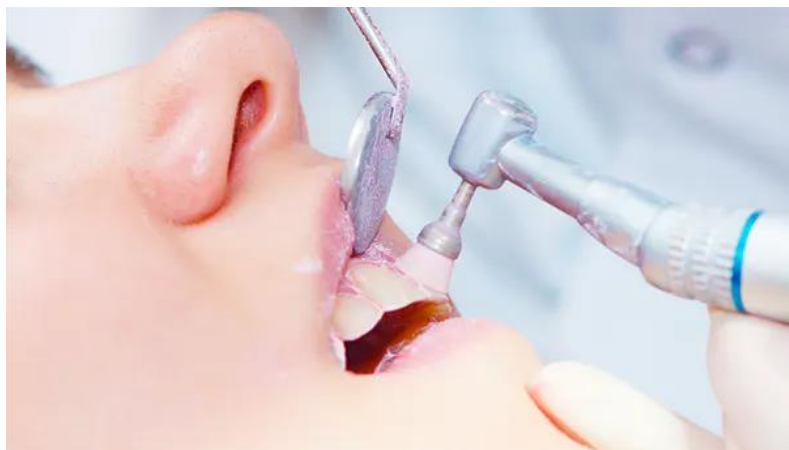- подряпини;
- тріщини;
- залишки зубних відкладень;
- травмований ясенний край.

Чищення зубів ультразвуком дозволяє уникнути подібних неприємностей. Скалер видаляє мінералізовані зубні відкладення навіть у найбільш важкодоступних місцях. Оскільки основним діючим фактором є ультразвук, ні на зубах, ні на яснах не залишається навіть мінімальних пошкоджень від інструмента.



Догляд після ультразвукового чищення зубів

Після зняття каменів за допомогою ультразвуку зубам необхідний спеціальний догляд. В кабінеті стоматолога пацієнту проведуть додаткову обробку. Зуби поліруються за допомогою спеціальної пасти, щітки, стоматологічних гумок і дисків. Дана процедура робить поверхню зубів більш гладенькою.

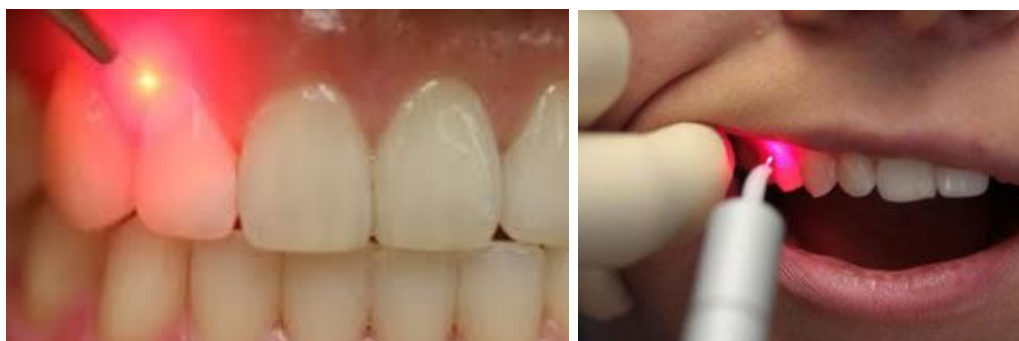

Пацієнтам, у свою чергу, слід серйозно поставитися до питання гігієни зубів, щодня користуватися щіткою, пастою і зубною ниткою, їсти більше твердих овочів і фруктів. Повторне відвідування лікаря повинно відбуватися кожні півроку.

Лазерна чистка зубів

Професійне чищення лазером допомагає ефективно видаляти м'який наліт і зубний камінь, проводиться швидко та безболісно. Промінь направляють на поверхню зуба, лазер випаровує з зубних відкладень вологу, внаслідок такого впливу вони стають крихкими і легко вимиваються під струменем води.

Використання лазерного апарату вимагає від фахівця особливих знань, крім того, апарат є не в кожній клініці, а тому ціна на цю послугу доволі висока.



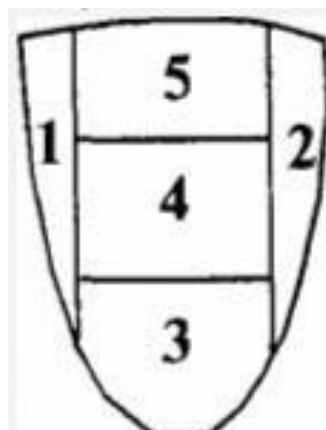
Індекс ефективності гігієни порожнини рота (Podshadley, Haley (1968))

Для кількісної оцінки зубного нальоту фарбують 6 зубів: 16,26,11,31 – вестибулярні поверхні; 36, 46 – язичні поверхні.

При відсутності індексного зуба можна обстежити сусідній, але в межах однойменної групи зубів. Штучні коронки і частини незнімних конструкцій протезів обстежують так, як і зуби. Обстежена поверхня кожного зуба умовно ділиться на 5 частин.

Умовний поділ поверхні зуба при визначенні індексу ефективності гігієни:

- 1 – медіальна;
- 2 – дистальна;
- 3 – серединно – пришийкова;
- 4 – центральна;
- 5 – серединно – оклюзійна.



Коди і критерії оцінки зубного нальоту:

- 0 – відсутність фарбування;
- 1 – виявлено фарбування.

Розрахунок проводиться, визначаючи код для кожного зуба шляхом додавання кодів кожної ділянки. Потім сумують коди всіх обстежених зубів і ділять отриману суму на число зубів. Індекс розраховують по наступній формулі:

$$\text{ІЕГ} = \frac{\text{сума кодів всіх зубів}}{\text{кількість обстежених зубів}}$$

Інтерпретація результатів

Величина ІЕГ	Ефективність гігієни
0	відмінна
0,1 – 0,6	добра
0,7 – 1,6	задовільна
1,7 і більша	незадовільна

IV. Контрольні питання до теми заняття:

1. Яка роль гігієни порожнини рота в комплексній профілактиці карієсу та його ускладнень, захворювань тканин пародонту?
2. Які ви знаєте методи гігієни порожнини рота?
3. Види зубних відкладень: склад, структуру.
4. Механізм утворення зубної бляшки, каменя.
5. Методи видалення зубних відкладень.
6. Поняття професійної гігієни порожнини рота. Методика оцінки її ефективності.

V. Контрольні тестові завдання та/або ситуаційні задачі:

1. Складне утворення, де головну роль відіграють некальциновані бактеріальні маси, які тісно прилягають до поверхні зуба – це:
 - А. Зубний камінь;
 - Б. Зубний наліт;
 - В. Зріла зубна бляшка;
 - Г. Пелікула;
 - Д. Кутикула.

Правильна відповідь: Б.

2. Що розвивається із кількаденного зубного нальоту:
 - А. Зубна бляшка;
 - Б. Пелікула;
 - В. Зубний камінь;
 - Г. Зубний наліт;
 - Д. Кутикула

Правильна відповідь: А.

3. Перехід зубного нальоту в зубний камінь відбувається через:
 - А. 1 – 2 дні;
 - Б. 2 – 5 днів;
 - В. 5 – 7 днів
 - Г. 7 – 10 днів;
 - Д. більше ніж 10 днів.

Правильна відповідь: Д.

4. Що таке біоплівка?

Правильна відповідь: Біоплівка – це активне біологічне створіння, яке в комплексному стані взаємодіє із людським організмом. Різноманітні види бактерій, які складають біоплівку, діють не самотніми колоніями, а працюють спільно, набуваючи нових особливих якостей, невласних окремо існуючим бактеріям того ж виду. Біоплівка ротової порожнини комплексна, складається із множинних – від 50 до 300 – комплексних шарів клітин, які розміщені один над одним. Колонії бактерій мають ниткоподібну, грибоподібну і вежоподібну форму. Від форми колонії залежить їх здатність до пересування. Біоплівка активно розвивається на

закритих поверхнях, де погане самоочищення: фісури, пришийкові і апроксимальні поверхні зубів та її утворення є постійно перебігаючим динамічним процесом.

5. Який цикл утворення біоплівки?

Правильна відповідь: Утворення біоплівки може бути поділено на 3 фази:

1 – відкладання гіпопротеїнів слини на поверхню зуба – пелікули – відбувається через декілька хвилин після активного чищення зубів. Цей процес, очевидно, генетично обумовлений;

2 – первинна колонізація грам позитивними бактеріями і підготовка умов для наступної фази колонізації. Ця фаза починається через 1 годину після активного чищення зубів;

3 – вторинна колонізація різними, в тому числі патогенними, штамми бактерій і внутрішні: дозрівання структури.

6. Під час професійної гігієни ротової порожнини лікар – стоматолог знімає зубний камінь. Яким інструментом він це робить та який наступний етап?

Правильна відповідь: Чищення зубів ультразвуком дозволяє видалити всі зубні відкладення за декілька хвилин. Процедура здійснюється за допомогою спеціального ультразвукового скалера в кабінеті лікаря-стоматолога. Скалер видаляє мінералізовані зубні відкладення навіть у найбільш важкодоступних місцях. Оскільки основним діючим фактором є ультразвук, ні на зубах, ні на яснах не залишається навіть мінімальних пошкоджень від інструмента. Після зняття каменів за допомогою ультразвуку зубам необхідний спеціальний догляд. Зуби поліруються за допомогою спеціальної пасти, щітки, стоматологічних гумок і дисків. Дана процедура робить поверхню зубів більш гладенькою.

6. Що таке професійна гігієна ротової порожнини технікою Air Flow?

Правильна відповідь: Це очищення зубних поверхонь за допомогою спеціального апарата. У камері приладу Air flow, де знаходяться гранули порошку певного розміру, створюється надлишковий тиск. В результаті сформована з води, повітря і порошку суміш вилітає з сопла. Під впливом даної водо - повітряної суміші і порошку на зуб відбувається його поверхневе очищення. Відпрацьовані інгредієнти разом із нальотом вловлюються і відводяться стоматологічним пилососом.

VI. Література

6.1. Основна література

1. Борисенко А.В., Антоненко М.Ю., Линовицька Л.В. / за ред. А.В. Борисенка. Стоматологічні захворювання: терапевтична стоматологія: підручник. К. : ВСВ “Медицина”, 2017. 664 с.

2. Бойцанюк С.І., Андріішин О.П., Манащук Н.В., Чорній Н.В. Клінічні прояви та диференційно-діагностичні критерії некаріозних уражень зубів: навч. посіб. Тернопіль: ТДМУ. Укрмедкнига, 2019. 112 с.
3. Гасюк Н.В., Черняк В.В., Клітинська О.В., Бородач В.О. та ін. Додаткові методи обстеження у стоматології: навч. посіб. Тернопіль, 2017. 120 с.
4. Батіг В.М., Струк В.І. Систематизоване викладення змісту навчальної дисципліни «Терапевтична стоматологія»: навч. посіб. Чернівці, 2016. 227 с.
5. Кононова О. В. Сучасний стан лікування карієсу та його ускладнень у населення України. Гігієна населених місць, (64), 2014. 336-342 с.
6. Іваницький І.О., Іваницька О.С., Петрушанко Т.О. Гіперчутливість зубів: навчальний посібник для студентів стоматологічних факультетів вищих медичних навчальних закладів IV рівня акредитації. Полтава: Дивосвіт, 2019. 108 с.

6.2. Допоміжна література

1. Левків М. О. Застосування кейс-методу у фаховій підготовці студентів-іноземців на кафедрі терапевтичної стоматології. Медична освіта, (3), 2016. 71-74 с.
2. Белікова Н.І., Петрушанко Т.О., Беліков О.Б. Принципи біомеханіки шинування рухомих зубів. К.: ТОВ НВП «Інтерсервіс, 2016. 186 с.
3. Мазур І.П., Хайтович М.Ф., Голопихо Л.І. Клінічна фармакологія та фармакокінетика в стоматології: навч. посіб. К. : ВСВ “Медицина”, 2018. 376 с. + 6 с. кольор. вкл.
4. Марченко І.Я., Назаренко З.Ю., Павленко С.А. / під заг. ред. Ткаченко І.М. Пропедевтика терапевтичної стоматології: підруч. для студ. стом. факул. вищ. навч. закл. МОЗ України /; ВДНЗУ «УМСА» – Полтава: ТОВ «АСМІ», 2016 р. 439 с.
5. M.M. Rozhko, Z.B. Popovych, V.D. Kuroiedova et al.: edited by M.M. Rozhko. Stomatology: textbook: in 2 books. Book I. Kyiv: AUS Medicine Publishing, 2020. 792 p.: color edition.
6. A.V. Borysenko, L.V. Lynovytska, O.F. Nesyn et al.; edited by A.V. Borysenko. Periodontal and Oral Mucosa Diseases: textbook. Vol. 2. Kyiv: AUS Medicine Publishing, 2018. 624 p.; color edition.
7. M.M. Rozhko, I.I. Kyrylenko, O. H. Denysenko et al.; edited by M. M. Rozhko. Stomatology: textbook: in 2 books. Book 2. Kyiv: AUS Medicine Publishing, 2018. 960 p.; color edition.
8. Douglas A Terry, Willi Geller. Esthetic and Restorative Dentistry: Material Selection and Technique 3rd Edition. Publisher: Quintessence Publishing Co Inc.; 3rd edition, 2017. 776 p.

**МОДУЛЬ 2: «УРАЖЕННЯ ТВЕРДИХ ТКАНИН ЗУБІВ. КАРІЄС ТА НЕКАРІОЗНІ УРАЖЕННЯ ЗУБІВ»
МЕТОДИЧНА РОЗРОБКА №1**

ТЕМА: Карієс зуба. Визначення поняття. Статистичні показники карієсу зуба. Класифікація карієсу. Поняття структурної та функціональної резистентності твердих тканин зуба. Визначення резистентності емалі ТЕР-тест).

I. Актуальність теми: Як захворювання людини карієс відомий з глибокої давнини, вірогідні відомості про цю хворобу знайдені в писемних джерелах близько 3000 р. до н. е. У той час карієс ще не був досить поширеним, але в більш пізню епоху (середньовіччя) його поширеність починає зростати. Це пов'язують зі змінами в харчуванні людей і умов навколишнього середовища і побуту. З XVIII ст. частота карієсу різко зростає, і в наш час його поширеність у деяких регіонах земної кулі досягає 100 %, до того ж у різних країнах рівень захворюваності на карієс дуже різний — від 1 — 3 % у країнах Західної Європи до 80 — 97 % у країнах Африки, Азії, колишнього Радянського Союзу. Це пояснюється низкою чинників: характером харчування (насамперед надлишок вуглеводів і відносна нестача білків у раціоні харчування), вмістом фтору та інших макро- і мікроелементів у питній воді, соціальними та кліматогеографічними умовами.

II. Навчальна мета:

2.1. Студент повинен знати:

- Знати визначення поняття карієс зуба;
- Знати класифікацію карієсу;
- Знати, що таке поширеність карієсу та як її вирахувати;
- Знати, що таке інтенсивність карієсу та як обчислити її;
- Знати, що таке захворюваність (приріст карієсу).
- Знати, що таке резистентність твердих тканин зуба;
- Знати як правильно провести ТЕР – тест.

2.2 Вміти:

- Вміти класифікувати карієс;
- Вміти визначити поширеність карієсу пацієнта;
- Вміти визначити інтенсивність карієсу стоматологічного хворого;
- Вміти визначити приріст карієсу пацієнта;
- Вміти визначити резистентність твердих тканин зуба до карієсу в пацієнта.
- Вміти провести Тер – тест стоматологічному хворому.

III. Зміст теми

Карієс зубів є найбільш відомою і поширеною хворобою людства. Хоча останнім часом у країнах Західної Європи і Північної Америки досягнуто значних успіхів у профілактиці та лікуванні карієсу, він залишається дуже поширеним захворюванням.

Проблема виникнення карієсу зубів цікавила багатьох дослідників і лікарів ще з часів античності. Залежно від ступеня розвитку науки та медицини пропонувалися різні теорії його виникнення. Тому не дивно, що до нинішнього часу було запропоновано досить багато різних концепцій карієсу.

Карієс зубів — caries dentis (від лат. caries — гниття) — це патологічний процес, який характеризується демінералізацією та прогресивною деструкцією твердих тканин зуба з подальшим утворенням дефекту (порожнини).

В даний час виникнення карієсу зубів пов'язують із локальною зміною рН на поверхні зуба під зубним нальотом внаслідок бродіння (гліколізу) вуглеводів, здійснюваного мікроорганізмами, і утворення органічних кислот. Частота, з якою зуб зазнає карієсогенної дії кислот, впливає на ймовірність виникнення карієсу. Після кожного прийому їжі, яка містить цукор, мікроорганізми починають продукувати кислоти, які руйнують емаль. З часом ці кислоти нейтралізуються буферними властивостями слини і частково демінералізованої емалі. Після кожного періоду дії кислот на емаль зуба неорганічні мінеральні складові зубної емалі розчиняються і можуть залишатися розчиненими 2 години. Якщо приймати вуглеводи періодично протягом дня, то рН протягом тривалого часу буде низьким, буферні властивості слини не встигають відновити рН і виникає вірогідність незворотного руйнування поверхні емалі. У разі проведення епідеміологічних досліджень для оцінювання стану зубів (ураженість їх карієсом) застосовують такі показники: поширеність карієсу, інтенсивність ураження, захворюваність (приріст інтенсивності за той чи інший час).

Поширеність карієсу вираховують діленням кількості осіб, що мають каріозні, заплomboвані та видалені зуби (незалежно від кількості каріозних зубів у кожного з них), на загальну кількість обстежених і виражають у відсотках:

$$\text{Поширеність карієсу} = \frac{\text{кількість осіб з каріозними зубами}}{\text{кількість обстежених осіб}} \cdot 100\%.$$

Інтенсивність ураження карієсом зубів у одного обстеженого визначається індексом КПВ та КПп (порожнин). Індекс КПВ зубів — це сума каріозних (К), заплomboваних (П) та видалених (В) унаслідок ускладнень карієсу зубів у одного обстеженого. Для визначення цього та

інших середніх значень індексів інтенсивності в значній кількості населення їх суму поділяють на кількість обстежених. Індекс КПВ визначають так: ураженим карієсом вважають зуб, який має одну або декілька каріозних порожнин, запломбованим — в якому є одна або декілька пломб, незалежно від їх розміру та стану. Якщо в зубі є пломба і каріозна порожнина, то його вважають каріозним. У дітей цей індекс вираховують залежно від прикусу: у постійному прикусі уражені карієсом постійні зуби — за індексом КПВ; у тимчасовому (молочному) прикусі — за індексом кп (каріозні та пломбовані), у змінному прикусі враховують як постійні, так і тимчасові зуби — КПВ + кп. Індекс КПВ — досить інформативний показник, який дозволяє судити про рівень інтенсивності карієсу.

За рекомендацією ВООЗ виділяють 5 рівнів інтенсивності карієсу:

- дуже низький;
- низький;
- середній;
- високий;
- дуже високий.

<i>Рівень карієсу</i>	<i>Показники інтенсивності</i>	
	<i>У дітей 12 років</i>	<i>У дорослих 35-44 років</i>
Дуже низький	0,0 – 1,1	0,2 – 1,5
Низький	1,2 – 2,6	1,6 – 6,2
Середній	2,7 – 4,4	6,3 – 12,7
Високий	4,5 – 6,5	12,8 – 16,2
Дуже високий	6,6 і вище	16,3 і вище

Інколи для більш повного та точного оцінювання стану зубів застосовують індекс КПп, за яким підраховують загальну кількість каріозних порожнин і пломб незалежно від кількості уражених зубів. Тобто якщо в одному зубі є три окремі каріозні порожнини, то за індексом КПВ його рахують за одиницю, а за індексом КПп (порожнин) — за три одиниці. Особливо демонстративним цей індекс є в разі низької інтенсивності ураження карієсом.

Захворюваність (приріст карієсу, приріст інтенсивності карієсу) — це середня кількість зубів, які за певний час були уражені карієсом у розрахунку на одного обстеженого. Звичайно приріст карієсу розраховують через один рік, а в разі активного перебігу патологічного процесу — через 6 міс.

Під час проведення масових стоматологічних оглядів населення показники захворюваності на карієс повинні враховуватися в різних вікових

групах, що пов'язано з різною схильністю до виникнення карієсу в дітей та дорослих. Крім того, згідно з рекомендаціями ВООЗ, дорослих розділяють на 3 вікові групи:

- молоді;
- особи середнього віку;
- особи літнього віку.

Різна поширеність та інтенсивність карієсу залежать від низки чинників. Дуже важливими є географічні чинники, до яких належать клімат, сонячна активність, уміст у ґрунті та питній воді різних мінеральних солей (кальцію, фосфору) та деяких мікроелементів (фтор).

Згідно із сучасними уявленнями, однією з основних причин виникнення карієсу є порушення раціонального харчування. У сучасної людини в раціоні переважають надмірно кулінарно оброблені, рафіновані продукти з великим умістом вуглеводів. Під час кулінарного оброблення їжі втрачається велика кількість необхідних організму речовин. Унаслідок незбалансованого харчування до організму людини надходить недостатня кількість речовин: деяких вітамінів, амінокислот (лізин, аргінін) тощо. Значення раціонального харчування підтверджується великою кількістю епідеміологічних, клінічних та експериментальних досліджень.

Поширеність карієсу залежить від віку обстежуваних, що пов'язано з різною кількістю зубів у дітей і дорослих та їх схильністю до карієсу — тимчасові зуби легше уражуються, ніж постійні. Це має враховуватися під час досліджень. У дітей досить низький індекс КПВ + кп може вважатися як показник дуже інтенсивного каріозного процесу. Численними обстеженнями не виявлено значних статевих відмінностей у поширеності та інтенсивності карієсу. Лише в деякі періоди життя, наприклад під час вагітності, у жінок зростає схильність до карієсу, внаслідок чого в них збільшується кількість уражених зубів.

На ураженість зубів карієсом впливає загальний стан організму (зокрема, перенесені та супутні захворювання). Доведено, що в дітей, які перенесли інфекційні хвороби або мають захворювання внутрішніх органів і систем організму, частота карієсу вища, ніж у здорових; значно впливають на його виникнення також зміни реактивності (загальної та імунологічної) організму.

Одним із важливих чинників виникнення карієсу є незадовільні гігієнічний стан порожнини рота та рівень догляду за зубами. Регулярний догляд за зубами з використанням сучасних профілактично-гігієнічних засобів є дуже ефективним для профілактики карієсу. Певною мірою на частоту виникнення карієсу в окремих зубах впливає нерівномірність очищення різних зубів і їх ділянок. Найчастіше карієс виникає в зубах, коронки яких мають досить складну анатомічну форму з великою кількістю фісур, ямок тощо.

За частотою ураження окремих зубів карієсом їх можна розмістити в такій послідовності (І.І. Новик, 1958):

1. перші моляри;
2. другі та треті моляри;
3. премоляри;
4. верхні різці;
5. нижні різці;
6. ікла.

Аналіз індексу КПп (порожнин) дозволяє виявити поверхні зубів, які найчастіше уражуються каріозним процесом. У постійних зубах переважає карієс, що локалізується на контактних і жувальних поверхнях та в пришийковій ділянці; характерним є також симетричне ураження, яке пояснюють ідентичністю умов та анатомічної будови уражених зубів.

На схильність зубів до карієсу впливають також і порушення структури їх твердих тканин, що нерідко є наслідком загальних захворювань, системних порушень організму тощо.

Порушення резистентності зубних тканин

Неповноцінна структура твердих тканин зуба. Чинниками, що впливають на схильність або резистентність зубів до карієсу, є різні порушення структури твердих тканин зубів. Це можуть бути певні особливості хімічного складу апатитів емалі (наявність різних заміщень у кристалах апатитів, різні співвідношення неорганічних інгредієнтів у їх молекулі), порушення коефіцієнта Са/Р. Велике значення мають також правильність, регулярність будови емалевої білкової матриці та її властивості, спроможність до полімеризації та зв'язування іонів кальцію і фосфору, взаємодія з неорганічною фазою емалі. На карієсорезистентність на тканинному рівні впливають наявність або відсутність дефектів будови емалі, її щільність, регулярність структури, розмір і кількість структурних порушень, щільність пакування кристалів і призм, наявність і розташування пучків і ламел, ступінь зрілості емалевих структур і насиченість їх кальцієм, фосфатами, фтором.

Багатьма дослідниками доведена улюблена локалізація карієсу в ямках, фісурах і складках емалі, на контактних поверхнях і в пришийковій ділянці коронок зубів. Одночасно виявлені так звані карієсімунні ділянки коронок зубів: різальні краї, верхівки горбків жувальної поверхні, опуклі вестибулярні поверхні. Спроби виявити структурні відмінності між твердими тканинами цих різних ділянок зубів були безуспішними. Більш правильним буде твердження, що, по-перше, місцями улюбленої локалізації карієсу є ретенційні пункти, де скупчуються харчові залишки і виникають умови для утворення зубних бляшок. По-друге, у цих ділянках мінералізація емалі здійснюється в останню чергу, тому (за деяких умов)

"дозрівання" емалі в них може порушуватися, що сприяє виникненню на цих ділянках карієсу.

Схильність до розвитку карієсу пов'язують із неповноцінною структурою поверхневого шару емалі. Карієсорезистентною вважають безпризматичну структуру її поверхневого шару, а схильними до демінералізації ті ділянки, де на поверхню емалі виходять призми. Одночасно виявлено, що більш мінералізовані безпризматичні ділянки — вони містять більшу кількість мікроелементів, насамперед фтору. У місцях, де частіше виникає карієс, відзначаються підвищена проникність емалі та більша кількість ламел, вони менш стійкі до дії кислот. На цій властивості емалі ґрунтується тест резистентності емалі — ТЕР-тест (В.Р. Окушко, 1984).

Вважають, що в молодому дентині зубів процеси обміну більш інтенсивні, він менше мінералізований і тому більше схильний до розвитку карієсу. З віком відбувається мінералізація дентину, склерозування дентинних каналців і карієсорезистентність зростає.

У підтриманні важливих фізичних і хімічних властивостей емалі велика роль належить пульпі. Вона впливає на процеси проникності та кислоторезистентності. В.Р. Окушко (1984) надає пульпі головну роль у підтриманні стану динамічної рівноваги емалі, тобто стану між карієсорезистентністю та утворенням карієсу.

Значення структури зубних тканин у виникненні карієсу полягає в тому, що в разі неповноцінної структури емалі та дентину навіть більш слабкі карієсогенні чинники за відносно короткий час дії здатні спричинити карієс.

Зі структурою зубів тісно пов'язаний **хімічний склад** його тканин, що має майже таке саме значення у виникненні карієсу. Наприклад, від високого вмісту в емалі мінеральних речовин залежить її щільна структура, що визначає стійкість до виникнення патологічного процесу. Радіоізотопними методами за допомогою Са Є.В. Боровський (1957 — 1991) довів, що в місцях улюбленої локалізації карієсу (ямки, фісури тощо) зменшена мінералізація. Крім кальцію, карієсорезистентність визначається також умістом інших мікроелементів. Виявлено, що в карієсімунних ділянках емалі зубів підвищений уміст фтору, молібдену, стронцію, фосфору і, навпаки, знижений у ділянках, схильних до розвитку карієсу; крім того, у схильних до карієсу ділянках підвищений уміст селену. Порушення біохімічного складу твердих тканин зубів і процесів обміну, що визначають карієсохильність зубів, можуть реалізуватися в карієзне ураження за умови їхньої взаємодії з іншими карієсогенними чинниками.

Певне місце серед інших карієсогенних чинників займає **не сприятливий генетичний код, тобто спадковість**. Відомо, що існує певна спадкова схильність до виникнення карієсу, хоча деякі автори пояснюють це подібністю характеру харчування. Однак застосування сучасних методів

генетико-математичного аналізу дозволяє виявити досить багато (до 16) генів, які відповідальні за виникнення карієсу (С. Chain, 1968). Певний взаємозв'язок виявлений між генетичними маркерами крові та характером перебігу, численністю ураження зубів карієсом (О.І. Марченко та співавт., 1982, 1983; Н.А. Зелінська та співавт., 1984). Не виявлено відмінностей в ураженні зубів карієсом залежно від статі. Існування генетичного чинника схильності до виникнення карієсу деякою мірою підтверджується наявністю видової схильності або, навпаки, карієсорезистентності в деяких видів тварин. Наприклад, у собак досить важко викликати розвиток карієсу, навіть у найсприятливіших для його виникнення умовах. Цілком імовірним є твердження, що генетична схильність до виникнення карієсу реалізується в основному через відповідні структурні особливості твердих тканин зубів, хімічний склад слини, деякі особливості процесів обміну речовин в організмі.

Вплив вищенаведених карієсогенних чинників (як загальних, так і місцевих) може бути виражений різною мірою. Виникнення карієсу можливе в разі досить різних варіантів їх взаємодії. Наприклад, якщо є сильні порушення структури зубів, для виникнення карієсу досить слабких порушень дієти та невеликої кількості ацидофільних мікроорганізмів у порожнині рота. Таким чином, за наявності відповідних умов взаємодія карієсогенних чинників стає можливою і в результаті виникає карієс зубів.

Класифікація карієсу зубів

Клінічні прояви карієсу зубів досить різноманітні: від крейдоподібного кольору плями на поверхні емалі до вираженого руйнування твердих тканин зуба. Ці численні форми карієсу по суті є лише послідовними етапами (за відсутності лікування) руйнування зуба. Прогресування каріозного процесу неодмінно призводить до деструкції всієї товщі твердих тканин зуба, перфорації його порожнини і виникнення запалення пульпи (пульпіту) або ж періодонта (періодонтиту). Тому пульпіт і запальні процеси в періодонті, інших тканинах щелепно-лицевої ділянки, які виникають унаслідок каріозного процесу, називають ускладненнями карієсу.

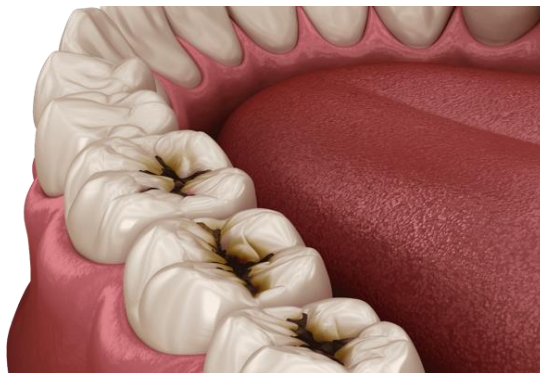
Карієс може уражати один зуб або майже одночасно декілька і навіть ряд зубів (множинний карієс), що дає привід говорити в таких випадках про каріозну хворобу. Відзначається певна закономірність у локалізації карієсу зубів: найчастіше уражуються фісури, ямки на жувальних і контактних поверхнях молярів і премолярів. На фронтальних зубах він локалізується частіше на вестибулярних поверхнях у ділянці шийок. Характерне виникнення карієсу в так званих ретенційних пунктах, тобто в ділянках зуба, де найчастіше скупчуються залишки їжі та мікроорганізми.

Існує декілька досить різних класифікацій карієсу залежно від його локалізації, глибини ураження, характеру перебігу захворювання.

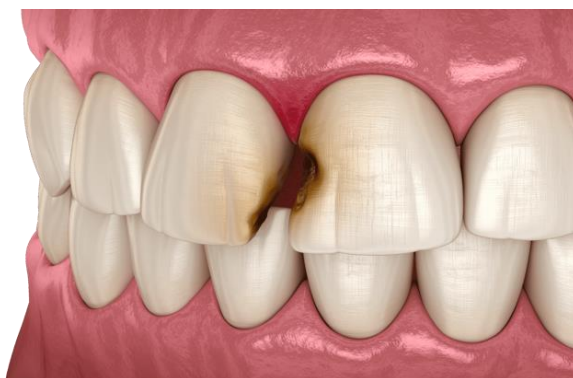У клінічних умовах необхідно розрізняти карієс залежно від локалізації вогнищ ураження на різних поверхнях коронок зубів. Це зумовлено доволі специфічною (улюбленою) локалізацією карієсу в певних ділянках коронок.

Патологічний процес практично ніколи не розвивається на опуклих, гладеньких ділянках поверхонь зубів, хоча вони можуть уражатися при подальшому прогресуванні карієсу і збільшенні каріозної порожнини. Досить рідко карієс виникає в місцях переходу одних поверхонь коронки зуба в інші, у так званих ребрах коронки зуба.

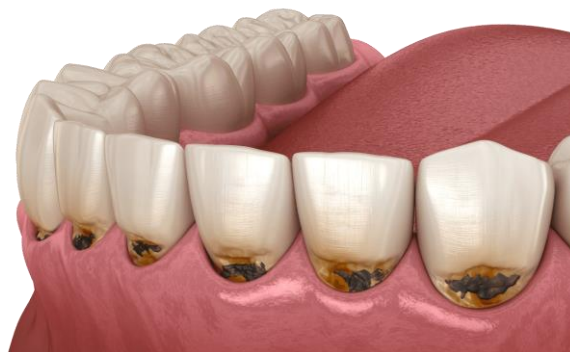Найтипівішим є ураження фісур жувальної, бічних і контактних поверхонь, ямок на язикових (піднебінних) поверхнях. У разі локалізації карієсу в цих ділянках він має назву **фісурного** (*caries fissuralis*), або **оклюзійного**.



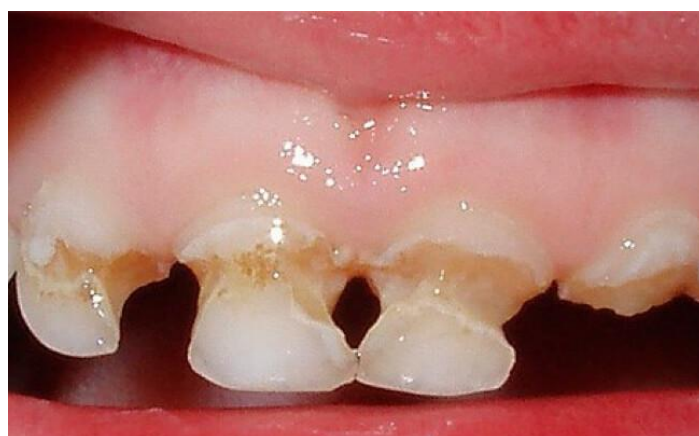Розміщення уражень на контактних поверхнях зубів має назву **карієсу контактних** (апроксимальних) поверхонь, або **контактного** (апроксимального) карієсу (*caries approximalis, s. contactus*).



Досить часто карієс локалізується в пришийковій ділянці вестибулярних поверхонь бічних і фронтальних зубів — **пришийковий**, або **цервікальний карієс** (*caries cervicalis*).



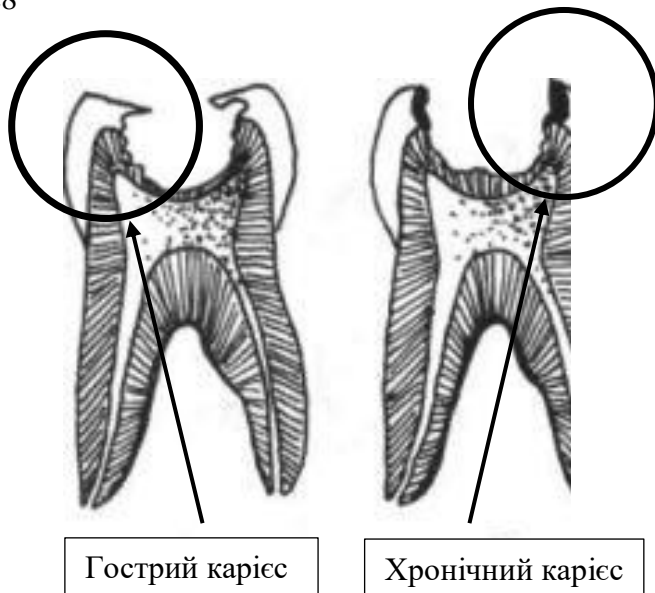
У разі подальшого прогресування каріозного процесу в цих ділянках (особливо на тимчасових зубах в ослаблених дітей) він набуває доволі специфічної локалізації, уражуючи шийку зуба на значному її протязі. Інколи практично вся шийка зуба охоплена карієсом немовби кільцем. Така локалізація має назву **циркулярного** (кільцевого, анулярного) карієсу.



Руйнування зубів каріозним процесом може мати різний перебіг, тобто відбуватися досить швидко, або ж, навпаки, протягом тривалого часу. Залежно від цього звичайно розрізняють **гострий карієс** (*caries acuta*) і **хронічний карієс** (*caries chronica*).

Такий поділ має велике клінічне значення, оскільки різні

форми перебігу карієсу мають свої особливості клінічних проявів, лікування та ймовірності подальшого прогресування та ускладнення каріозного процесу.



Для гострого перебігу характерний досить швидкий (у межах декількох тижнів) розвиток демінералізації твердих тканин зубів і виникнення дефекту коронки зубів. Демінералізацією охоплені значні ділянки твердих тканин — емалі та дентину. Уражена емаль має білий, схожий на крейду (крейдоподібний) колір, втрачає свій характерний блиск і стає матовою. Ці ділянки емалі легко обламуються під час жування твердої їжі або під час препарування каріозної порожнини інструментами (бором, екскаватором тощо). Прогресування каріозного процесу призводить до його поширення в дентині, який має менший, ніж емаль, ступінь мінералізації. Тому процес руйнування дентину і поширення каріозної порожнини вглиб та вище відбувається значно швидше. Унаслідок цього каріозна порожнина набуває досить типової форми - вона велика за розмірами, з вузьким вхідним отвором і навислими над порожниною демінералізованими краями емалі. Уражений каріозним процесом дентин розм'якшений, він набуває хрящоподібної консистенції (замість твердої), але його колір практично не змінений (жовтуватого або жовто-коричневого відтінку). Досить швидко (протягом декількох місяців) прогресування гострого перебігу каріозного процесу призводить до значного руйнування твердих тканин зубів і поширення процесу на пульпу або навіть і на періодонт.

Суб'єктивно гострий перебіг карієсу характеризується більш вираженим відчуттям болю в разі потрапляння в каріозну порожнину різних подразників (хімічних, термічних, механічних).

У хворих із гострим перебігом карієсу досить часто буває одночасне множинне ураження зубів. Фоном для розвитку такого перебігу може бути зниження реактивності організму, пов'язане з різними перенесеними або наявними загальними захворюваннями, аліментарними чинниками. Це можуть спричинити також певні фізіологічні стани (період статевого дозрівання, вагітність), під час яких можливі тимчасові порушення процесів обміну. До таких чинників належать тривалі виснажливі захворювання (туберкульоз, запальні процеси паренхіматозних органів, захворювання

крові, ендокринної системи тощо), важкі гострі інфекційні захворювання, неповноцінне харчування та ін. Окрім загального стану здоров'я на прояви та характер перебігу карієсу впливають також вік хворого, анатомо-фізіологічні особливості уражених зубів (тимчасового або постійного прикусу) та багато іншого.

Для хронічного перебігу карієсу характерний повільний розвиток ураження зубів. Процес звичайно триває роками, суб'єктивні больові відчуття в такому разі досить незначні — під дією різних подразників виникає незначний біль. Ділянки демінералізації твердих тканин зуба не такої великої площі, як у разі гострого перебігу. Якщо в демінералізовану емаль і дентин проникають пігменти їжі, вони набувають темно-коричневого або навіть чорного кольору. Навислі краї емалі, характерні для гострого перебігу, у разі тривалого існування каріозної порожнини обламуються, й утворюється досить широкий вхідний отвір. Розм'якшені та пігментовані тверді тканини зубів мають щільнішу консистенцію, ніж у хворих із гострим перебігом. Хронічний перебіг карієсу частіше зустрічається в практично здорових людей з відносно незначними порушеннями процесів обміну, харчування тощо. На фоні такого задовільного загального стану множинний карієс розвивається рідко, більш характерні поодинокі каріозні ураження. Тривале існування каріозної порожнини спричинює розвиток у пульпі зуба захисних утворень (наприклад, вторинного дентину), тому ускладнення у хворих із хронічним карієсом (пульпіт, періодонтит) розвиваються значно рідше.

Гострий та хронічний перебіг карієсу не є чимось сталим — у разі змін загального стану організму або інших несприятливих обставин хронічний карієс легко може набувати швидко прогресуючого гострого перебігу — **загострення хронічного карієсу**. І навпаки, гострий карієс після поліпшення загального стану, умов харчування може уповільнювати свій перебіг і навіть зовсім призупинитися. У таких випадках його називають **стаціонарним карієсом** (карієс, що зупинився, самовилікуваний карієс) — *caries stacionaria*. Частіше такий карієс локалізується на оклюзійних поверхнях зубів, які більше зазнають стирання під час жування їжі. Більш детальну характеристику такому стану дав І.Г. Лукомський (1948), який вважав самовилікуваним карієс у тому випадку, коли каріозним процесом ще не було уражене емалево-дентинне з'єднання.

У протилежній ситуації, коли загальний стан хворого значно погіршується, спостерігається так званий **найгостріший карієс** (*caries acutissima*). Він характеризується дуже швидким виникненням (протягом 2 — 5 тиж) і прогресуванням каріозних уражень, тобто має особливо агресивний перебіг. Коли такий перебіг одночасно супроводжується множинним ураженням практично всіх зубів, а досить часто в одному зубі виникає по 2 — 3 каріозні порожнини, то карієс має назву **квітучого** (*caries florida*). Інколи карієс починає розвиватися в лікованому зубі, уражуючи

тверді тканини навколо пломби; такий карієс має назву рецидивного, або **вторинного** (*caries recidiva, s. secundaria*).

Незалежно від перебігу карієс може уражати або поодинокі зуби, або ж майже всі. В останньому випадку карієс, як правило, має гострий перебіг і має назву **множинного**. І.Г. Лукомський (1948) таке тотальне поширення патологічного процесу на всі зуби називав *системним карієсом*.

У дитячій стоматології залежно від кількості уражених зубів, перебігу та швидкості прогресування процесу виділяють

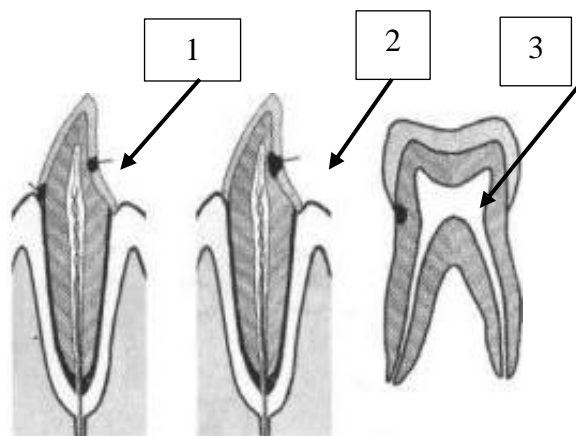
- компенсовану;
- субкомпенсовану;
- декомпенсовану форми карієсу.

У дітей із компенсованою формою індекс КПВ, кп або КПВ + кп не перевищує середньої інтенсивності карієсу відповідної вікової групи дітей даної кліматогеографічної зони. У разі субкомпенсованої форми він підвищується, досягаючи максимуму у хворих із декомпенсованою формою. Т.Ф. Виноградова (1978) запропонувала вираховувати ці форми за допомогою статистичного методу сигмальних відхилень. Так, до субкомпенсованої форми належить діапазон значень інтенсивності карієсу, що вищий за її середню величину в межах трьох сигмальних відхилень, а до декомпенсованої — вищий за три сигмальні відхилення.

Каріозний процес може уражати різні тверді тканини зубів, тому в Міжнародній класифікації захворювань існує також анатомічна класифікація карієсу.

За цією класифікацією виділяють:

1. карієс емалі (*caries enameli*);
2. карієс дентину (*caries dentini*);
3. карієс цементу — *caries cementi*.

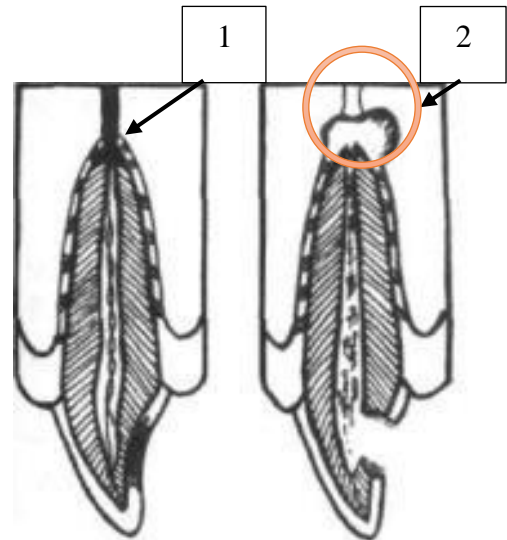


Окрім цього, у ній виділяють ще декілька пов'язаних із карієсом станів, наприклад одонтоклазію — розсмоктування коренів тимчасових (молочних) зубів. Таким чином, згідно із класифікацією ВООЗ, виділяють: карієс емалі (уключаючи каріозну пля му), карієс дентину, карієс цементу, призупинений карієс, одонтоклазію, інший, не уточнений карієс.

Прогресуючий карієс твердих тканин зубів за відсутності лікування часто призводить до повного руйнування товщі емалі та дентину. У такому разі мікроорганізми та токсини проникають із каріозної порожнини в пульпу і навіть у періодонт, спричинюючи запалення їх тканин — відповідно пульпіт і періодонтит. Ураховуючи такий розвиток патологічного процесу, ці запальні захворювання називають ускладненнями карієсу.

Залежно від ступеня поширеності каріозного процесу його відповідно поділяють:

1. простий або неускладнений карієс (*caries simplex, s. Incomplicata*);
2. ускладнений карієс (*caries complicata*), який супроводжується виникненням пульпіту або періодонтиту.



G.V. Black запропонував класифікацію з п'яти класів каріозних порожнин залежно від їх локалізації на різних поверхнях коронок зубів. Вона має велике практичне значення в разі оперативного лікування карієсу шляхом препарування та подальшого пломбування каріозних порожнин.

До I класу відносять каріозні порожнини, розташовані в природних фісурах і ямках на оклюзійній (жувальній), щічній та язиковій (під небінній) поверхнях молярів і премолярів та язиковій (піднебінній) поверхні різців;



До II класу — каріозні порожнини на контактних поверхнях молярів і премолярів;



До III класу — розміщені на контактних поверхнях різців та іклів;



До IV класу — каріозні порожнини III класу з порушенням цілості кута різального краю;

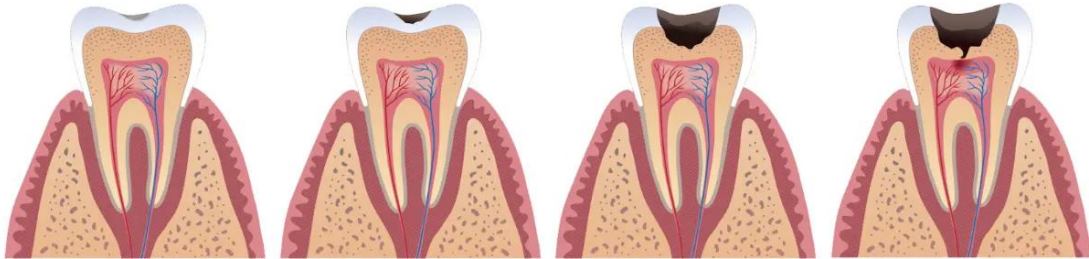


До V класу — розміщені в ділянці шийок усіх груп зубів.



У клініці найчастіше застосовують топографічну класифікацію карієсу залежно від глибини ураження. У 1948 р. І.Г. Лукомський запропонував розрізняти 2 основні клінічні прояви карієсу — каріозну пляму та каріозний дефект. Останній залежно від глибини ураження емалі та дентину розділяють на поверхневий, середній та глибокий карієс. Із незначними змінами класифікація широко застосовується в багатьох стоматологічних закладах.

Таким чином, у клінічній класифікації залежно від глибини розрізняють 4 стадії карієсу: початковий (карієс у стадії плями), поверхневий, середній та глибокий.



Початковий карієс (*caries incipiens*) має ще назви "карієс у стадії плями", "каріозна пляма" (*macula cariosa*), "плямистий карієс" (*caries maculosa*). Для нього характерне виникнення на поверхні та в товщі емалі ділянки демінералізації. Емалево-дентинне з'єднання, як правило, ще не уражено патологічним процесом і не має дефекту емалі зуба. Три подальші стадії карієсу характеризуються утворенням дефекту твердих тканин зубів.

Поверхневий карієс (*caries superficialis*) — дефект розміщується в межах емалі, досягаючи різної її глибини. Емалево-дентинне з'єднання внаслідок розвитку демінералізації може бути уражене, але ще не відзначається його руйнування каріозним процесом.

Середній карієс (*caries media*) характеризується розміщенням каріозної порожнини в дентині, а саме в плащовому його шарі. Цей шар займає приблизно половину товщі дентину, тому можна вважати, що в разі середнього карієсу дентин зруйнований каріозним процесом до половини своєї загальної товщини.

Глибокий карієс (*caries profunda*) — дефект твердих тканин зуба досягає майже пульпи, тобто каріозна порожнина розміщена в межах навколопульпового дентину. При цьому вона може бути відділена від порожнини зуба і пульпи лише тонким шаром первинного або навіть лише замісного вторинного дентину.

Класифікації карієсу зубів

I. Клінічна

1. Початковий карієс (гострий, хронічний).
2. Поверхневий карієс (гострий, хронічний).
3. Середній карієс (гострий, хронічний).
4. Глибокий карієс (гострий, хронічний).

II. За локалізацією

1. Фісурний карієс.
2. Контактний (апроксимальний) карієс.
3. Пришийковий (цервікальний) карієс.
4. Циркулярний (кільцевий, анулярний) карієс.

III. За перебігом

1. Гострий карієс.
2. Хронічний карієс.
3. Найгостріший карієс.
4. Квітучий карієс.
5. Рецидивний (вторинний) карієс.

IV. За інтенсивністю ураження

1. Поодинокі ураження.
2. Множинні ураження.

V. Анатомічна класифікація (ВООЗ)

1. Карієс емалі.
2. Карієс дентину.
3. Карієс цементу.
4. Призупинений карієс.
5. Одонтоклазія.
6. Інший.
7. Неуточнений.

VI. За наявністю ускладнень

1. Простий (неускладнений) карієс.
2. Ускладнений карієс.

IV. Контрольні питання до теми заняття:

1. Дайте визначення поняття «Карієс зуба»?
2. Які статистичні показники карієсу зуба Ви знаєте?
3. Що таке поширеність карієсу та як її визначають?
4. Що таке інтенсивність карієсу та як її визначають?
5. Класифікація карієсу клінічна?
6. Класифікація карієсу за локалізацією?
7. Класифікація карієсу за перебігом та за інтенсивністю ураження?
8. Класифікація карієсу анатомічна та за наявності ускладнень?
9. Класифікація ураження зуба за Блеком?

10. Поняття структурної та функціональної резистентності твердих тканин зуба.

11. Як визначати резистентність емалі?

V. Контрольні тестові завдання та/або ситуаційні задачі:

1. Складне утворення, де головну роль відіграють некальциновані бактеріальні маси, які тісно прилягають до поверхні зуба – це:

- А. Зубний камінь;
- Б. Зубний наліт;
- В. Зріла зубна бляшка;
- Г. Пелікула;
- Д. Кутикула.

Правильна відповідь: Б.

2. Що запропонував Блек:

- А. Класифікацію каріозних порожнин залежно від їх локалізації на різних поверхнях коронок зубів;
- Б. Анатомічну класифікацію за ВООЗ;
- В. Використання індексів КПП+кп;
- Г. Дослідження слинної рідини;
- Д. Немає вірної відповіді.

Правильна відповідь: А.

3. Яка кількість класів належить до класифікації Блека:

- А. 3 класи;
- Б. 4 класи;
- В. 5 класів
- Г. 6 класів;
- Д. більше ніж 10 класів.

Правильна відповідь: В.

4. Що таке карієс зуба?

Правильна відповідь: Карієс зубів — caries dentis (від лат. caries — гниття) — це патологічний процес, який характеризується демінералізацією та прогресивною деструкцією твердих тканин зуба з подальшим утворенням дефекту (порожнини).

5. Анатомічна класифікація карієсу зубів за ВООЗ?

Правильна відповідь:

Анатомічна класифікація за ВООЗ:

- 1. Карієс емалі.
- 2. Карієс дентину.
- 3. Карієс цементу.
- 4. Призупинений карієс.
- 5. Одонтоклазія.
- 6. Інший.

7. Неуточнений.

6. Що характерне для хронічного карієсу?

Правильна відповідь: Для хронічного перебігу карієсу характерний повільний розвиток ураження зубів. Процес звичайно триває роками, суб'єктивні больові відчуття в такому разі досить незначні — під дією різних подразників виникає незначний біль. Ділянки демінералізації твердих тканин зуба не такої великої площі, як у разі гострого перебігу. Якщо в демінералізовану емаль і дентин проникають пігменти їжі, вони набувають темно - коричневого або навіть чорного кольору. Навислі краї емалі, характерні для гострого перебігу, у разі тривалого існування каріозної порожнини обламуються, й утворюється досить широкий вхідний отвір. Розм'якшені та пігментовані тверді тканини зубів мають щільнішу консистенцію, ніж у хворих із гострим перебігом. Хронічний перебіг карієсу частіше зустрічається в практично здорових людей з відносно незначними порушеннями процесів обміну, харчування тощо. На фоні такого задовільного загального стану множинний карієс розвивається рідко, більш характерні поодинокі каріозні ураження. Тривале існування каріозної порожнини спричинює розвиток у пульпі зуба захисних утворень (наприклад, вторинного дентину), тому ускладнення у хворих із хронічним карієсом (пульпіт, періодонтит) розвиваються значно рідше.

7. Що характерне для гострого каріозного процесу?

Правильна відповідь: Для гострого перебігу характерний досить швидкий (у межах декількох тижнів) розвиток демінералізації твердих тканин зубів і виникнення дефекту коронки зубів. Демінералізацією охоплені значні ділянки твердих тканин — емалі та дентину. Уражена емаль має білий, схожий на крейду (крейдоподібний) колір, втрачає свій характерний блиск і стає матовою. Ці ділянки емалі легко обламуються під час жування твердої їжі або під час препарування каріозної порожнини інструментами (бором, екскаватором тощо). Прогресування каріозного процесу призводить до його поширення в дентині, який має менший, ніж емаль, ступінь мінералізації. Тому процес руйнування дентину і поширення каріозної порожнини вглиб та вшир відбувається значно швидше. Унаслідок цього каріозна порожнина набуває досить типової форми - вона велика за розмірами, з вузьким вхідним отвором і навислими над порожниною демінералізованими краями емалі. Уражений каріозним процесом дентин розм'якшений, він набуває хрящоподібної консистенції (замість твердої), але його колір практично не змінений (жовтуватого або жовто-коричневого відтінку). Досить швидко (протягом декількох місяців) прогресування гострого перебігу каріозного процесу призводить до значного руйнування твердих тканин зубів і поширення процесу на пульпу або навіть і на періодонт.

VI. Література

6.1. Основна література

1. Борисенко А.В., Антоненко М.Ю., Линовицька Л.В. / за ред. А.В. Борисенка. Стоматологічні захворювання: терапевтична стоматологія: підручник. К. : ВСВ “Медицина”, 2017. 664 с.
2. Бойцанюк С.І., Андрішин О.П., Манащук Н.В., Чорній Н.В. Клінічні прояви та диференційно-діагностичні критерії некаріозних уражень зубів: навч. посіб. Тернопіль: ТДМУ. Укрмедкнига, 2019. 112 с.
3. Гасюк Н.В., Черняк В.В., Клітинська О.В., Бородач В.О. та ін. Додаткові методи обстеження у стоматології: навч. посіб. Тернопіль, 2017. 120 с.
4. Батіг В.М., Струк В.І. Систематизоване викладення змісту навчальної дисципліни «Терапевтична стоматологія»: навч. посіб. Чернівці, 2016. 227 с.
5. Кононова О. В. Сучасний стан лікування карієсу та його ускладнень у населення України. Гігієна населених місць, (64), 2014. 336-342 с.
6. Іваницький І.О., Іваницька О.С., Петрушанко Т.О. Гіперчутливість зубів: навчальний посібник для студентів стоматологічних факультетів вищих медичних навчальних закладів IV рівня акредитації. Полтава: Дивосвіт, 2019. 108 с.

6.2. Допоміжна література

1. Левків М. О. Застосування кейс-методу у фаховій підготовці студентів-іноземців на кафедрі терапевтичної стоматології. Медична освіта, (3), 2016. 71-74 с.
2. Белікова Н.І., Петрушанко Т.О., Беліков О.Б. Принципи біомеханіки шинування рухомих зубів. К.: ТОВ НВП «Інтерсервіс», 2016. 186 с.
3. Мазур І.П., Хайтович М.Ф., Голопихо Л.І. Клінічна фармакологія та фармакокінетика в стоматології: навч. посіб. К. : ВСВ “Медицина”, 2018. 376 с. + 6 с. кольор. вкл.
4. Марченко І.Я., Назаренко З.Ю., Павленко С.А. / під заг. ред. Ткаченко І.М. Пропедевтика терапевтичної стоматології: підруч. для студ. стом. факул. вищ. навч. закл. МОЗ України /; ВДНЗУ «УМСА» – Полтава: ТОВ «АСМІ», 2016 р. 439 с.
5. M.M. Rozhko, Z.V. Popovych, V.D. Kuroiedova et al.: edited by M.M. Rozhko. Stomatology: textbook: in 2 books. Book I. Kyiv: AUS Medicine Publishing, 2020. 792 p.: color edition.
6. A.V. Borysenko, L.V. Lynovytska, O.F. Nesyn et al.; edited by A.V. Borysenko. Periodontal and Oral Mucosa Diseases: textbook. Vol. 2. Kyiv: AUS Medicine Publishing, 2018. 624 p.; color edition.

7. M.M. Rozhko, I.I. Kyrylenko, O. H. Denysenko et al.; edited by M. M. Rozhko. Stomatology: textbook: in 2 books. Book 2. Kyiv: AUS Medicine Publishing, 2018. 960 p.; color edition.
8. Douglas A Terry, Willi Geller. Esthetic and Restorative Dentistry: Material Selection and Technique 3rd Edition. Publisher: Quintessence Publishing Co Inc.; 3rd edition, 2017. 776 p.

МЕТОДИЧНА РОЗРОБКА №2

ТЕМА: Сучасні уявлення про етіологію і патогенез карієсу.

I. Актуальність теми: Динамічний процес демінералізації, який проходить численні рази протягом кожного дня, звичайно збалансований властивостями слини (буферна ємкість, рівні її виділення, вміст неорганічних речовин та ін.), завдяки чому відбувається ремінералізація. Коли втрачається баланс і переважають патологічні фактори, розвивається карієс.

II. Навчальна мета:

2.1. *Студент повинен знати:*

- Знати визначення поняття карієс зуба;
- Знати етіологію карієсу;
- Знати патогенез карієсу;
- Знати що таке карієсогенні чинники загального характеру;
- Знати місцеві карієсогенні чинники;
- Знати властивості та склад ротової рідини;
- Знати як правильно провести ТЕР – тест.

2.2 *Вміти:*

- Вміти визначити етіологію карієсу;
- Вміти визначити причину розвитку карієсу;
- Вміти диференціювати причини розвитку карієсу.

III. Зміст теми

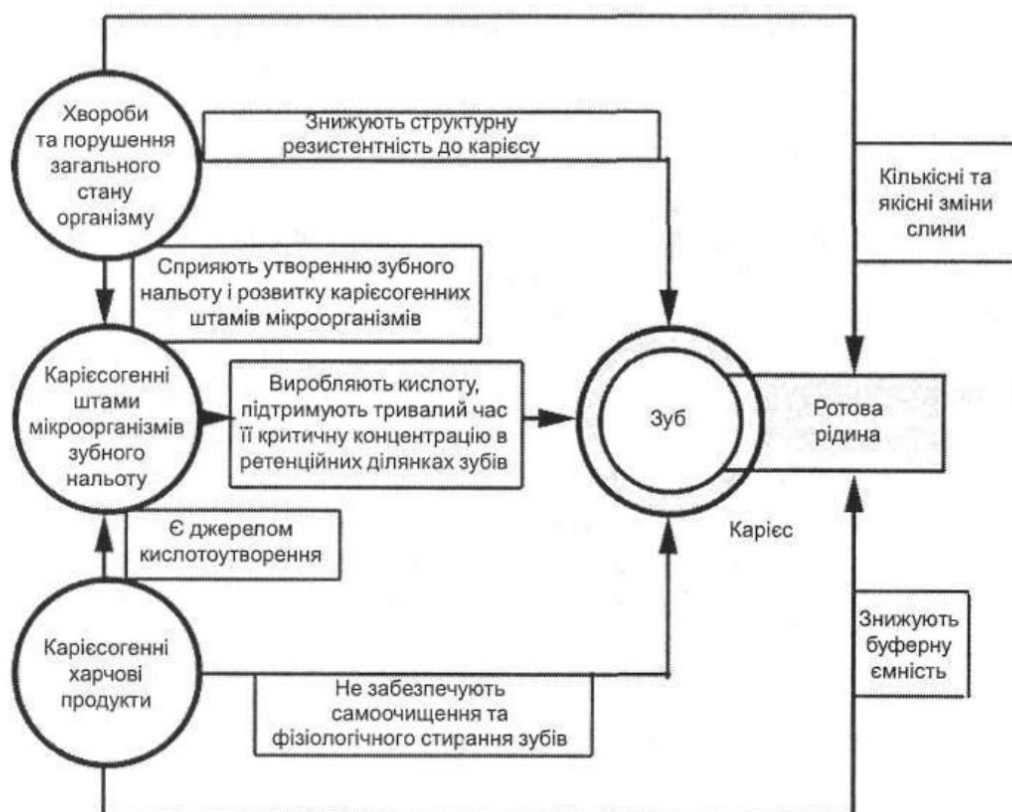
Сучасні уявлення про виникнення карієсу зубів

Згідно із сучасними уявленнями (Є.В. Боровський та співавт., 1979, 1982, та ін.), карієс зубів виникає внаслідок дії декількох груп карієсогенних чинників: загального характеру, місцевих і пов'язаних із порушеннями резистентності зубних тканин. До чинників загального характеру належать неповноцінне харчування і питна вода (особливо знижений вміст у воді фтору), хвороби та порушення функціонального стану внутрішніх органів, екстре мальні впливи. Місцеві чинники — це зубні відкладення, мікрофлора, порушення властивостей і складу ротової рідини (слини), вуглеводні харчові залишки. Порушення резистентності зубних тканин пов'язані з їхньою неповноцінною структурою, відхиленнями в хімічному складі, несприятливим генетичним кодом (спадкова схильність зубних тканин до карієсу). Треба мати на увазі, що окремий карієсогенний чинник або їх група, які впливають на зуб, роблять його сприйнятливим до дії безпосередньої причини (кислоти), створюючи таким чином карієсогенну

ситуацію. Однак тільки взаємодія різних груп карієсогенних чинників створює сприятливі умови для виникнення карієсу зубів.

Групи карієсогенних чинників

Карієсогенні чинники загального характеру	Місцеві карієсогенні чинники	Порушення резистентності зубних тканин
Неповноцінні харчування та питна вода	Зубні відкладення	Неповноцінна структура
Хвороби та порушення функціонального стану внутрішніх органів	Мікрофлора	Відхилення хімічного складу
Екстремальні впливи	Порушення властивостей і складу ротової рідини. Вуглеводні харчові залишки	Несприятливий генетичний код



Карієсогенні чинники загального характеру

Неповноцінні харчування та питна вода. Розвиток, формування і настання існування зубів значною мірою залежать від харчування людини, порушення якого призводить до виникнення різних захворювань, у тому числі карієсу. Найбільш імовірну карієсогенну дію справляють надлишок вуглеводів у їжі, дефіцит у ній мінеральних речовин і мікроелементів, м'яка консистенція їжі. Численними клінічними спостереженнями було доведено значну поширеність карієсу в людей, які вживали багато вуглеводів, особливо легкозасвоюваних — сахарози і глюкози. Найбільш несприятливу дію вони справляють у дитячому віці, коли тверді тканини зубів ще не повністю мінералізовані.

Карієсогенна дія надлишку легкозасвоюваних вуглеводів у харчуванні була підтверджена низкою експериментів зі створення моделей карієсу у тварин. У звичний для експериментальних тварин (білі щури) раціон харчування вводили значну кількість (до 50 %) легкозасвоюваних вуглеводів — так звана карієсогенна дієта. На підставі експерименту було виявлено, що найбільший карієсогенний ефект дає сахароза, менший — глюкоза і потім інші вуглеводи. Карієсогенна дія вуглеводів більше виявляється в разі безпосереднього контакту з твердими тканинами зубів. Це було підтверджено дуже оригінальними дослідженнями, коли оперативним шляхом у двох тварин створювали єдине коло кровообігу. Таким чином, концентрація вуглеводів (наприклад, сахарози) у крові обох тварин була однаковою. Але вуглеводи з їжею отримувала лише одна тварина, у неї й виникав карієс, а в іншій тварини карієсу не було.

На виникнення карієсу впливає також вітамінний склад їжі: встановлено, що недостатність вітамінів справляє карієсогенну дію. Виявлено залежність мінералізації зубів від умісту в їжі вітаміну D, однак чіткого зв'язку між нестачею цього вітаміну і виникненням карієсу немає. А.Є. Шарпенак (1949) установив, що їжа, бідна на вітамін B1 і деякі незамінні амінокислоти, сприяє виникненню карієсу. Нестача вітамінів A, B, C ослаблює мінералізацію дентину, що може призвести до більшого ураження таких зубів карієсом.

Деяке значення для можливого розвитку карієсу має недостатній вміст кальцію і фосфору в питній воді, оскільки ці елементи є головними мінеральними компонентами твердих тканин зубів. У той же час поширеність карієсу в місцевостях із слабкомінералізованою ("м'яка" вода) і сильномінералізованою ("жорстка" вода) питною водою майже однакова, що підтверджує велике значення у виникненні карієсу інших чинників (наприклад, вміст фтору в питній воді). Епідеміологічними дослідженнями доведено високу поширеність карієсу в людей, що вживають воду з недостатнім (менше ніж 0,8 мг/л) умістом фтору. Ця залежність виявляється досить чітко і підтверджується даними про незначну поширеність карієсу в місцевостях з оптимальним умістом фтору в питній воді (1 — 1,5 мг/л), а

також про сприятливий карієспрофілактичний вплив фтору, додатково введеного в питну воду або організм у вигляді різних хімічних сполук. Певну роль у виникненні карієсу зубів відіграють і деякі інші мікроелементи, надлишок котрих (селен) або недостатність (ванадій, залізо, мідь, цинк) у питній воді можуть спровокувати виникнення карієсу (М. А. Кодола, 1979).

Певний вплив на виникнення карієсу зубів має також консистенція їжі. Сучасна ретельно кулінарно оброблена м'яка їжа не вимагає інтенсивного жування, тому зуби "врятовані" від необхідного фізіологічного навантаження. М'які часточки такої їжі скупчуються в ретенційних пунктах зубів (ямках, фісурах), що робить їх сприйнятливими до виникнення карієсу. І навпаки, клінічними й експериментальними дослідженнями доведено, що груба, волокниста їжа вимагає активного жування, під час якого тверді часточки їжі очищають зуби від клейких вуглеводних залишків, перешкоджаючи тим самим їх накопиченню в ретенційних пунктах зубів і утворенню зубних бляшок. Нарешті в разі інтенсивного пережовування грубої їжі зуби стираються, що призводить до зникнення на їх жувальних поверхнях ретенційних пунктів (фісур і ямочок).

Вплив повноцінного харчування на виникнення карієсу зубів досить наочно ілюструють тривалі (протягом десятків років) спостереження над примітивними племенами Африки і Південної Америки. Коли люди цих племен уживали свою грубу, бідну на вуглеводи їжу, карієсу в них не було виявлено. Після більш широкого розвитку контактів з іншим (цивілізованим) світом в їх раціоні з'являються і поступово починають переважати борошно і борошняні вироби, рафіновані вуглеводи та інші кулінарно оброблені продукти. Після повторного обстеження жителів цих племен через 50 — 70 років виявлено до 50 % осіб, зуби яких уражені карієсом (Н. Stones і співавт., 1962).

У цілому раціональне харчування є дуже потужним чинником, що надалі зумовлює правильну будову твердих тканин зубів і їх функціональний стан. Дефіцит або надлишок деяких компонентів у їжі, як, наприклад, вуглеводів, не можуть бути безпосередньою (без впливу інших чинників) причиною карієсу, але вони створюють сприятливий фон, на якому дуже легко поєднується дія різних патогенних чинників і виникає карієс.

Перенесені та супутні захворювання створюють фон, що сприяє виникненню і розвитку карієсу зубів. Численними спостереженнями було доведено, що більшість основних захворювань організму супроводжується значною поширеністю й інтенсивністю карієсу в цих групах людей. Різний ступінь вираженості карієсу залежить від впливу на загальний стан організму основного захворювання і тривалості його існування. Не можна вважати, що загальні захворювання безпосередньо впливають на тверді тканини зубів, вони, швидше, впливають на них побічно, внаслідок змін

складу слини, ритму слиновиділення або через пульпу. Деякою мірою можливий вплив у разі зміни складу мікрофлори та гігієнічного стану порожнини рота. Доведено, що загальні захворювання справляють несприятливу дію на зуби в період їх розвитку, мінералізації та дозрівання. У дітей різного віку, обтяжених перенесеними або супутніми захворюваннями внутрішніх органів, карієс зубів розвивається особливо часто і характеризується гострим перебігом і численними ураженнями зубів. Таким чином, ці захворювання створюють фон, на якому легко реалізуються несприятливі місцеві карієсогенні чинники.

Із несприятливих екстремальних впливів на організм людини найбільш сильну пошкоджувальну дію на зуби справляє іонізуюча радіація. Вона порушує діяльність слинних залоз порожнини рота, внаслідок чого зменшується виділення слини і зуби вкриваються м'яким і клейким білим нальотом (Г.М. Барер, 1972). Згодом на цих ділянках утворюються вогнища демінералізації та некрозу твердих тканин зуба. Також виявлена безпосередня пошкоджувальна дія іонізуючого випромінювання на тверді тканини зубів. Надалі патологічний процес досить швидко прогресує по поверхні коронки зуба й в товщу емалі та дентину. Такий "променевиї карієс" за клінічними та морфологічними проявами дещо відрізняється від звичайного карієсу і більше нагадує некроз емалі. Однак він наочно демонструє несприятливу дію екстремальних впливів на тверді тканини зубів.

Місцеві карієсогенні чинники

Безпосередню пошкоджувальну дію на тверді тканини зубів справляють місцеві карієсогенні чинники. Найбільше карієсогенне значення (як самотійно, так і в поєднанні з іншими чинниками) мають **зубні відкладення**: зубний наліт і зубна бляшка. Зубний наліт — це жовтуватого або сірувато-білого кольору м'яке клейке відкладення на поверхні зубів, що є конгломератом мікроорганізмів, клітин злушеного епітелію, лейкоцитів, суміші протеїнів і ліпідів слини з часточками їжі. М'який зубний наліт не має постійної внутрішньої структури, властивої зубній бляшці; він нещільно прикріплений до поверхні зуба, тому його досить легко можна змити струменем води або видалити кулькою з вати. Зубна бляшка є м'яким аморфним гранульованим відкладенням, що досить щільно прикріплене до поверхні зуба, від якої бляшку можна відокремити тільки шляхом механічного очищення інструментом або зубною щіткою.

Роль мікроорганізмів у розвитку карієсу. Значна роль мікроорганізмів у виникненні карієсу була підтверджена ще роботами W. Miller, що дозволило йому в 1884 р. сформулювати хіміко-паразитарну теорію виникнення карієсу. Численними подальшими дослідженнями була досить ретельно вивчена мікрофлора каріозної порожнини і порожнини рота, що дозволило чітко з'ясувати її роль у виникненні карієсу. На основі вивчення властивостей окремих видів мікрофлори, їх поширеності в людей

із каріозними порожнинами і без їх наявності було виявлено певний взаємозв'язок між окремими групами мікроорганізмів і карієсом. Насамперед це були мікроорганізми, здатні існувати в кислому середовищі та ферментувати вуглеводи, перетворюючи їх на органічні кислоти (так звані ацидофільні та ацидогенні бактерії). Найчастіше це були деякі штами стрептококів, меншою мірою — представники інших видів — лактобацили, актиноміцети. Спроможність ферментувати вуглеводи з утворенням органічних кислот (молочної, оцтової, пропіонової) є найбільш характерною ознакою карієсогенних мікроорганізмів.

Мікробіологічними дослідженнями, починаючи із середини ХІХ ст., у каріозних порожнинах була виявлена досить різноманітна і численна мікрофлора. На основі вивчення властивостей окремих її видів, їх поширеності в людей із каріозними порожнинами і без їх наявності було виявлено певний взаємозв'язок між окремими групами мікроорганізмів і карієсом. Насамперед це були мікроорганізми, здатні існувати в кислому середовищі та ферментувати вуглеводи, перетворюючи їх на органічні кислоти (так звані ацидофільні та ацидогенні бактерії). Найчастіше це були деякі штами стрептококів, меншою мірою — представники інших видів — лактобацили, актиноміцети. Спроможність ферментувати вуглеводи з утворенням органічних кислот (молочної, оцтової, пропіонової) є найбільш характерною ознакою карієсогенних мікроорганізмів.

Стрептококи з каріозної порожнини вперше були виділені в 1900 р., пізніше було встановлено їх кількісне переважаання (близько 50 %) серед усіх виділених штамів карієсогенних мікроорганізмів. Припущення про важливу роль стрептококів у розвитку карієсу зубів ґрунтується на їх кількісному переважанні в каріозній порожнині, ферментативних властивостях, виявленні їх більш ніж у 50 % зубних бляшок і на різних стадіях каріозного ураження. За даними G.H. Bowden (1985), стрептококи утворюють 70 % колоній, вейлонели та нейсерії — 15 %, інша мікрофлора (дифтероїди, лактобактерії та ін.) — 15 %.

Експериментально були змодельовані умови порожнини рота *in vitro* в хемостаті (так звана штучна порожнина рота), де вивчались особливості росту і карієсогенної дії деяких мікроорганізмів. Спроможність спричинювати демінералізацію зубів була встановлена тільки в деяких видів ацидогенних мікроорганізмів, наприклад, найсильнішою вона була в *Str. mutans*.

Переконливі експерименти з метою доведення ролі мікроорганізмів у розвитку карієсу були проведені F. Orland і співавторами (1964) на тваринах-гнотобіонтах. Було встановлено, що в таких стерильних тварин, хоча вони і знаходилися на карієсогенній дієті (харчування з переважанням легкозасвоюваних вуглеводів), карієс не виникав. У той же час у контрольній групі тварин, що знаходились у нестерильних умовах на такій самій дієті, практично в 100 % випадків виникав карієс. Для з'ясування

карієсогенної активності окремих видів мікроорганізмів їх по одному штаму вводили з їжею тваринам-гнотобіонтам (так зване моноінфікування, коли в організмі тварини є тільки один вид мікробів). Як виявилось, більшість видів мікроорганізмів, виділених із порожнини рота, взагалі не спричиняли розвитку карієсу, за винятком кислототворних бактерій (стрептококи, лактобацили та деякі інші). Найвищу карієсогенну активність у таких моноінфікованих тварин було встановлено в разі введення стрептококів, особливо штаму *Str. mutans*. Цей штам спричинює найбільш швидкий розвиток карієсу з великою кількістю (до 75 %) уражених зубів. У наш час властивості цього штаму стрептокока вивчені дуже детально і доведено його виняткову роль у виникненні карієсу.

Str. mutans найчастіше виявляють на поверхні емалі, де він становить велику частку мікрофлори зубної бляшки. Він переважає серед інших мікроорганізмів і в матеріалі, отриманому з ямок, фісур емалі, міжзубних проміжків, тобто місць найчастішої локалізації карієсу. Дуже важливим є той факт, що *Str. mutans* звичайно відсутній на поверхні непошкодженої емалі, якщо на ній немає бляшки. Було проведено багато досліджень, в яких встановлена кореляція індексів поширеності карієсу з наявністю *Str. mutans* у порожнині рота.

Була також доведена спроможність *Str. mutans* до адгезії на поверхні зубів за рахунок синтезу ними позаклітинних полімерів, наприклад декстранів. Необхідно зазначити, що й інші види карієсогенних мікроорганізмів можуть синтезувати з вуглеводів (особливо із сахарози) високополімерні глюкани (декстри, левани), гіалуронову кислоту. Такі полімери дають можливість карієсогенним бактеріям приклеюватися до твердих тканин зубів (до емалі) й утворювати матрикс зубної бляшки. В умовах експерименту на тваринах Р. Keyes (1962) встановив, що стрептококи, які продукують декстран, мають більш високу карієсогенну активність. Подібні, характерні для *Str. mutans* властивості, але виражені меншою мірою, мають інші карієсогенні штами стрептококів (наприклад, *Str. sanguis*, *Str. salivarius*, *Str. mulleri* та деякі інші).

У каріозних порожнинах і слині хворих на карієс зубів була виявлена значна кількість лактобацил. В умовах експерименту була доведена їхня висока ацидогенність, ацидофільність і спроможність спричиняти карієсоподібні пошкодження емалі. У людей з активним перебігом каріозного процесу виявлено більш високий вміст лактобактерій у слині, ніж у здорових. На підставі визначення кількості кислототворних бацил у слині був розроблений тест так званого лактобацилярного числа, що може бути показником активності каріозного процесу або ж схильності до розвитку карієсу.

Хоча лактобацили мають такі активні властивості, їх не можна вважати головним мікробним агентом карієсу. Експериментами на тваринах-гнотобіонтах було доведено, що карієсогенну активність мають

лише кілька штамів лактобацил (*Lactobacillus acidophilus*, *Lactobacillus casei*). Було також встановлено головну роль лактобацил у руйнуванні каріозним процесом дентину. Як відомо, стрептококи становлять майже половину всієї мікрофлори зубної бляшки, лактобактерії — тільки 1 %. Виділені з каріозної порожнини стрептококи мають спроможність в умовах експерименту швидко розмножуватися; вже через добу після культивування вони спричиняють під бляшкою різке підвищення кислотності — до рН 3,4. Лактобацили досягають такого рівня кислотності лише через 3 — 4 доби, однак така невелика їх кількість здатна давати дуже значний карієсогенний ефект.

Припущення про можливу роль інших мікроорганізмів у розвитку каріозних уражень ґрунтуються головним чином на тому, що багато представників мікрофлори порожнини рота мають ацидофільну активність і теоретично можуть викликати демінералізацію емалі. На користь цього припущення свідчить і факт полімікробності зубних бляшок. Деякі з цих видів резидентної мікрофлори здатні викликати карієс у тварин - гнотобіонтів, але їхня роль у розвитку карієсу в людини ще недостатньо з'ясована.

Певне значення в розвитку карієсу зубів надають кислототворним актиноміцетам, що також виділяють із каріозних порожнин. Під час експериментального вивчення актиноміцетів на гнотобіотичних тваринах 2 види — *Actinomyces viscosus* і *Actinomyces muslundii* — проявили карієсогенну активність. Також було встановлено, що актиноміцети відіграють значну роль у побудові матриксу зубної бляшки.

Таким чином, цілком ясно і на сьогоднішній день доведено, що карієс не виникає без участі кислототворних мікроорганізмів. Однак не можна вважати, що значення мікроорганізмів у розвитку карієсу зубів є цілком вивченим і зрозумілим. Проте на підставі проведених численних мікробіологічних досліджень, в яких вивчалася роль мікрофлори в розвитку карієсу, можна зробити низку висновків (І.І. Олійник, 1991).

1. У досліджах на гнотобіотичних тваринах було переконливо доведено, що вирішальним чинником розвитку експериментального карієсу можуть бути мікроорганізми.

2. Головною умовою розвитку каріозного процесу є утворення зубної бляшки, що справляє місцеву демінералізуючу і (або) протеолітичну дію мікробної флори, яка знаходиться в зубній бляшці.

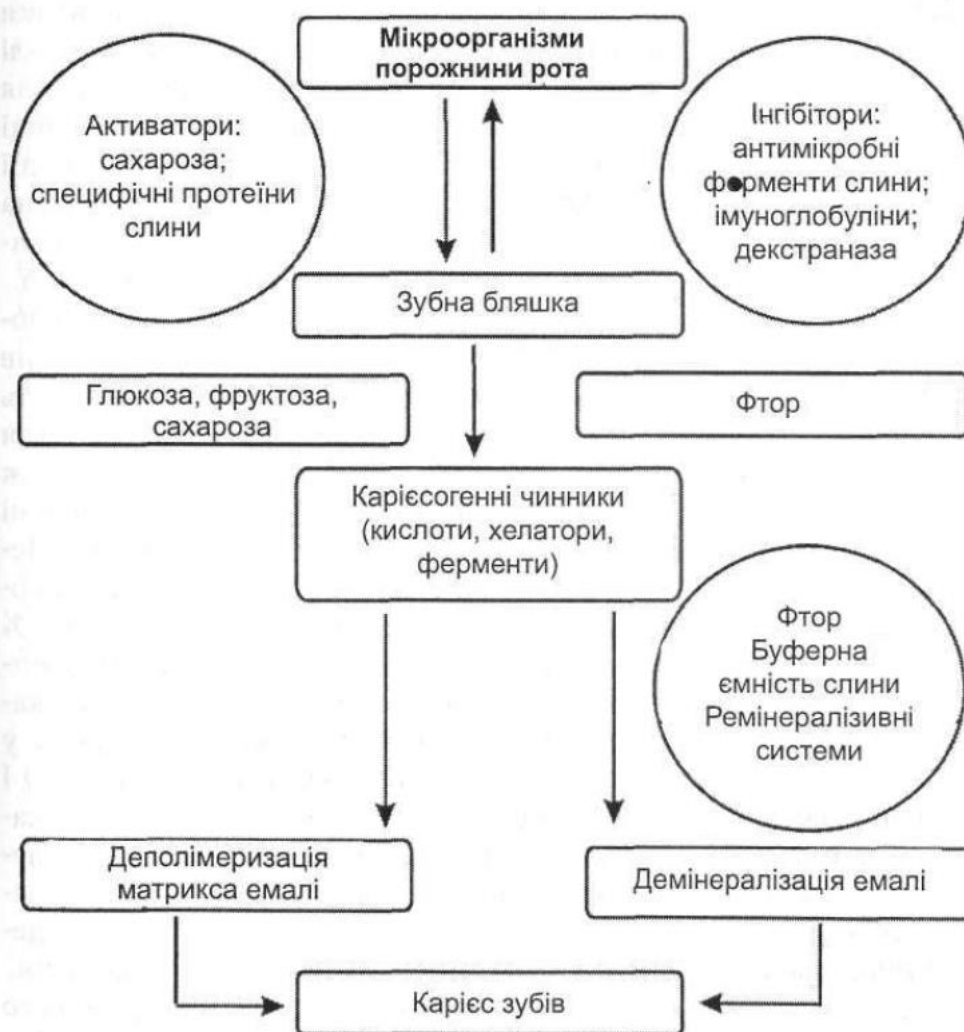
3. Мікробні штами *Str. mutans*, які часто зустрічаються в складі зубних бляшок і виділені у тварин, висококарієсогенні також для гнотобіонтних тварин у відповідних експериментальних умовах.

4. Деякі інші бактерії також здатні спричинити карієс у гнотобіонтних тварин, але меншою мірою. До цих мікроорганізмів належать *Str. sanguis*, *Str. salivarius*, *Str. mulleri*, *Lactobacillus acidophilus*, *L. casei*, *Actinomyces viscosus*.

5. Епідеміологічні дослідження карієсу в людей свідчать про можливість зв'язку між наявністю *Str. mutans* у порожнині рота і ступенем каріозного ураження. Не було отримано переконливих свідчень кореляції між колонізацією *Str. mutans* на певних поверхнях зубів і частотою ураження цих ділянок карієсом.

6. Місцеву активність демінералізівних мікроорганізмів стосовно емалі зуба пов'язують зі спроможністю деяких видів трансформувати вуглеводи (особливо сахарозу), які потрапляють у порожнину рота, у високополімерні глюкани (декстрини та левани), що мають властивість приклеюватися до твердих тканин зубів — емалі. Це не тільки відображає можливий механізм каріозного ураження, але і вказує на одну з головних його умов — значення дієти для реалізації карієсогенної спроможності бактерій.

У цілому участь мікроорганізмів зубної бляшки в патогенезі карієсу зубів за даними сучасних мікробіологічних, фізіологічних і біохімічних досліджень представлена нижче (А.П. Левицький, І.К. Мізіна, 1983).



У разі виникнення відповідних умов мікроорганізми зубної бляшки активно ферментують вуглеводи, утворюючи кислоти. Під впливом

карієсогенних чинників у емалі зубів відбуваються процеси демінералізації і деполімеризації органічної речовини, внаслідок чого виникає незворотне каріозне ураження. Дії карієсогенних чинників перешкоджає низка карієсінгібівних чинників: антимікробні системи слини, наявність у їжі мікроелементів (особливо фтору), висока буферна ємність слини, присутність інгібіторів протеолітичних ферментів, інтенсивність процесів ремінералізації емалі, а також її висока карієсорезистентність, посилення трофічної функції пульпи, підвищення резистентності організму та ін.

Порушення властивостей і складу ротової рідини. Слина відіграє важливу роль у підтриманні фізіологічної рівноваги процесів мінералізації та демінералізації в емалі зубів. Завдяки цій функції здійснюються мінералізація зубів, "дозрівання" емалі після прорізування зуба, її ремінералізація після пошкодження або захворювання, підтримується оптимальний склад емалі. Слинні властиві також захисна функція органів порожнини рота від дії пошкоджувальних чинників зовнішнього середовища й очисна функція, що полягає в постійному механічному і хімічному очищенні порожнини рота від залишків їжі, мікроорганізмів тощо.

Важливим чинником підтримання рівноваги мінерального складу емалі зубів є постійний рівень секреції кальцію і фосфату. Було доведено (В.Б. Недосеко, 1985-1989), що в разі високого рівня карієсорезистентності швидкість секреції слини найвища, а активність демінералізаційного осаду слини найнижча. У разі схильності до карієсу, навпаки, швидкість секреції слини найнижча, а сила демінералізаційного осаду найвища.

На ступінь перенасиченості слини гідроксоапатитами впливає її реакція: зі зменшенням рН вона різко знижується. Перенасиченість ротової рідини зберігається лише до рН 6,2 — 6,0 (критичний рівень рН), а в разі подальшого закислення вона різко падає і слина стає ненасиченою гідроксоапатитами. Звичайно реакція ротової рідини знаходиться в межах рН 6,5 — 7,5 і в середньому дорівнює 7,2, тобто вона нейтральна або слабко-лужна. Завдяки розчиненим у слині фосфатам, гідрокарбонатам і білкам вона має виражену (як кислу, так і лужну) буферну ємність. Це дозволяє їй досить стало підтримувати нейтральну реакцію середовища порожнини рота. Тому закислення слини нижче від критичного значення рН (6,2 — 6,0) фіксується лише локально: у зубному нальоті, під зубною бляшкою. Після потрапляння до порожнини рота вуглеводів рН слини знижується. Зменшення секреції слини (гіпосалівація) або майже повне її припинення (ксеростомія) супроводжуються зниженням рН і різким збільшенням виникнення карієсу.

Зміни складу та найважливіших властивостей слини, спричинені порушеннями загального стану організму, впливають на стан: твердих тканин зубів і виникнення карієсу. Такі глибокі порушення виявлені в разі опромінення організму (променева хвороба), захворювань травного тракту.

У такому разі збільшуються в'язкість слини, її кислотність і вміст фосфатів, що призводить до більшої захворюваності на карієс.

Для підтримання рівноваги вмісту мінеральних речовин у ротовій рідині та твердих тканинах зубів велике значення має білкова частина органічної фракції слини, що здатна до ядерного утримання кристалів гідроксоапатиту. За рахунок цього слина хімічно зв'язує вільний кальцій у великих кількостях: одна молекула білка слини зв'язує близько 130 атомів кальцію. Ця властивість слини посилюється в разі зниження рН і, можливо, відіграє певну роль у демінералізації зубних тканин. При карієсі є тенденція до підвищення рівня білкових фракцій і вільних амінокислот у слині. Особлива роль у процесі розщеплення не органічних сполук, а можливо, і власне самих тканин зуба належить фосфатазі ротової рідини. Деякі дослідники зазначають підвищення активності лужної і кислої фосфатази слини в разі карієсу.

Доведено, що вживання вуглеводів із їжею спричинює гіперглікемію, гіпосалівцію, збільшення поглинання слиною кисню та коефіцієнта P/Са слини. У людей, що вживають з їжею велику кількість вуглеводів, а також у кондитерів такі зміни слини відзначаються практично протягом усього дня. Специфічна дія вуглеводів полягає й у тому, що вони значно активують процеси гліколізу. Це стимулює ацидогенну діяльність мікроорганізмів порожнини рота ("метаболічний вибух"), унаслідок чого кількість органічних кислот у слині збільшується в 4 — 5 разів порівняно з нормою. Ці зміни значною мірою підвищують у таких осіб схильність до карієсу, що часто буває множинним з активним гострим перебігом.

Як зазначалося, важливими функціями слини є захисна й очисна. У фізіологічних умовах вони забезпечуються кількома механізмами: антимікробним, імунологічним, механічним і хімічним очищенням, змочувальною і зв'язувальною властивостями слини. Дослідженнями доведено, що в разі карієсу на 25 % збільшується слиновиділення й одночасно збільшується в'язкість слини. Це призводить до погіршення механічного і хімічного очищення порожнини рота, зниження інтенсивності процесів мінералізації зубів і створює умови для розвитку мікрофлори.

Антибактеріальні чинники в порожнині рота представлені лізоцимом, лактопероксидазою та іншими речовинами білкової природи. Встановлено, що вміст лізоциму в слині зменшується в разі активації каріозного процесу. Лізоцим слини активно взаємодіє з іншими чинниками імунологічного захисту порожнини рота — секреторними імуноглобулінами, дефіцит яких у слині виявлений при карієсі.

Таким чином, у разі карієсу виникають досить значні зміни складу слини, порушуються її важливі функції, що в комплексі з іншими пошкоджувальними чинниками призводить до розвитку карієсу.

Залишки їжі, що скупчуються на зубах і в міжзубних проміжках, справляють виражену карієсогенну дію. У разі затримування і скупчення в ретенційних ділянках вони являють собою поживне середовище і матеріал, з якого мікроорганізми можуть утворити кислоти. Найбільш важливе значення в цьому разі мають легкозасвоювані вуглеводи, особливо сахароза і глюкоза. Вуглеводні харчові залишки дуже легко трансформуються не тільки в кислоти, але й в декстрини, левани, що відіграють значну роль в утворенні зубної бляшки та її прикріпленні до поверхні зубів. Досить значна товщина харчових залишків перешкоджає також проникненню через них складових частин буферної системи слини, що додатково створює умови для накопичення під ними кислот.

IV. Контрольні питання до теми заняття:

1. Що таке карієс зуба?
2. Етіологія карієсу.
3. Патогенез карієсу.
4. Які карієсогенні чинники загального характеру Ви знаєте?
5. Які карієсогенні чинники місцевого характеру Ви знаєте?
6. Які харчування впливає на виникнення карієсу у пацієнтів?
7. Як впливають перенесені та супутні захворювання на розвиток карієсу?
8. Яку роль грають зубні відкладення у розвитку каріозного процесу?
9. Що несуть за собою залишки їжі, що скупчуються на поверхні зубів і в міжзубних проміжках?

V. Контрольні тестові завдання та/або ситуаційні задачі:

1. До карієсогенних чинників загального характеру відносять:

- А. Неповноцінне харчування;
- Б. Питна вода;
- В. Зріла зубна бляшка;
- Г. Зубний камінь;
- Д. Несприятливий генетичний код.

Правильна відповідь: А,Б.

2. До карієсогенних чинників місцевого характеру відносять:

- А. Зубні відкладення;
- Б. Неповноцінне харчування;
- В. Питна вода;
- Г. Мікрофлора;
- Д. Немає вірної відповіді.

Правильна відповідь: А,Г.

3. Етіологія - це:

- А. Механізми виникнення і розвитку хвороби і окремих її проявів на різних рівнях організму — від молекулярних порушень до змін в органах і системах;
- Б. Теоретичний розділ медицини, який вивчає причини виникнення хвороб;

В. Комплекс заходів та досліджень, спрямованих на встановлення діагнозу, тобто точної причини захворювання;

Г. Метод, що дозволяє виключити можливі захворювання у пацієнта, що не підходять з яких-небудь чинників і симптомів, і встановити єдино вірний діагноз.

Д. Всі відповіді вірні

Правильна відповідь: Б.

4. Патогенез – це:

А. Механізми виникнення і розвитку хвороби і окремих її проявів на різних рівнях організму — від молекулярних порушень до змін в органах і системах;

Б. Теоретичний розділ медицини, який вивчає причини виникнення хвороб;

В. Комплекс заходів та досліджень, спрямованих на встановлення діагнозу, тобто точної причини захворювання;

Г. Метод, що дозволяє виключити можливі захворювання у пацієнта, що не підходять з яких-небудь чинників і симптомів, і встановити єдино вірний діагноз.

Д. Всі відповіді вірні

Правильна відповідь: А.

5. Як впливає іонізуюча радіація на стоматологічне здоров'я?

Правильна відповідь: Із несприятливих екстремальних впливів на організм людини найбільш сильну пошкоджувальну дію на зуби справляє іонізуюча радіація. Вона порушує діяльність слинних залоз порожнини рота, внаслідок чого зменшується виділення слини і зуби вкриваються м'яким і клейким білим нальотом. Згодом на цих ділянках утворюються вогнища демінералізації та некрозу твердих тканин зуба. Також виявлена безпосередня пошкоджувальна дія іонізуючого випромінювання на тверді тканини зубів. Надалі патологічний процес досить швидко прогресує по поверхні коронки зуба й в товщу емалі та дентину.

6. За яких обставин відбувається розчинення емалі?

Правильна відповідь: Розчинення емалі починається, коли рН знижується до 5,5, тому це значення рН вважають за критичне.

7. Як вживання вуглеводів впливає на розвиток карієсу?

Правильна відповідь: Доведено, що вживання вуглеводів із їжею спричинює гіперглікемію, гіпосалівцію, збільшення поглинання слиною кисню та коефіцієнта P/Ca слини. Специфічна дія вуглеводів полягає й у тому, що вони значно активують процеси гліколізу. Це стимулює ацидогенну діяльність мікроорганізмів порожнини рота ("метаболічний вибух"), унаслідок чого кількість органічних кислот у слині збільшується в 4 — 5 разів порівняно з нормою. Ці зміни значною мірою підвищують у таких осіб схильність до карієсу, що часто буває множинним з активним гострим перебігом.

8. Що відбувається з залишками їжі, що скупчуються на зубах і в міжзубних проміжках?

Правильна відповідь: У разі затримування і скупчення в ретенційних ділянках вони являють собою поживне середовище і матеріал, з якого мікроорганізми можуть утворити кислоти. Найбільш важливе значення в цьому разі мають легкозасвоювані вуглеводи, особливо сахароза і глюкоза. Вуглеводні харчові залишки дуже легко трансформуються не тільки в кислоти, але й в декстрани, левани, що відіграють значну роль в утворенні зубної бляшки та її прикріпленні до поверхні зубів. Досить значна товщина харчових залишків перешкоджає також проникненню через них складових частин буферної системи слини, що додатково створює умови для накопичення під ними кислот.

VI. Література

6.1. Основна література

1. Борисенко А.В., Антоненко М.Ю., Линовицька Л.В. / за ред. А.В. Борисенка. Стоматологічні захворювання: терапевтична стоматологія: підручник. К. : ВСВ "Медицина", 2017. 664 с.
2. Бойцанюк С.І., Андрійшин О.П., Манащук Н.В., Чорній Н.В. Клінічні прояви та диференційно-діагностичні критерії некаріозних уражень зубів: навч. посіб. Тернопіль: ТДМУ. Укрмедкнига, 2019. 112 с.
3. Гасюк Н.В., Черняк В.В., Клітинська О.В., Бородач В.О. та ін. Додаткові методи обстеження у стоматології: навч. посіб. Тернопіль, 2017. 120 с.
4. Батіг В.М., Струк В.І. Систематизоване викладення змісту навчальної дисципліни «Терапевтична стоматологія»: навч. посіб. Чернівці, 2016. 227 с.
5. Кононова О. В. Сучасний стан лікування карієсу та його ускладнень у населення України. Гігієна населених місць, (64), 2014. 336-342 с.
6. Іваницький І.О., Іваницька О.С., Петрушанко Т.О. Гіперчутливість зубів: навчальний посібник для студентів стоматологічних факультетів вищих медичних навчальних закладів IV рівня акредитації. Полтава: Дивосвіт, 2019. 108 с.

6.2. Допоміжна література

1. Левків М. О. Застосування кейс-методу у фаховій підготовці студентів-іноземців на кафедрі терапевтичної стоматології. Медична освіта, (3), 2016. 71-74 с.
2. Белікова Н.І., Петрушанко Т.О., Беліков О.Б. Принципи біомеханіки шинування рухомих зубів. К.: ТОВ НВП «Інтерсервіс», 2016. 186 с.

3. Мазур І.П., Хайтович М.Ф., Голопихо Л.І. Клінічна фармакологія та фармакокінетика в стоматології: навч. посіб. К. : ВСВ “Медицина”, 2018. 376 с. + 6 с. кольор. вкл.
4. Марченко І.Я., Назаренко З.Ю., Павленко С.А. / під заг. ред. Ткаченко І.М. Пропедевтика терапевтичної стоматології: підруч. для студ. стом. факул. вищ. навч. закл. МОЗ України /; ВДНЗУ «УМСА» – Полтава: ТОВ «АСМІ», 2016 р. 439 с.
5. M.M. Rozhko, Z.B. Popovych, V.D. Kuroiedova et al.: edited by M.M. Rozhko. Stomatology: textbook: in 2 books. Book I. Kyiv: AUS Medicine Publishing, 2020. 792 p.: color edition.
6. A.V. Borysenko, L.V. Lynovytska, O.F. Nesyn et al.; edited by A.V. Borysenko. Periodontal and Oral Mucosa Diseases: textbook. Vol. 2. Kyiv: AUS Medicine Publishing, 2018. 624 p.; color edition.
7. M.M. Rozhko, I.I. Kyrylenko, O. H. Denysenko et al.; edited by M. M. Rozhko. Stomatology: textbook: in 2 books. Book 2. Kyiv: AUS Medicine Publishing, 2018. 960 p.; color edition.
8. Douglas A Terry, Willi Geller. Esthetic and Restorative Dentistry: Material Selection and Technique 3rd Edition. Publisher: Quintessence Publishing Co Inc.; 3rd edition, 2017. 776 p.

МЕТОДИЧНА РОЗРОБКА №3

ТЕМА: Гострий і хронічний карієс в стадії плями

Патоморфологія, клініка, діагностика, диференційна діагностика, методи лікування.

I. Актуальність теми: Карієс зубів є найбільш розповсюдженим захворюванням серед населення усіх вікових груп. Ускладнення, викликані карієсом, приводять до значного порушення жувальної ефективності, що проявляється згодом різною патологією шлунково-кишкового тракту і порушенні багатьох видів обміну. Косметичні дефекти при каріозних ураженнях часто є причиною багатьох моральних страждань і психоемоційних травм пацієнтів. Логічно, що знання клінічних проявів карієсу на різних його стадіях необхідно майбутнім лікарям стоматологам для успішної діагностики, ефективного лікування і надійної профілактики найбільш розповсюдженого стоматологічного захворювання.

II. Навчальна мета:

2.1. Студент повинен знати:

- Знати визначення поняття карієс зуба;
- Знати перебіг гострої форми початкового карієсу;
- Знати перебіг хронічної форми початкового карієсу;
- Знати патоморфологію карієсу в стадії плями;
- Знати клініку початкового карієсу в пацієнта;
- Знати як діагностувати карієс в стадії плями ;
- Знати методи лікування початкового карієсу.

2.2 Вміти:

- Вміти визначити перебіг карієсу в стадії плями;
- Вміти діагностувати гострий початковий карієс;
- Вміти діагностувати хронічний карієс в стадії плями;
- Вміти провести диференційну діагностику гострого початкового карієсу
- Вміти провести диференційну діагностику хронічного початкового карієсу;
- Вміти провести лікування карієсу зуба в стадії плями.

III. Зміст теми

Початковий карієс. Хворі скаржаться на наявність плям (білих, крейдоподібного відтінку або пігментованих), рідше — на появу незначної чутливості, оскоми від дії різних подразників, переважно хімічних (кисле, солодке).

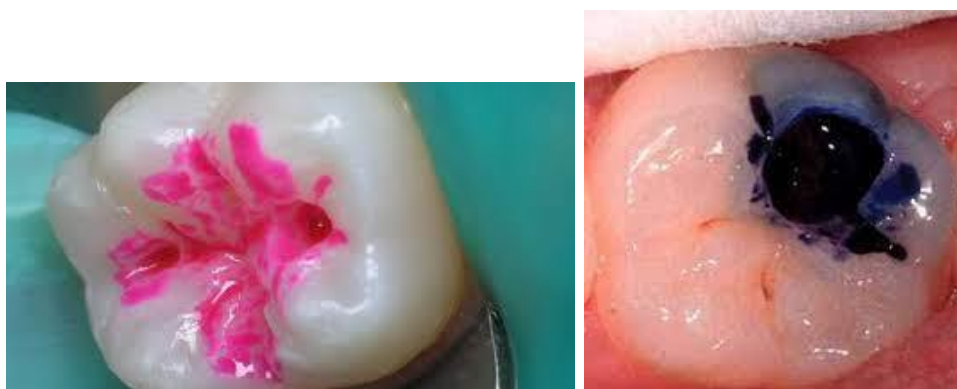Виникнення плям пов'язують із порушеннями мінерального складу емалі, дисмінералізацією та демінералізацією. Процес клінічно починається із втрати природного, характерного для інтактної емалі блиску. На обмеженій ділянці емаль стає матовою і набуває білого (крейдоподібного) або коричневого відтінку. Останній спричинений проникненням у демінералізовану (гіпомінералізовану) ділянку пігментів (їжі, тютюну, пігментотворної мікрофлори) у разі достатньо тривалого існування патологічного процесу.

У хворих із **гострим перебігом** на окремих ділянках емалі виникають тьмяні, позбавлені природної прозорості, матові, матово - білі з крейдоподібним відтінком плями. Спочатку вони невеликі, але поступово збільшуються в розмірах. Найчастіше вони виникають у так званих ретенційних пунктах: фісурах, ямках жувальної та інших поверхонь зубів, пришийковій ділянці. У дітей досить часто вони локалізуються на присінковій (вестибулярній) поверхні та в пришийковій ділянці. Для кращого виявлення каріозних плям рекомендується видалити з поверхні плями наліт і висушити коронку зуба: інтактна емаль зберігає свій блиск, у той час як поверхня каріозної плями його втрачає і стає матовою. Під час зондування можливі шорсткість, незначна податливість і болісність їх поверхні.

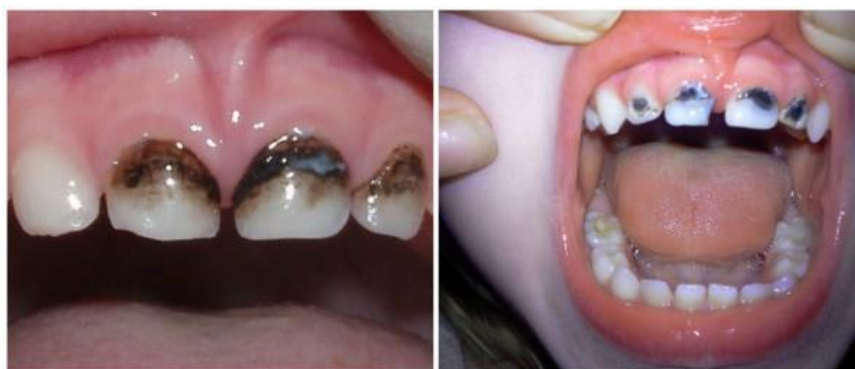Якщо каріозні плями розміщені у фісурах, можуть виникнути труднощі їх діагностики та диференціації з іншими патологічними станами, особливо в дітей. Це пов'язано з тим, що у фісурах скупчуються залишки їжі, пігменти тощо, які можуть змінювати колір поверхні фісури. У таких випадках візуально важко виявити білувату або дещо пігментовану каріозну пляму в товщі емалі, тому для її виявлення застосовують інші ознаки карієсу — розм'якшення, чутливість поверхні під час зондування. У дітей і ці ознаки можуть бути дуже суб'єктивними, що зумовлено недостатньою мінералізацією емалі у фісурах. У таких випадках застосовують додаткові методи обстеження.

Для виявлення карієсу окрім механічних (зондування) ви користують інші подразники (термічні, хімічні). На поверхню фісури можна нанести холодну (5 — 10 °C) або гарячу (60 — 70 °C) воду, розігріту до м'якої консистенції гутаперчу. Якщо поверхня емалі інтактна, не пошкоджена карієсом, у фісурі тепло в межах 10 — 60 °C не викликає характерної для карієсу болісності. Як хімічні подразники можна використати розчини органічних (молочної, яблучної, лимонної) та неорганічних (хлоридної, карболової) кислот; розчини цукру, глюкози, спирт, ефір. Інтенсивність і частота больового відчуття майже не залежать від виду подразника, а зумовлені головним чином його концентрацією, віком хворого (з віком реакція на больові відчуття знижується), реактивністю організму.

Для діагностики та диференціальної діагностики гострого початкового карієсу дуже ефективним є метод кольірних реакцій з різними барвниками. Він ґрунтується на здатності барвника проникати в демінералізовану емаль і таким чином забарвлювати каріозну пляму (в інтактну емаль барвник не проникає). Із цією метою використовують 2 % водний розчин метиленового синього, 0,1 % водний розчин метиленового червоного, кармін, конго червоний, тропеолін та ін. Зуб ізолують від слини ватними валиками, висушують і на його поверхню за допомогою кульки з вати наносять барвник, через декілька хвилин його залишки змивають водою.



Якщо є каріозна пляма, вона набуває кольору барвника (синього, рожевого тощо). Запропонована інша методика: замість барвників використовують розчин срібла нітрату, який у каріозній плямі під впливом наявних у ній продуктів білкового розпаду відновлюється до металевого срібла.



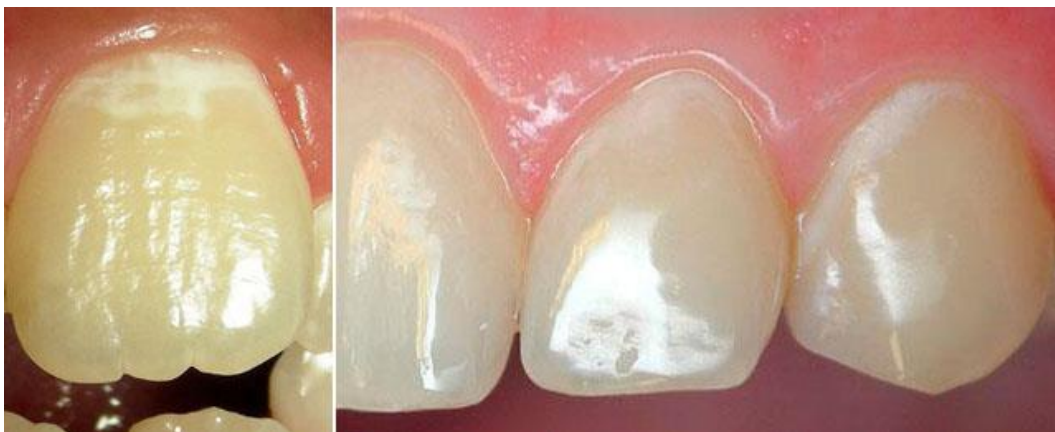Пляма в такому разі набуває чорного забарвлення. Більш швидкого відновлення срібла в цій реакції можна досягти за допомогою нанесення на оброблену сріблом поверхню емалі 4 % розчину гідроксінону.

У каріозній плямі внаслідок процесів демінералізації зменшується кількість мінеральних компонентів (апатитів), що спричинює збільшення електропровідності цієї ділянки емалі, оскільки електричний опір зменшується. На цьому ґрунтується метод електродіагностики початкових

форм карієсу (М.А. Кодола, 1956; І.І. Новик, 1958). За допомогою спеціального приладу вимірюють електропровідність між поверхнею, ураженою патологічним процесом або підозрілою на ураження, та інтактними ділянками емалі. Зуб ізолюють, висушують, активний електрод поміщають на підозрілу ділянку поверхні емалі, а пасивний знаходиться в руці хворого. Якщо поверхня емалі інтактна, то електропровідність практично дорівнює нулю внаслідок великого електричного опору інтактної емалі. За наявності карієсу вона в певних межах підвищується. Приблизно на такому ж принципі ґрунтується метод електрометричної діагностики карієсу, запропонований В. К. Леонтєвим (1983).

Можна застосувати метод люмінесцентної діагностики, який ґрунтується на явищі флуоресценції інтактних тканин зубів при дії на них ультрафіолетового проміння. Для цього використовують спеціальні ультрафіолетові лампи. У затемненому приміщенні поверхню зуба освітлюють лампою з відстані 20 — 30 см. Інтактні тканини емалі зубів люмінесціюють світло-зеленим або голубуватим світлом, у той час як уражені карієсом ділянки його не випромінюють.

Для **хронічного початкового карієсу** не характерні больові відчуття — вони практично відсутні. Хворі скаржаться переважно на появу на зубах жовтих або коричневих плям. На поверхні емалі в місцях скупчення залишків їжі відзначаються плями бурого, коричневого або коричнево-чорного кольору.



Після висушування повітрям їх поверхня стає матовою, під час зондування плями безболісні, мають дещо шорстку поверхню. Практично щільність їх поверхні майже не відрізняється від навколишньої здорової емалі.

Г.М. Пахомов (1968) пропонує розрізняти декілька видів каріозних плям залежно від забарвлення та поширеності на поверхні коронки зубів. Відповідно вони мають різну патоморфологічну картину та глибину ураження емалі. Він виділяв білі плями, коричневі з різним ступенем поширеності та чорні. Така градація може мати клінічне значення внаслідок

різного прогнозу подальшого прогресування каріозної демінералізації. Вважають, що білі плями є ознакою прогресуючої демінералізації емалі, світло-коричневі — перемінної демінералізації, темно-коричневі або чорні — ознакою стаціонарного карієсу. Чим більша площа плями, тим більша глибина та інтенсивність перебігу патологічного процесу і тим скоріше він призведе до дезінтеграції зубних тканин (каріозного дефекту).

Білі плями досить динамічні у своєму розвитку і в разі поступового збільшення розмірів у їх центрі утворюється дефект емалі. З іншого боку, якщо загальний стан організму поліпшується, вони зазнають ремінералізації та можуть майже повністю зникати. Плями коричневого кольору прогресують не так швидко, чорні взагалі можуть бути ознакою так званого стаціонарного карієсу і найбільш мінералізовані. У разі розвитку стаціонарного карієсу в ділянці плями розвивається захисна мінералізація. Пляма стає щільною та блискучою, але пігментація не зникає.

Патоморфологічні зміни початкового карієсу характеризуються виникненням різною мірою вираженої демінералізації емалі. На шліфах емалі вогнище ураження має вигляд трикутника з основою, зверненою до її поверхні. У поляризованому світлі залежно від змін структури в ній виділяють декілька зон. Практично всі автори зазначають, що найбільш демінералізовану підповерхневу зону ураження вкриває досить мінералізований поверхневий шар емалі. Це цікаве явище пояснюється процесами ремінералізації каріозного вогнища мінеральними речовинами слини. Якщо ротова рідина неспроможна припинити демінералізацію, відбувається подальше прогресування каріозного процесу.

У внутрішніх шарах білої каріозної плями змінюються аркадоподібні поверхні призми і самі призми всередині. В окремих ділянках кристали апатитів зруйновані, змінюється їх просторова орієнтація, в утворених мікропросторах можна виявити кристали атипової форми. У подальшому відбувається фрагментація кристалів, утворення однорідної дрібнозернистої субстанції і зникнення помітної межі між призмами.

За ступенем інтенсивності демінералізації G. Gustafson (1975) виділив 5 зон. Найглибше в товщі емалі розміщена зона гіпермінералізації зі зникненням структурних деталей емалі. У другій зоні зменшена твердість унаслідок часткового розчинення мінералів, у третій — збільшення мінералізації. У підповерхневій, четвертій, зоні мінерали вимиваються майже повністю. У поверхневій, п'ятій, зоні може бути повна дезінтеграція, однак вона тривалий час залишається досить мінералізованою і непошкодженою, навіть якщо каріозний процес поширюється більш ніж на половину емалі.

Під час поляризаційної мікроскопії також було виявлено 5 зон (С.М. Оніщенко, 1968; В.П. Зеновський, 1970), які отримали назви: 1) поверхнева; 2) підповерхнева; 3) центральна — тіло каріозного ураження; 4) проміжна; 5) внутрішня (зона блискучої емалі). Зони характеризуються різним

ступенем прозорості (A. Darling, 1959), тому їх ще називають поверхневою, темною (тіло ураження) та напівпрозорою.

Також було встановлено, що в каріозному ураженні емалі (каріозній плямі) збільшується об'єм мікропросторів. Якщо в інтактній емалі вони становлять близько 0,2 % від загального об'єму цієї тканини, то в каріозній плямі об'єм мікропросторів зростає до 0,8 % у поверхневій зоні та майже до 16 % у підповерхневій та центральній. Відзначається зниження мікротвердості емалі, яке найбільш виражене в центральній зоні каріозного ураження.

Початкова демінералізація, а саме зниження вмісту кальцію в поверхневому шарі на стадії білої каріозної плями, відбувається о так званих лініях Ретціуса.

Під час вивчення шліфів зубів із пігментованими плямами в них виявлені практично ті ж зміни, що і в білих. Електронно-мікроскопічними дослідженнями також виявлений підповерхневий шар демінералізації з розширенням міжкристалічних проміжків. Відмінністю може бути більша площа ураження та розмір мікропросторів і утворення мікродефектів. Власне утворення коричневого пігменту в плямі пов'язують із накопиченням у ній амінокислоти тирозину з подальшим її перетворенням на пігмент меланін. Під білою каріозною плямою не виявляється ще змін емалево-дентинного з'єднання, під коричневими ж спостерігається його ураження.

У дентині відзначаються реактивні зміни: звуження дентинних трубочок (каналців), поява шару прозорого (склеротичного) дентину; у пульпі може бути зморщування одонтобластів відповідно до ділянки локалізації каріозної плями. Електронно-мікроскопічні дослідження дентину у хворих із початковим карієсом дозволили виділити 2 фази розвитку в ньому патологічного процесу. У першій фазі відбуваються грубі зміни відростків одонтобластів, руйнування колагенових волокон основної речовини дентину. У пульпі відзначаються дезорганізація шару одонтобластів, патологічні зміни нервових волокон і судин. У другій фазі на фоні подальшого прогресування цих змін порушується форма та величина кристалів апатитів дентину, у його трубочках починається відкладення мінеральних солей.

Диференціальна діагностика початкового карієсу. Початковий карієс унаслідок особливостей ураження (відсутність дефекту твердих тканин зубів) необхідно диференціювати із захворюваннями, для яких також характерне утворення плям на емалі, — це плямиста форма гіпоплазії та флюорозу.

<i>Ознаки</i>	<i>Початковий карієс</i>	<i>Гіпоплазія емалі (плямиста форма)</i>	<i>Флюороз (плямиста форма)</i>
Час виникнення	Після прорізування зуба	До прорізування зуба	До прорізування зуба
Уражені зуби	Однаковою мірою постійні та тимчасові	Переважно постійні	Переважно постійні
Характеристика вогнища ураження	Крейдоподібного кольору пляма з матовим відтінком, позбавлена природного блиску емалі без її дефекту	Пляма світлого кольору з незміненою блискучою та гладенькою поверхнею емалі	Множинні матові плями або коричневого кольору з гладенькою, без дефекту, поверхнею емалі
Локалізація	Фісури та інші природні заглиблення, контактні поверхні, шийки зубів	Нетипові для карієсу (присінкові, язикові поверхні)	Нетипові для карієсу (присінкові, язикові поверхні)
Кількість плям	Поодинокі, рідко — більше	Поодинокі, у разі системного ураження можуть бути множинними	Частіше множинні
Динаміка змін плям	Зникає рідко, частіше на місці плями виникає поверхневий карієс	Не зникає	З віком може зникнути, частіше залишається на все життя
Вміст фтору в питній воді	Ураженість збільшується в разі зменшення вмісту фтору в питній воді	Не має значення	Виникає у місцевостях із підвищеним вмістом фтору в питній воді
Забарвлення 2 % розчином метиленового синього	Вогнище ураження забарвлюється, інтенсивність забарвлення прямо пропорційна ступеню демінералізації емалі	Ділянки ураження емалі не забарвлюються	Ділянки ураження емалі не забарвлюються
Люмінесцентна стоматоскопія	Гасіння світіння в місцях локалізації каріозних плям	Гасіння люмінесценції немає	Гасіння люмінесценції немає

Гіпоплазія характеризується недостатнім формуванням і мінералізацією емалі зубів. Вона виникає внаслідок ослаблення процесів гістогенезу під впливом різних серйозних порушень (загальні, інфекційні захворювання; порушення обміну тощо) в організмі під час формування зуба. Дефекти на зубі утворюються ще до його прорізування, у повністю правильно сформованому зубі вони виникнути не можуть. Каріозні ж плями з'являються вже після прорізування зубів. При гіпоплазії уражуються зуби, що закладаються та формуються одночасно (наприклад, різці та перші моляри). Карієс може уражати різні зуби незалежно від термінів їх формування та мінералізації.

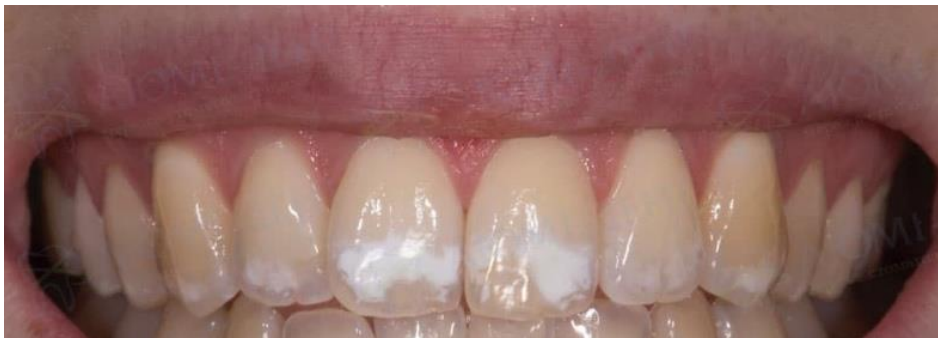Суттєвою диференціальною ознакою є локалізація ділянок ураження. У хворих на гіпоплазію плями найчастіше розміщуються на опуклій вестибулярній поверхні фронтальних зубів і горбках молярів і премолярів. Карієс, навпаки, дуже рідко локалізується на опуклих, гладеньких поверхнях зубів, частіше — на контактних поверхнях, ямках і фісурах

молярів. Плями за наявності гіпоплазії мають виражену симетричність — локалізуються на однакових поверхнях зубів справа та зліва, навіть їх форма та забарвлення можуть бути дуже подібними. Карієсу також властива симетричність ураження, але плями можуть виникати не одночасно (тобто на одній половині щелепи вони можуть виникнути значно раніше), форма та забарвлення каріозного ураження можуть відрізнятись.

Каріозні плями після виникнення можуть змінювати свою форму, забарвлення і в подальшому прогресувати з утворенням каріозного дефекту. З іншого боку, гострий початковий карієс може під впливом ремінералізуючої терапії або самовільно (у разі поліпшення загального стану організму) стабілізуватись і крейдоподібні плями можуть зникнути. Плями у хворих із гіпоплазією стабільні і не змінюють свої форми та забарвлення. У дитини з ослабленим організмом на місці дефектів гіпоплазії може виникати карієс.

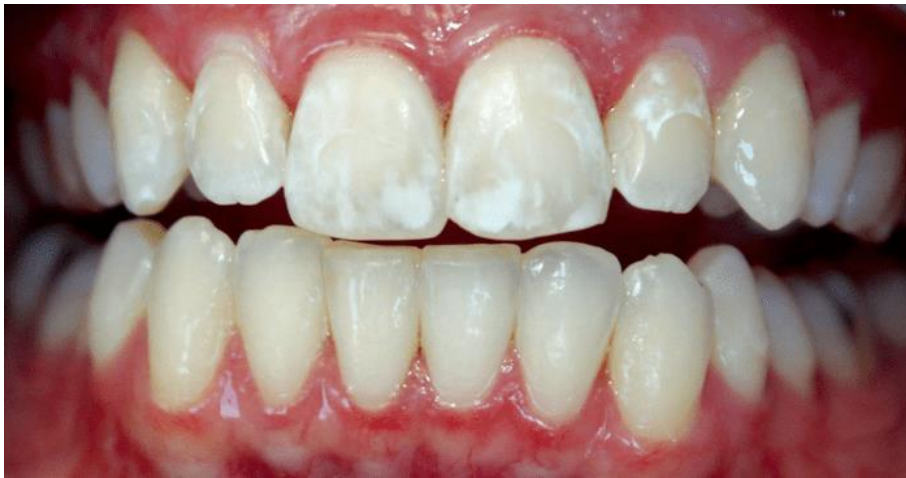Гіпоплазією найчастіше уражуються постійні зуби, виключно рідко - молочні, тоді як карієс молочних зубів є досить звичайним явищем.

Плями у хворих із гіпоплазією світлі, білуваті, мають блискучу поверхню, щільні та безболісні під час зондування. Для гострого початкового карієсу характерні білі, крейдоподібного відтінку плями з матовою, позбавленою природного блиску, емаллю; під час зондування відзначається чутливість, шорсткість, невелика податливість поверхні. Для хронічного початкового карієсу характерні щільні, безболісні під час зондування пігментовані плями, які частіше також не мають властивого інтактній емалі блиску.



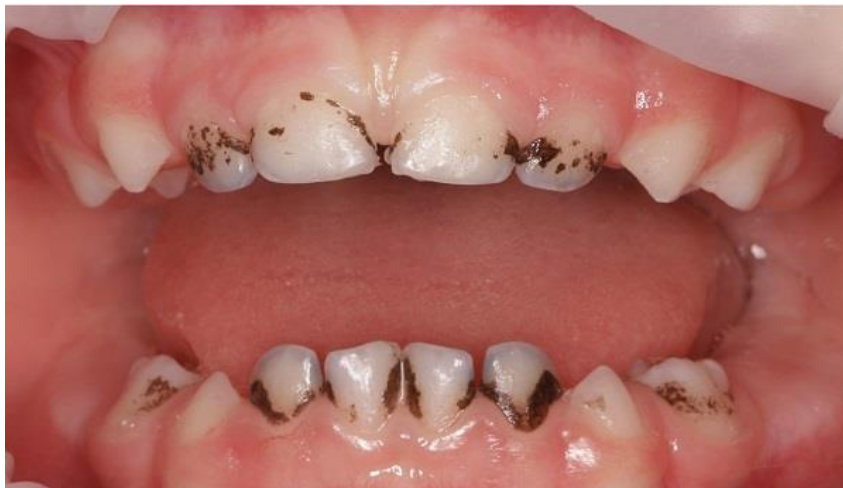Для діагностики та диференціальної діагностики початкового карієсу застосовують метод вітального забарвлення зубів, найчастіше метиленовим синім. Зуби обкладають ватними валиками, очищають від нальоту і висушують. На поверхню зуба з плямою наносять 2 % водний розчин метиленового синього і через кілька хвилин змивають водою. Унаслідок демінералізації емалі та підвищення її проникності каріозна пляма вбирає в себе барвник і забарвлюється в синій колір. Плями при гіпоплазії мають щільну поверхню, тому не забарвлюються.

Диференціальна діагностика **карієсу з флюорозом** проводиться практично за тими ж принципами, що і з гіпоплазією. Найчастіше її проводять з ерозивною формою флюорозу — в крейдоподібно змінений емалі утворюються ширші та глибші дефекти — ерозії. Коли емаль втрачає свій блиск і стає матовою, на ній можуть бути невеликі, округлої форми дефекти — крейдоподібно-крапчаста форма флюорозу. У хворих на цю форму флюорозу нерідко уражуються зуби різних груп. Інколи вся поверхня емалі депігментована, має крейдоподібний відтінок, але на відміну від демінералізованої при карієсі вона зберігає свій блиск. На цьому фоні нерідко є окремі ділянки пігментації світло-коричневого або темно-коричневого кольору.



У деяких випадках виникає необхідність диференціації каріозних плям від **пігментацій та нальотів**, які локалізуються на поверхні зубів. Зубні бляшки на поверхні зубів можуть забарвлюватися під впливом пігментів їжі, лікувальних засобів, куріння тощо.

У дітей іноді виявляють щільний зелений наліт (наліт Прістлі), який досить міцно прикріплений до поверхні емалі.



Вважають, що його спричинює гриб *Lichen clentalis*, який має здатність продукувати хлорофіл. Такий наліт частіше відкладається на присінкових поверхнях фронтальних зубів, тобто на поверхнях, які зазнають дії світла; на кутніх зубах він відкладається значно рідше.

Диференціальна діагностика зазначених утворень, як правило, не викликає утруднення. Найчастіше пігментні плями та нальоти локалізуються на гладеньких вестибулярних або язикових (наліт курця) поверхнях фронтальних зубів. Незважаючи на відносно щільне прикріплення до поверхні зуба, їх можна досить легко зняти екскаватором або спеціальними щіточками для професійного чищення зубів. Після зняття пігментованого нальоту оголюється інтактна поверхня емалі без будь-яких ознак каріозної демінералізації.

Консервативне лікування (ремінералізуюча терапію) карієсу зубів можна проводити лише за відсутності в твердих тканинах порожнини, тобто в разі початкового карієсу, коли анатомічна цілість емалі не порушена. Передумовами впровадження консервативного лікування початкового карієсу послужили дані про проникність твердих тканин зубів для іонів різних мінералів, насамперед кальцію і фтору. Унаслідок проникнення цих речовин у демінералізовану ділянку (пляму) можлива її ремінералізація. Невірно було б говорити про регенерацію емалі, оскільки для цього процесу характерне відновлення ідентичної тканини з усіма її фізіологічними особливостями. У разі ремінералізації солі кальцію та фтору відкладаються у вигляді дугоподібних зон або дифузно.

В емалі інтактних зубів одночасно відбуваються процеси демінералізації та ремінералізації, які перебувають у певній динамічній рівновазі. У хворих із початковим карієсом ця рівновага поступово зміщується в бік переважання демінералізації. Проте під впливом певних лікувальних засобів, змін складу слини, умов харчування на цій стадії можливий зворотний розвиток і відновлення рівноваги процесів де- та ремінералізації. На ці процеси значною мірою впливають *фізіологічні властивості твердих тканин зубів*, тому на них ґрунтуються методи ремінералізуючої терапії.

Ремінералізуюча терапія - напрям в стоматології, що сприяє збереженню цілісності емалі і запобігання карієсу. Процедура виконується із застосуванням широкого спектру препаратів, що містять мінеральні речовини, які відновлюють природну твердість зубної емалі. Процес безболісний, що не викликає дискомфорту. Показаний пацієнтам зі схильністю до карієсу при відсутності протипоказань. Процедура може проводитися як в профілактичних, так і в лікувальних цілях.

Профілактична рекомендована:

- при аномаліях зубного ряду;
- під час вагітності та годування малюка грудьми;

- після закінчення ортодонтичного лікування з використанням спецконструкцій;
- після відбілювання та зняття з зубів каменів.

Лікувальна ремінералізація показана пацієнтам з наявністю білих плям на зубах (початковий карієс), недостатнім рівнем кальцію і фтору в організмі, механічних пошкодженнях. Інші показання до процедури - флюороз, підвищена чутливість зубів, вроджена гіпоплазія.

Протипоказання

Основна причина неприпустимість ремінералізації - індивідуальна непереносимість компонентів препаратів, які беруть участь у процедурі. При схильності до прояву алергічних реакцій на медикаментозні і фторвмісні препарати, пацієнт повинен попередити стоматолога.

У ремінералізації відмовляють пацієнтам з:

- проблемами нирок;
- гормональними порушеннями;
- остеопорозом;
- дисфункцією щитовидної залози.

У всіх інших випадках процедура абсолютно безпечна.

Для відновлення пошкоджених тканин застосовуються спеціальні препарати:

- лак з вмістом фтору;
- ремінералізуючий гель для збереження міцності емалі;
- розчин для електрофорезу і аплікацій;
- порошкоподібний ремодент;
- диски з фтором.

Технологій виконання процедури стільки ж, скільки препаратів, що зміцнюють зубну емаль. Найпростіший спосіб - аплікації з використанням зміцнюючого розчину.

Алгоритм виконання:

- зуби очищаються від нальоту і каменю;
- просушування;
- нанесення препарату;
- покриття фторлаком.

Використання магній-кальцієвого комплексу вимагає додаткового етапу - покриття емалі гідроокисью кальцію міді. Він виконується після просушування.

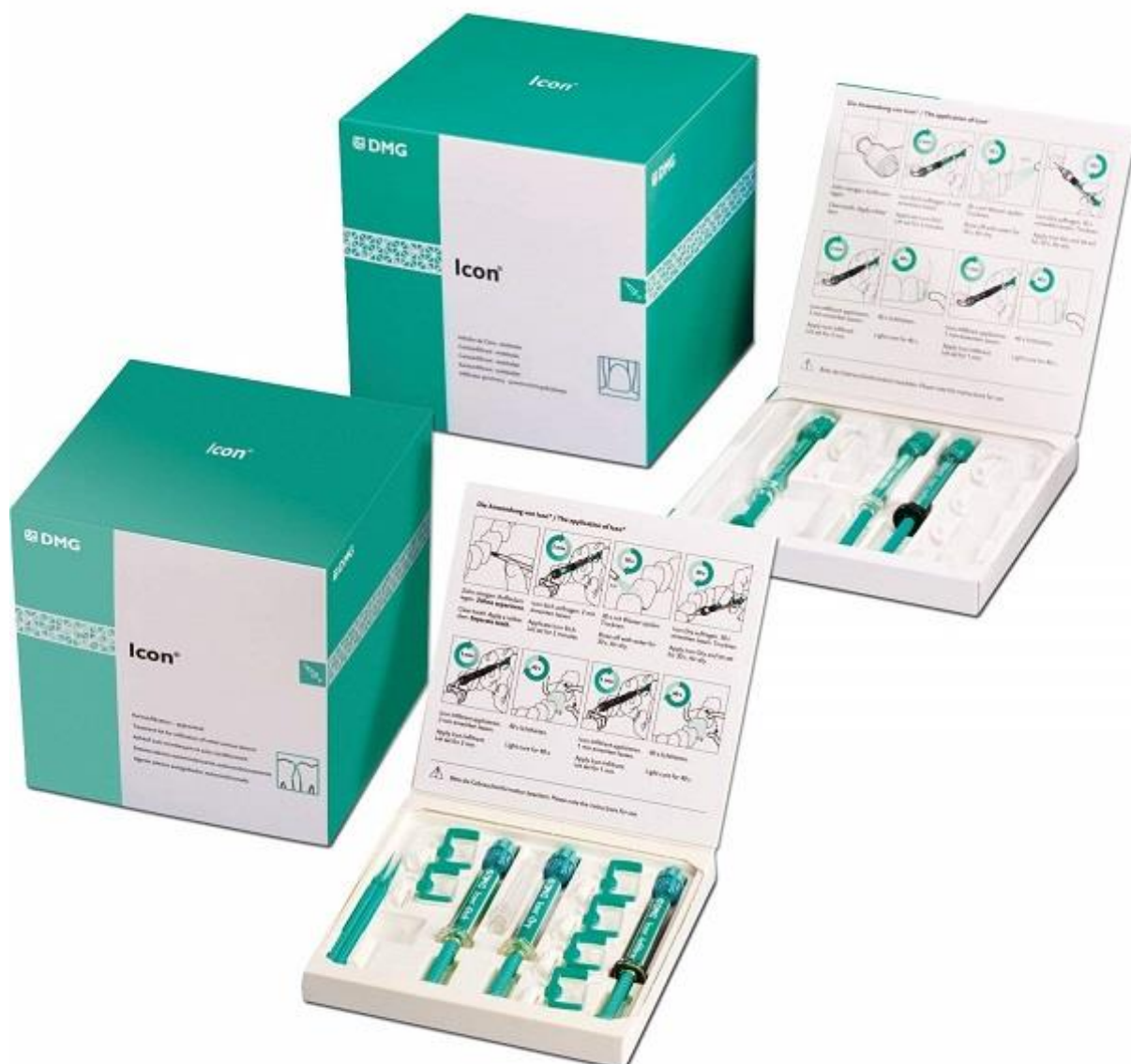Від закінчення процедури до моменту прийому їжі повинно пройти не менше 2-х годин. Максимальний ефект гарантований пацієнтам, які після процедури приступають до домашньої методики ремінералізації - користуються рекомендованими фахівцями зубними пастами, ополіскувачами або флосами.

Лікування карієсу системою Icon

Лікування карієсу Icon (Айкон) відноситься до неінвазивних методик, які дозволяють вилікувати ранній карієс та зберегти тканини зуба без їх обробки дентальним бором.

Система являє собою набір із спеціальних гелів та рідкої полімерної речовини. Німецька інноваційна розробка, що дозволяє лікувати карієс без бормащини, досить швидко стала популярною та затребуваною. Застосування icon в дитячій стоматології і зовсім можна порівняти зі справжньою чарівною паличкою, по руху якої, карієс зникає без болю і сліз.

Корисні елементи препарату буквально насичують та заповнюють тканини зуба, не даючи можливості розвиватися каріозному процесу.



Метод мікроінвазивного лікування карієсу має певні показання та умови для використання:

- початкова стадія карієсу (пляма)
- початковий карієс у дітей від 3-х років і старше
- крейдоподібні, білі плями на зубній емалі, що є каріозним процесом

При цьому, метод Айкон не підходить для лікування глибокого карієсу, який вразив дентин, а також лікування некаріозних захворювань емалі, таких як:

- гіпоплазія
- гіперплазія
- ерозія
- флюороз

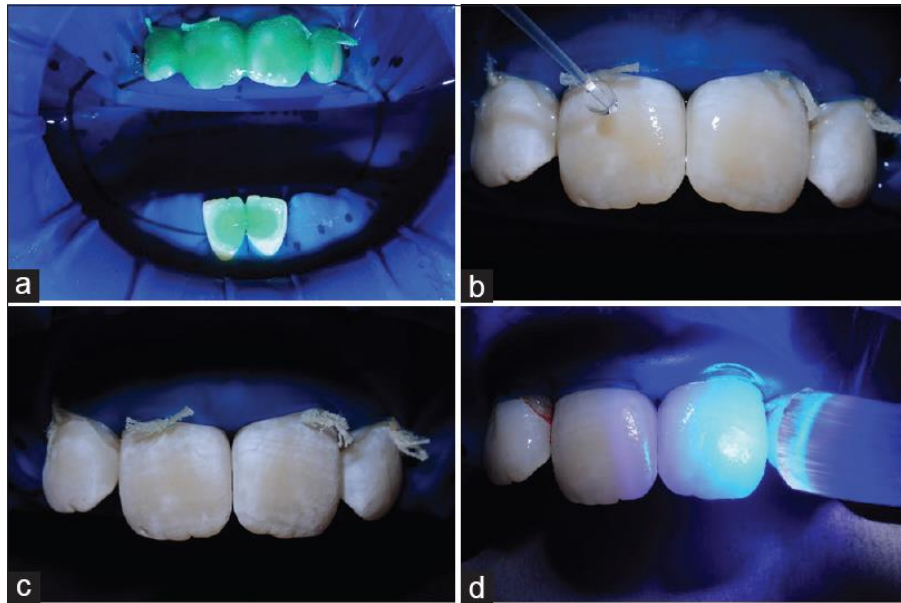
Технологія Icon в стоматології стала популярна саме завдяки своїм перевагам, а саме — можливості уникнути свердління бормашиною. З цієї головної особливості, ми можемо виділити ще кілька додаткових переваг:

1. Лікування проходить комфортно та абсолютно безболісно;
2. Можливість без стресу і страху провести лікування початкового карієсу пацієнтам з дентофобією, а також маленьким дітям;
3. Дозволяє зберегти всі тканини зуба та його цілісність;
4. Тривалість прийому та перебування пацієнта в кріслі мінімальне;
5. Лікування проводиться без застосування анестетика, що особливо важливо для людей з виявленими алергічними реакціями, вагітним, а також тим, хто просто боїться уколів.

Не дивлячись на всі переваги, варто відзначити, що процедура має і мінуси. Основний — обмежені показання до застосування. Система буде абсолютно марна в боротьбі із середнім і глибоким карієсом. Другий мінус — застосування методики не захищає від повторного ураження зуба.

Використання Айкон в чомусь нагадує постановку фотополімерної пломби, тільки без свердління. Процес включає в себе кілька етапів:

1. Підготовка робочої поверхні зуба — ізоляція зуба латексною хусткою (коффердамом), очищення поверхні;
2. Щоб діюча речовина максимально проникла в пори зуба, уражена поверхня протравлюється спеціальним гелем. Протруєння змивають і гарненько просушують зуб;
3. Далі на поверхню наносять гель-інфільтрат, який виконує основну роботу — заповнює собою всі відгалуження, пори і дрібні порожнини, блокуючи подальший патологічний процес;
4. Завершальним етапом йде фіксація матеріалу полімеризаційною лампою.



Залежно від ступеня ураження зуба, етап 3 та 4 повторюють.

IV. Контрольні питання до теми заняття:

1. Що таке карієс зуба?
2. Етіологія початкового карієсу.
3. Патогенез початкового карієсу.
4. Який перебіг та клініка гострого початкового карієсу?
5. Який перебіг та клініка хронічного початкового карієсу?
6. Яка діагностика карієсу в стадії плями?
7. З якими захворюваннями проведемо диференційну діагностику?
8. Які методи лікування початкового карієсу?

V. Контрольні тестові завдання та/або ситуаційні задачі:

1. Хворі скаржаться при початковому карієсі на:

- А. Біль під час вживання їжі;
- Б. Нічний біль;
- В. На косметичний дефект;
- Г. Реакцію зуба на солодке;
- Д. Біль що іррадіює в скроню.

Правильна відповідь: В.

2. Диференційну діагностику карієсу в стадії плями проводять з:

- А. Гіпоплазією;
- Б. Пульпітом;
- В. Середнім карієсом;
- Г. Глибоким карієсом;
- Д. Періодонтитом.

Правильна відповідь: А.

3. Диференційну діагностику проводять за допомогою:

- А. Теста на анестезію;
- Б. Карієс – маркерів;
- В. Теста на препарування
- Г. Рентген діагностика
- Д. ЕОД

Правильна відповідь: Б.

4. Патогенез – це:

- А. Механізми виникнення і розвитку хвороби і окремих її проявів на різних рівнях організму — від молекулярних порушень до змін в органах і системах;
- Б. Теоретичний розділ медицини, який вивчає причини виникнення хвороб;
- В. Комплекс заходів та досліджень, спрямованих на встановлення діагнозу, тобто точної причини захворювання;
- Г. Метод, що дозволяє виключити можливі захворювання у пацієнта, що не підходять з яких-небудь чинників і симптомів, і встановити єдино вірний діагноз.
- Д. Всі відповіді вірні

Правильна відповідь: А.

5. Що таке ремінералізуюча терапія та на яких етапах її використовують?

Правильна відповідь: Ремінералізуюча терапія - напрям в стоматології, що сприяє збереженню цілісності емалі і запобігання карієсу. Процедура виконується із застосуванням широкого спектру препаратів, що містять мінеральні речовини, які відновлюють природну твердість зубної емалі. Процес безболісний, що не викликає дискомфорту. Показаний пацієнтам зі схильністю до карієсу при відсутності протипоказань. Процедура може проводитися як в профілактичних, так і в лікувальних цілях.

6. Яка диференційна діагностика карієсу в стадії плями з флюорозом?

Правильна відповідь: Найчастіше її проводять з ерозивною формою флюорозу — в крейдоподібно зміненій емалі утворюються ширші та глибші дефекти — ерозії. Коли емаль втрачає свій блиск і стає матовою, на ній можуть бути невеликі, округлої форми дефекти — крейдоподібно-крапчаста форма флюорозу. У хворих на цю форму флюорозу нерідко уражуються зуби різних груп. Інколи вся поверхня емалі депігментована, має крейдоподібний відтінок, але на відміну від демінералізованої при карієсі вона зберігає свій блиск. На цьому фоні нерідко є окремі ділянки пігментації світло-коричневого або темно-коричневого кольору.

7. Яка диференційна діагностика початкового карієсу з гіпоплазією?

Правильна відповідь: Суттєвою диференціальною ознакою є локалізація ділянок ураження. У хворих на гіпоплазію плями найчастіше розміщуються на опуклій вестибулярній поверхні фронтальних зубів і горбках молярів і премолярів. Карієс, навпаки, дуже рідко локалізується на опуклих,

гладеньких поверхнях зубів, частіше — на контактних поверхнях, ямках і фісурах молярів. Плями за наявності гіпоплазії мають виражену симетричність — локалізуються на однакових поверхнях зубів справа та зліва, навіть їх форма та забарвлення можуть бути дуже подібними. Карієсу також властива симетричність ураження, але плями можуть виникати не одночасно (тобто на одній половині щелепи вони можуть виникнути значно раніше), форма та забарвлення каріозного ураження можуть відрізнятися.

8. Як відбувається лікування карієсу системою Icon?

Правильна відповідь: Спочатку підготовка робочої поверхні зуба — ізоляція зуба латексною хусткою (коффердамом), очищення поверхні; Наступний етап щоб діюча речовина максимально проникла в пори зуба, уражена поверхня протравлюється спеціальним гелем. Протруєння змивають і гарненько просушують зуб; Далі на поверхню наносять гель-інфільтрат, який виконує основну роботу — заповнює собою всі відгалуження, пори і дрібні порожнини, блокуючи подальший патологічний процес; Завершальним етапом йде фіксація матеріалу полімеризаційною лампою. Залежно від ступеня ураження зуба, етап 3 та 4 повторюють.

VI. Література

6.1. Основна література

1. Борисенко А.В., Антоненко М.Ю., Линовицька Л.В. / за ред. А.В. Борисенка. Стоматологічні захворювання: терапевтична стоматологія: підручник. К. : ВСВ “Медицина”, 2017. 664 с.
2. Бойцанюк С.І., Андріішин О.П., Манащук Н.В., Чорній Н.В. Клінічні прояви та диференційно-діагностичні критерії некаріозних уражень зубів: навч. посіб. Тернопіль: ТДМУ. Укрмедкнига, 2019. 112 с.
3. Гасюк Н.В., Черняк В.В., Клітинська О.В., Бородач В.О. та ін. Додаткові методи обстеження у стоматології: навч. посіб. Тернопіль, 2017. 120 с.
4. Батіг В.М., Струк В.І. Систематизоване викладення змісту навчальної дисципліни «Терапевтична стоматологія»: навч. посіб. Чернівці, 2016. 227 с.
5. Кононова О. В. Сучасний стан лікування карієсу та його ускладнень у населення України. Гігієна населених місць, (64), 2014. 336-342 с.
6. Іваницький І.О., Іваницька О.С., Петрушанко Т.О. Гіперчутливість зубів: навчальний посібник для студентів стоматологічних факультетів вищих медичних навчальних закладів IV рівня акредитації. Полтава: Дивосвіт, 2019. 108 с.

6.2. Допоміжна література

1. Левків М. О. Застосування кейс-методу у фаховій підготовці студентів-іноземців на кафедрі терапевтичної стоматології. Медична освіта, (3), 2016. 71-74 с.
2. Белікова Н.І., Петрушанко Т.О., Беліков О.Б. Принципи біомеханіки шинування рухомих зубів. К.: ТОВ НВП «Інтерсервіс», 2016. 186 с.
3. Мазур І.П., Хайтович М.Ф., Голопихо Л.І. Клінічна фармакологія та фармакокінетика в стоматології: навч. посіб. К. : ВСВ “Медицина”, 2018. 376 с. + 6 с. кольор. вкл.
4. Марченко І.Я., Назаренко З.Ю., Павленко С.А. / під заг. ред. Ткаченко І.М. Пропедевтика терапевтичної стоматології: підруч. для студ. стом. факул. вищ. навч. закл. МОЗ України /; ВДНЗУ «УМСА» – Полтава: ТОВ «АСМІ», 2016 р. 439 с.
5. M.M. Rozhko, Z.B. Popovych, V.D. Kuroiedova et al.: edited by M.M. Rozhko. Stomatology: textbook: in 2 books. Book I. Kyiv: AUS Medicine Publishing, 2020. 792 p.: color edition.
6. A.V. Borysenko, L.V. Lynovytska, O.F. Nesyn et al.; edited by A.V. Borysenko. Periodontal and Oral Mucosa Diseases: textbook. Vol. 2. Kyiv: AUS Medicine Publishing, 2018. 624 p.; color edition.
7. M.M. Rozhko, I.I. Kyrylenko, O. H. Denysenko et al.; edited by M. M. Rozhko. Stomatology: textbook: in 2 books. Book 2. Kyiv: AUS Medicine Publishing, 2018. 960 p.; color edition.
8. Douglas A Terry, Willi Geller. Esthetic and Restorative Dentistry: Material Selection and Technique 3rd Edition. Publisher: Quintessence Publishing Co Inc.; 3rd edition, 2017. 776 p.
9. Електронне посилання:
<https://porcelain-dent.com.ua/publication/articles-of-doctors/caries-infiltration-with-icon>

МЕТОДИЧНА РОЗРОБКА №4

ТЕМА: Гострий та хронічний поверхневий карієс:
патоморфологія, клініка, діагностика, диференціальна діагностика,
лікування.

I. Актуальність теми: Усі експерти стверджують, що головною причиною такого не бажаного наслідку є недостатнє дотримання загальновідомих правил гігієнічного догляду за порожниною рота. Накопичення залишків їжі в ротовій порожнині створює ідеальні умови для розмноження карієсогенних бактерій, що є основною причиною розвитку поверхневого карієсу.

II. Навчальна мета:

2.1. Студент повинен знати:

- Знати визначення поняття карієс зуба;
- Знати етіологію поверхневого карієсу;
- Знати патогенез поверхневого карієсу;
- Знати клініку поверхневого карієсу;
- Знати діагностику та диференційну діагностику поверхневого карієсу;
- Знати методи лікування поверхневого карієсу.

2.2 Вміти:

- Вміти визначити етіологію поверхневого карієсу;
- Вміти визначити причину розвитку поверхневого карієсу;
- Вміти визначити перебіг карієсу;
- Вміти диференціювати поверхневий карієс з іншими захворюваннями зубів;
- Вміти провести діагностику поверхневого карієсу;
- Вміти підібрати правильне лікування поверхневого карієсу.

III. Зміст теми

Поверхневий карієс. Із часом у центрі каріозної плями поверхневий шар емалі втрачає цілість і утворюється її дефект.

У разі **гострого поверхневого карієсу** хворі скаржаться на незначний біль, а частіше — на відчуття оскоми в зубі, які виникають від хімічних подразників і швидко минають після припинення їх дії. Інколи може бути короточасний біль від дії термічних і механічних чинників, частіше в місці локалізації дефекту, можливо, внаслідок подразнення досить чутливої зони емалево-дентинного з'єднання.

Під час обстеження зуба в ділянці крейдоподібного кольору виявляється неглибока порожнина (дефект), розміщена в межах емалі. Дефект виповнений розм'якшеною жовто-сірого кольору емаллю, дещо болісний у разі зондування. Інколи при зондуванні може бути лише шорстка поверхня, проте в разі подальшого препарування під нею виявляють вогнище розм'якшеної емалі.

Хронічний поверхневий карієс перебігає майже без болю; інколи може бути незначний біль від дії хімічних подразників, який відразу припиняється після їх усунення. На поверхні емалі виявляють невеликої глибини (у межах емалі) порожнини, які виповнені досить щільною емаллю жовто-коричневого або коричневого кольору. Порожнина має широкий, розкритий, без навислих країв вхідний отвір. Зондування каріозного дефекту практично безболісне. Якщо поверхневий карієс локалізується в ділянці фісур, їх краї можуть бути збережені.

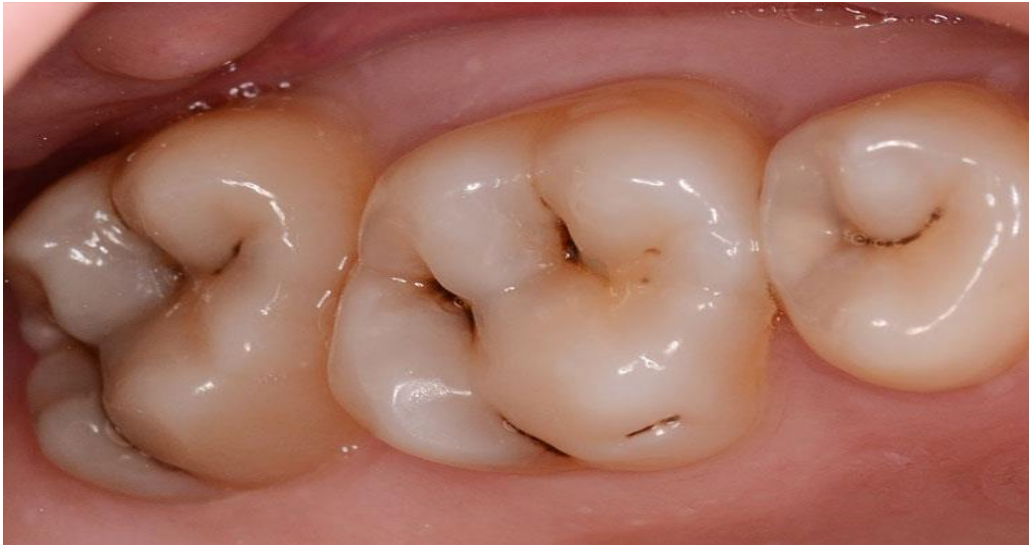Діагноз поверхневого карієсу ґрунтується на підставі: а) скарг хворого на короткочасний біль, частіше від хімічних подразників, який зникає відразу ж після припинення їх дії; б) виявлення неглибокої, у межах емалі, каріозної порожнини або пігментації фісур на жувальній поверхні, в яких під час зондування визначається розм'якшена демінералізована емаль; в) болісності під час препарування бором каріозної порожнини внаслідок близького розташування емалево-дентинного з'єднання.

Патологоанатомічні зміни полягають у повному руйнуванні всіх емалевих призм у вогнищі ураження. Навколо нього виявляють розпад периферійних ділянок емалевих призм, збільшення міжпризмових проміжків із подальшим поширенням патологічного процесу на емалево-дентинне з'єднання. У такому разі в емалі виникає дефект, який має різні розміри і форму конуса. Вершина його досягає дентину, в якому також розпочинається процес демінералізації та початкового руйнування. Усі ці зміни більше виражені в разі гострого перебігу каріозного процесу і менше — під час хронічного, в останньому випадку розширені проміжки між емалевими призмами містять значну кількість пігментів.

У ділянках дентину, які прилягають до каріозного дефекту емалі, також відзначають характерні зміни. Безпосередньо біля емалево-дентинного з'єднання дентинні трубочки розширені й заповнені мікроорганізмами. Далі вглиб вони звужені, склерозовані, основна речовина дентину гіперемінералізована — зона "прозорого", або "склеротичного", дентину. У пульпі відповідно до локалізації каріозної порожнини одонтобласти деформовані, зменшується їх кількість, капіляри субодонтобластного сплетення розширені.

Клініка. Під час споживання кислих, солодких, солоних, гарячих і холодних продуктів виникає короткочасний біль на ураженій ділянці. Проте після припинення впливу подразників біль швидко зникає, тому пацієнти часто сприймають таку реакцію як підвищену чутливість зубів.

Під час самостійного огляду в домашніх умовах можна помітити зони ураження. Каріозне вогнище виглядає плямою жовто-сірого або темно-коричневого кольору, з нерівними краями та шорсткою поверхнею.



Поверхневий карієс часто пошкоджує зубний корінь, оскільки саме там мікробний наліт частіше накопичується. Через наліт дефект емалі не завжди видно відразу і може стати помітним лише після професійного очищення у стоматолога.

Емаль в ділянці зубних коренів тонка, тому механічний вплив, такий як чищення зубів жорсткою щіткою, може викликати дискомфорт і підвищену чутливість в цій області.

Поверхневий карієс також може пошкоджувати контактні поверхні передніх і жувальних зубів, а також природні впадини жувальної зони молярів, що називаються фісурами. Залишки їжі можуть залишатися в глибоких впадинах, і їх важко видалити під час звичайного чищення, що часто призводить до розвитку фісурного поверхневого карієсу.

Діагностика. Для підтримання здоров'я зубів, порожнини рота і профілактики стоматологічних захворювань лікарі рекомендують відвідувати їх не рідше двох разів на рік для проведення профілактичного огляду та професійного чищення.

Стоматолог виявляє каріозне вогнище під час ретельного огляду з використанням стоматологічного дзеркала і зонда. Зондування не викликає болю у пацієнта і проводиться для визначення глибини ураження. Поверхневий карієс обмежується емаллю і не зачіпає дентин.

Поверхневий карієс емалі в міжзубному просторі може бути важко помічений під час звичайного огляду, тому іноді може знадобитися рентгенологічне обстеження для більш точного визначення цього типу карієсу.

Ефективним методом діагностики та диференційної діагностики гострого початкового карієсу є використання кольорових реакцій з різними барвниками: 2% водний розчин метиленового синього, 0,1% водний розчин метиленового червоного, кармін, конгорот, тропеолін тощо.

Диференціальна діагностика поверхневого карієсу

<i>Ознаки</i>	<i>Поверхневий карієс</i>	<i>Середній карієс</i>	<i>Флюороз (ерозивна форма)</i>	<i>Гіпоплазія (ерозивна форма)</i>	<i>Клиноподібний дефект</i>	<i>Кислотний некроз твердих тканин</i>
Скарги	Короткочасний біль від дії хімічних подразників	Короткочасний біль від дії температурних і хімічних подразників	На естетичний дефект	На естетичний дефект	Може перебігати без болю, інколи скарги на короткочасний біль від дії різних подразників	Відчуття оскоми, короткочасний біль від дії термічних і хімічних подразників
Локалізація	Фісури та інші природні борозенки та ямки, контактні поверхні	Така ж сама	Не типова для карієсу (присінкові, язикові поверхні)	Не типова для карієсу (присінкові, язикові поверхні)	Присінкові поверхні на шийках зубів	Присінкові поверхні та різальні краї фронтальних зубів
Основні ознаки вогнища ураження	Шорсткість поверхні та дефект у межах емалі	Дефект у межах плащового дентину	Округлий дефект із гладеньким дном	Ерозії, ямочки або борозенки з гладенькими поверхнями	Дефект має форму клина з гладенькими поверхнями	Площинний дефект виповнений демінералізованою емаллю крейдоподібного або сіро-матового кольору

Поверхневий карієс може нагадувати гіпоплазію з наявністю ерозій, ямочок і борозен на поверхні емалі. Більшість ознак, за якими вони розрізняються, подібні до диференціальних відмінностей початкового карієсу: характерне розміщення, час виникнення (до або після прорізування зубів), динаміка розвитку дефектів, одночасність ураження різних груп зубів. Окрім того, для гіпоплазії характерним є своєрідне поперечно-лінійне розміщення ямок і борозен на коронках зубів. Поверхня дефектів гіпоплазії щільна, блискуча, під час зондування безболісна, розм'якшення твердих тканин і навислі краї емалі відсутні. У разі нанесення барвника (метиленового синього, наприклад) демінералізовані каріозні тверді тканини зубів забарвлюються; навпаки, у дефекти гіпоплазії барвник не проникає. Слід пам'ятати, що в місцях гіпопластичних дефектів твердих тканин часто може розвиватися карієс, але в цих випадках у глибині дефекту можна спостерігати розм'якшення твердих тканин зубів, болісність під час зондування та від дії хімічних подразників.

Диференціальна діагностика карієсу з флюорозом проводиться практично за тими ж принципами, що і з гіпоплазією. Найчастіше її проводять з ерозивною формою флюорозу — в крейдоподібно змінений

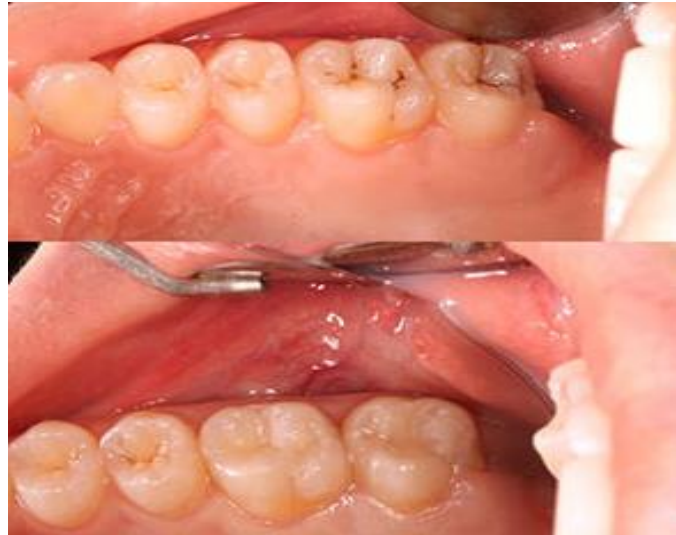емалі утворюються ширші та глибші дефекти — ерозії. Коли емаль втрачає свій блиск і стає матовою, на ній можуть бути невеликі, округлої форми дефекти — крейдоподібно-крапчаста форма флюорозу. У хворих на цю форму флюорозу нерідко уражуються зуби різних груп. Інколи вся поверхня емалі депігментована, має крейдоподібний відтінок, але на відміну від демінералізованої при карієсі вона зберігає свій блиск. На цьому фоні нерідко є окремі ділянки пігментації світло-коричневого або темно-коричневого кольору.

Поверхневий карієс відрізняється від середнього перш за все суб'єктивними відчуттями: для середнього карієсу практично не характерні больові відчуття від хімічних подразників. Порожнина при поверхневому карієсі локалізується лише в межах емалі, при середньому — і в плащовому шарі дентину. При поверхневому карієсі, навіть у разі гострого перебігу, немає виражених навислих країв емалі, при гострому середньому вони є практично завжди.

Лікування. Місцеве лікування:

- проведення професійної гігієни порожнини рота;
- навчання пацієнта раціональній індивідуальній гігієні порожнини рота;
- індивідуальний підбір засобів гігієни порожнини рота та зубної щітки;
- призначення лікувально-профілактичних зубних паст, що містять кальцій, фториди, мінеральні речовини;
- місцеве знеболювання (анестетики);
- препарування каріозної порожнини;
- пломбування каріозної порожнини:
 - при локалізації каріозної порожнини на вестибулярній поверхні фронтальних зубів і премолярів її пломбують композитами, компомерами, склоіономерними, силікатними цементами;
 - при локалізації каріозної порожнини на жувальній поверхні молярів: препарування та пломбування каріозної порожнини діаметром до 2 мм амальгамою, композитом, компомером чи склоіономерним цементом;
 - якщо площа каріозного ураження більша 2 мм – препарування та пломбування усіх фісур жувальної поверхні моляра;
 - покриття інших крейдоподібного кольору ділянок фісур жувальної поверхні молярів герметиком;
 - при наявності значної кількості каріозних плям і дефектів емалі - ремінералізуюча терапія з використанням препаратів фтору, кальцію, ремінералізуючих розчинів, фторвмісних лаків тощо;
 - герметизація (неінвазивна, інвазивна) фісур жувальних зубів (цементами, герметиками хімічної та світлової полімеризації);

- електрофорез препаратів фтору: 1-2% розчин натрію фториду тощо (5-6 сеансів);
- електрофорез препаратів кальцію: 10% розчин кальцію глюконату, кальцію хлориду, 2,5% розчин гліцерофосфату кальцію (5-6 сеансів);
- електрофорез ремінералізуючих препаратів.



Загальне лікування:

- нормалізація дієти з обмеженням вживання легкозасвоюваних вуглеводів (не більше 30 г цукру на добу);
- у разі необхідності (наприклад, вагітним) призначення комплексних препаратів кальцію, фтору, мікроелементів, вітамінів (курс 30 днів, 2 курси на рік).

Рекомендації пацієнтам:

- по раціональній гігієні порожнини рота і методиці чищення зубів;
- по призначенню індивідуальних засобів гігієни (зубні щітки середньої жорсткості, флоси);
- по призначенню лікувально-профілактичних паст, що містять фториди, солі кальцію та мінеральні солі.

IV. Контрольні питання до теми заняття:

1. Визначити етіологію поверхневого карієсу?
2. Визначити причину розвитку поверхневого карієсу?
3. Визначити перебіг карієсу?
4. Диференційна діагностика поверхневого карієсу з іншими захворюваннями зубів.
5. Діагностика поверхневого карієсу.
6. Як правильно лікувати поверхневого карієсу?

V. Контрольні тестові завдання та/або ситуаційні задачі:

1. Хворі скаржаться при поверхневому карієсі на:
 - A. Біль під час вживання їжі;

- Б. Нічний біль;
- В. Біль при накушуванні;
- Г. Реакцію зуба на солодке;
- Д. Біль що іррадіює в скроню.

Правильна відповідь: Г.

2. Диференційну діагностику початкового карієсу проводять з:

- А. Гіпоплазією;
- Б. Флюорозом;
- В. Середнім карієсом;
- Г. Клиноподібним дефектом;
- Д. Всі відповіді вірні.

Правильна відповідь: Д.

3. Диференційну діагностику проводять за допомогою:

- А. Теста на анестезію;
- Б. Карієс – маркерів;
- В. Теста на препарування
- Г. Рентген діагностика
- Д. ЕОД

Правильна відповідь: Б,Г.

4. При локалізації каріозної порожнини на вестибулярній поверхні фронтальних зубів і премолярів її пломбують: композитами, компомерами, склоіономерними, силікатними цементами;

- А. Композитами;
- Б. Компомерами;
- В. Склоіономерними цементами;
- Г. Силікатними цементами;
- Д. Всі відповіді вірні

Правильна відповідь: Д.

5. Яка диференційна діагностика поверхневого карієсу з гіпоплазією?

Правильна відповідь: Поверхневий карієс може нагадувати гіпоплазію з наявністю ерозій, ямочок і борозен на поверхні емалі. Більшість ознак, за якими вони розрізняються, подібні до диференціальних відмінностей початкового карієсу: характерне розміщення, час виникнення (до або після прорізування зубів), динаміка розвитку дефектів, одночасність ураження різних груп зубів. Окрім того, для гіпоплазії характерним є своєрідне поперечно-лінійне розміщення ямок і борозен на коронках зубів. Поверхня дефектів гіпоплазії щільна, блискуча, під час зондування безболісна, розм'якшення твердих тканин і навислі краї емалі відсутні. У разі нанесення барвника (метиленового синього, наприклад) демінералізовані каріозні тверді тканини зубів забарвлюються; навпаки, у дефекти гіпоплазії барвник не проникає.

6. Яка диференційна діагностика поверхневого карієсу з флюорозом?

Правильна відповідь: Найчастіше її проводять з ерозивною формою флюорозу — в крейдоподібно зміненій емалі утворюються ширші та глибші дефекти — ерозії. Коли емаль втрачає свій блиск і стає матовою, на ній можуть бути невеликі, округлої форми дефекти — крейдоподібно-крапчаста форма флюорозу. У хворих на цю форму флюорозу нерідко уражуються зуби різних груп. Інколи вся поверхня емалі депігментована, має крейдоподібний відтінок, але на відміну від демінералізованої при карієсі вона зберігає свій блиск. На цьому фоні нерідко є окремі ділянки пігментації світло-коричневого або темно-коричневого кольору.

7. Яка диференційна діагностика поверхневого карієсу з середнім?

Правильна відповідь: Поверхневий карієс відрізняється від середнього перш за все суб'єктивними відчуттями: для середнього карієсу практично не характерні больові відчуття від хімічних подразників. Порожнина при поверхневому карієсі локалізується лише в межах емалі, при середньому — і в плащовому шарі дентину. При поверхневому карієсі, навіть у разі гострого перебігу, немає виражених навислих країв емалі, при гострому середньому вони є практично завжди.

8. Які рекомендації після лікування поверхневого карієсу лікар надає пацієнту?

Правильна відповідь: Спочатку рекомендації по раціональній гігієні порожнини рота і методиці чищення зубів; Далі по призначенню індивідуальних засобів гігієни (зубні щітки середньої жорсткості, флоси) та призначення лікувально-профілактичних паст, що містять фториди, солі кальцію та мінеральні солі.

VI. Література

6.1. Основна література

1. Борисенко А.В., Антоненко М.Ю., Линовицька Л.В. / за ред. А.В. Борисенка. Стоматологічні захворювання: терапевтична стоматологія: підручник. К. : ВСВ “Медицина”, 2017. 664 с.
2. Бойцанюк С.І., Андрійшин О.П., Манащук Н.В., Чорній Н.В. Клінічні прояви та диференційно-діагностичні критерії некаріозних уражень зубів: навч. посіб. Тернопіль: ТДМУ. Укрмедкнига, 2019. 112 с.
3. Гасюк Н.В., Черняк В.В., Клітинська О.В., Бородач В.О. та ін. Додаткові методи обстеження у стоматології: навч. посіб. Тернопіль, 2017. 120 с.
4. Батіг В.М., Струк В.І. Систематизоване викладення змісту навчальної дисципліни «Терапевтична стоматологія»: навч. посіб. Чернівці, 2016. 227 с.
5. Кононова О. В. Сучасний стан лікування карієсу та його ускладнень у населення України. Гігієна населених місць, (64), 2014. 336-342 с.
6. Іваницький І.О., Іваницька О.С., Петрушанко Т.О. Гіперчутливість зубів: навчальний посібник для студентів стоматологічних факультетів вищих

медичних навчальних закладів IV рівня акредитації. Полтава: Дивосвіт, 2019. 108 с.

6.2. Допоміжна література

1. Левків М. О. Застосування кейс-методу у фаховій підготовці студентів-іноземців на кафедрі терапевтичної стоматології. Медична освіта, (3), 2016. 71-74 с.
2. Белікова Н.І., Петрушанко Т.О., Беліков О.Б. Принципи біомеханіки шинування рухомих зубів. К.: ТОВ НВП «Інтерсервіс», 2016. 186 с.
3. Мазур І.П., Хайтович М.Ф., Голопихо Л.І. Клінічна фармакологія та фармакокінетика в стоматології: навч. посіб. К. : ВСВ “Медицина”, 2018. 376 с. + 6 с. кольор. вкл.
4. Марченко І.Я., Назаренко З.Ю., Павленко С.А. / під заг. ред. Ткаченко І.М. Пропедевтика терапевтичної стоматології: підруч. для студ. стом. факул. вищ. навч. закл. МОЗ України /; ВДНЗУ «УМСА» – Полтава: ТОВ «АСМІ», 2016 р. 439 с.
5. M.M. Rozhko, Z.B. Popovych, V.D. Kuroiedova et al.: edited by M.M. Rozhko. Stomatology: textbook: in 2 books. Book I. Kyiv: AUS Medicine Publishing, 2020. 792 p.: color edition.
6. A.V. Borysenko, L.V. Lynovytska, O.F. Nesyn et al.; edited by A.V. Borysenko. Periodontal and Oral Mucosa Diseases: textbook. Vol. 2. Kyiv: AUS Medicine Publishing, 2018. 624 p.; color edition.
7. M.M. Rozhko, I.I. Kyrylenko, O. H. Denysenko et al.; edited by M. M. Rozhko. Stomatology: textbook: in 2 books. Book 2. Kyiv: AUS Medicine Publishing, 2018. 960 p.; color edition.
8. Douglas A Terry, Willi Geller. Esthetic and Restorative Dentistry: Material Selection and Technique 3rd Edition. Publisher: Quintessence Publishing Co Inc.; 3rd edition, 2017. 776 p.

МЕТОДИЧНА РОЗРОБКА №5

ТЕМА: Гострий і хронічний середній карієс: патоморфологія, клініка, діагностика, диференціальна діагностика, лікування.

I. Актуальність теми: Карієс зубів є найбільш розповсюдженим захворюванням серед населення усіх вікових груп. Ускладнення, викликані карієсом, приводять до значного порушення жувальної ефективності, що виявляється згодом різною патологією шлунково-кишкового тракту і порушенні багатьох видів обміну. Косметичні дефекти при каріозних поразках часто є причиною багатьох моральних страждань і психоемоційних травм пацієнтів. Логічно, що знання проявів карієсу на різних його стадіях необхідно майбутнім лікарям стоматологам для успішної діагностики, ефективного лікування і надійної профілактики найбільш масового стоматологічного захворювання.

II. Навчальна мета:

2.1. Студент повинен знати:

- Знати визначення поняття карієс зуба;
- Знати етіологію середнього карієсу;
- Знати патоморфологію середнього карієсу;
- Знати скарги пацієнта при середньому карієсу;
- Знати діагностику та диференційну діагностику середнього карієсу;
- Знати методи лікування середнього карієсу.

2.2 Вміти:

- Вміти визначити етіологію середнього карієсу;
- Вміти визначити перебіг середнього карієсу;
- Вміти диференціювати середній карієс з іншими захворюваннями зубів;
- Вміти провести діагностику середнього карієсу;
- Вміти підібрати правильне лікування середнього карієсу.

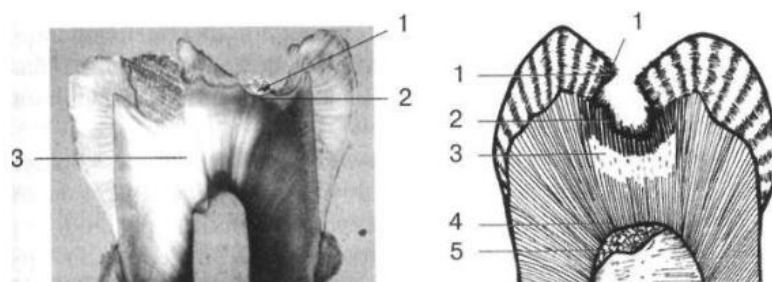
III. Зміст теми

Середній карієс. Унаслідок руйнування патологічним процесом емалево-дентинного з'єднання карієс починає швидко поширюватись і на дентин. Під середнім карієсом розуміють такий стан, коли каріозна порожнина розміщується в межах плащового дентину. Досить часто хворі на **гострий середній карієс** можуть майже не відчувати болю. Частіше він може бути слабким і виникає тільки під дією подразників (хімічних, термічних, механічних). На поверхні зуба виявляють крейдоподібну

каріозну пляму з дефектом у центрі. Її розміри під час огляду важко встановити внаслідок вузького вхідного отвору. Повний огляд каріозної порожнини можливий лише після видалення інструментами (екскаватором, борами) навислих крейдоподібного кольору країв емалі. Звичайно порожнина має найбільшу ширину біля емалево-дентинного з'єднання і поступово звужується в напрямку до пульпи, її глибина — 1,5 — 2 мм. Вона заповнена харчовими залишками та розм'якшеним дентином сіро-білого або жовтуватого кольору, рідше він дещо пігментований. Ступінь розм'якшення дентину залежить від активності перебігу каріозного процесу. Тканина може мати хрящоподібну консистенцію і зніматися інструментом (екскаватором) шарами. Зондування каріозної порожнини малоболісне за винятком стінок у ділянці емалево-дентинного з'єднання.

Хронічний середній карієс має практично безсимптомний перебіг. В окремих випадках може бути слабкий біль, що виникає внаслідок дії хімічних, рідше — термічних і механічних подразників і відразу припиняється після їх усунення. Під час обстеження в межах плащового дентину (глибина порожнини — 1,5 — 2 мм — залежно від поверхні зуба, на якій вона розташована) виявляють каріозну порожнину з досить широким вхідним отвором. Вона виповнена щільним пігментованим дентином, дно і стінки порожнини безболісні під час зондування. При визначенні порога больової електростимуляції пульпи (методом електроодонтодіагностики) вона реагує больовим відчуттям на силу струму 6—12 мкА.

Розвиток каріозного процесу у твердих тканинах супроводжується певними патологогістологічними змінами пульпи. В емалі вони мають практично такий же характер, як і при початковому карієсі, додатково з'являється дефект, стінки якого складаються з надламаних і відповідно змінених емалевих призм. Більш різноманітні зміни відзначаються в дентині, відповідно до яких у ньому розрізняють декілька зон.



Хронічний середній карієс

Б

Мал. 38. Хронічний середній карієс:

А — шліф зуба (зб. х 15); Б — схема патологогістологічних змін: 1 — зона розпаду; 2 — зона демінералізації; 3 — зона прозорого дентину; 4 — зона видимо незміненого дентину; 5 — зона вторинного дентину

1. *Зона розпаду.* Характеризується повною втратою будь-яких структурних ознак дентину, майже повною його демінералізацією і розм'якшенням. Ближче до периферії ділянки дентину зовсім безструктурні, коричневого або жовтувато-бурого кольору і являють собою аморфний дентин з окремими вкрапленнями дентину, що зберігає ще свою структуру. У ньому відзначається значне скупчення мікроорганізмів, а в разі хронічного перебігу карієсу — також і пігментів. Глибина цієї зони руйнування залежить від тривалості та характеру перебігу процесу: вона досить значна в разі гострого карієсу і менша — при хронічному.

2. *Зона демінералізації.* Розміщена глибше від попередньої зони, у ній дентин ще зберігає свою структуру, але вона значно змінена. Дентинні трубочки нерівномірно розширені в порівнянні з нормальними, їхні межі втрачають свою чіткість. Трубочки різко контрастні порівняно з нормальними. Спочатку змінюється не діаметр трубочок, а товщина розміщених у них відростків одонтобластів. У подальшому трубочки нерівномірно розширюються, набуваючи чоткоподібної форми. Далі вони іноді зливаються, утворюючи каверни, в яких міститься велика кількість мікроорганізмів, переважно стрептококів. Ці самі бактерії виявляються і в трубочках, де вони інфікують продукти розпаду відростків одонтобластів і проникають у навколотубулярний дентин. В основній речовині дентину значно зменшується кількість мінеральних речовин.

У зоні демінералізації спочатку рідко, а в напрямку пульпи все частіше зустрічаються ділянки дентину зі збереженою структурою. На шліфах вони виділяються світлим відтінком і більш згладженим малюнком структури. У цих ділянках дентинні трубочки більш вузькі, деякі — облітеровані, вони не містять бактерій. У напрямку до пульпи ці ділянки зливаються в суцільний шар так званого прозорого дентину.

3. *Зона прозорого (склеротичного) дентину.* У цій зоні дентин повністю зберігає свою трубчасту структуру, але його основна речовина дуже мінералізована, тому дентинні трубочки звужені. Мінеральні солі відкладаються також і в дентинних трубочках, унаслідок чого дентин набуває гомогенної структури. На шліфах зубів ці ділянки більш прозорі, ніж прилеглі тверді тканини. Підвищена мінералізація дентинних трубочок зменшує різницю між показниками заломлення світла окремих структурних елементів дентину — облітерованих дентинних трубочок та основної речовини, завдяки чому дентин стає оптично однорідним. У разі хронічного карієсу прозорий дентин зустрічається в значній кількості, при гострому — він майже відсутній. На підставі клінічних спостережень та експериментальних досліджень прозорий дентин розцінюють як захисну структуру, що відображує резистентність організму до хвороботворного процесу — карієсу.

Прозорий дентин, який утворюється під час хронічного карієсу, має підвищену мікротвердість (Р.Г. Синіцин, 1970). Порівняно з нормальним,

прозорий дентин характеризується в одних випадках збільшенням, а в інших — зменшенням загального ступеня мінералізації. Таким чином, його гомогенність не залежить від абсолютного вмісту мінеральних речовин, а пов'язана тільки зі зменшенням відмінності між показниками заломлення світла в різних структурах дентину.

4. *Зона видимо незміненого дентину* (може бути інколи майже відсутньою). У ній дентин має практично незмінені, правильно орієнтовані трубочки, які містять відростки одонтобластів. Основна речовина дентину також практично не змінена і містить звичайну кількість мінеральних речовин. І.Г. Лукомський (1948) відзначав у закінченнях відростків одонтобластів (волокнах Томса), які прилягають до зони прозорого дентину, явища жирової інфільтрації.

У тих випадках, коли сила подразника (мікрофлора та ін.), що діє на тверді тканини зуба та пульпу, перевищує їх захисні можливості, захисний шар прозорого дентину не утворюється. Унаслідок дії такого подразника одонтобласти даної ділянки гинуть, їх відростки в дентинних трубочках розпадаються і трубочки заповнюються повітрям і бактеріями. На шліфах такі трубочки забарвлені в чорний колір і отримали назву "мертві шляхи". Клінічно під час зондування чутливість таких ділянок знижена або практично відсутня.

5. *Зона вторинного (замісного) дентину*. У відповідь на розвиток каріозного процесу в твердих тканинах зубів клітинні елементи пульпи реагують посиленням дентиногенезу — утворенням вторинного дентину. Він відкладається в тих місцях порожнини, які розміщені відповідно до ділянок руйнування зуба, і є захисним бар'єром для пульпи. Новоутворений дентин має досить строкату структуру: поряд із ділянками, що містять дентинні трубочки (регулярний дентин), у ньому є ділянки, повністю їх позбавлені — іррегулярний дентин. Він містить більше мінеральних солей, ніж первинний інтактний дентин, і тому стійкіший до карієсу. Утворення вторинного дентину є проявом захисно-приспосувальних функцій пульпи.

Усі ці зони бувають найкраще виражені в разі хронічного перебігу середнього карієсу. У хворих із гострим карієсом переважають явища деструкції та демінералізації, якими дентин охоплений практично на всю глибину пульпи. Також майже не відзначається утворення мінералізованого прозорого дентину та вторинного дентину, тому відповідні зони на препаратах відсутні. Це пояснюється тими обставинами, що під час гострого перебігу карієсу ці захисні зони не встигають утворитися.

У пульпі відзначаються суттєві зміни різних її компонентів: міжклітинна речовина стає прозорою, збільшується відстань між окремими колагеновими волокнами. Одонтобласти втрачають властиву їм внутрішню структуру, їх цитоплазма стає гомогенною та електронно - щільною, що свідчить про ушкодження цих клітин. Розширюються кровоносні судини, відзначаються розриви стінок капілярів, через які в тканину пульпи

виходять еритроцити. Поза судинами досить велика кількість лейкоцитів. Відбуваються дезорганізація одонтобластного шару, руйнування нервових волокон і подальший розвиток запальних змін пульпи. Описані зміни залежать від характеру перебігу каріозного процесу: вони більше виражені в разі його гострого перебігу.

Диференційна діагностика середнього карієсу

Ознаки	Середній карієс	Глибокий карієс	Хронічний періодонтит	Клиноподібний дефект	Кислотний некроз твердих тканин
Скарги	Короткочасний біль від дії температурних і хімічних подразників. Може мати безсимптомний перебіг	Короткочасний біль від дії механічних, температурних і хімічних подразників	Біль під час накушування, відчуття розпирання та незручності в зубі	Інколи біль від дії температурних та хімічних подразників. Може мати безсимптомний перебіг	Короткочасний біль від дії температурних і хімічних подразників
Локалізація	Жувальні, контактні та присінкові поверхні, пришийкові ділянки	Така ж сама	Така ж сама	Присінкові поверхні на шийках зубів	Присінкові поверхні та різальні краї фронтальних зубів
Характерні ознаки ураження	Каріозна порожнина в межах плащового дентину	Каріозна порожнина в межах навколопульпового дентину	Зміни кольору коронки зуба, реакція на перкусію	Дефект має форму клина з гладенькими поверхнями	Площинний дефект, виповнений демінералізованою емаллю
Реакція твердих тканин на зондування та температурні подразники	Може бути болісною і безболісною	Болісна	Безболісна	Може бути болісною і безболісною	Частіше болісна
Електрозбудливість пульпи	У межах норми (6-12 мкА)	Частіше в межах норми, може бути незначно зниженою	Більше за 100 мкА	У межах норми	У межах норми

Диференціальна діагностика середнього та глибокого карієсу ґрунтується на скаргах хворого, глибині та розмірах каріозної порожнини, чутливості різних її ділянок під час зондування. Особливо уважно необхідно оцінювати каріозні порожнини, розміщені на контактних поверхнях нижніх фронтальних зубів, де внаслідок невеликої товщини твердих тканин глибокий карієс має дуже невеликі лінійні розміри в глибину. При гострому глибокому карієсі після обережної некретомії розм'якшеного дентину на дні порожнини починає просвічуватися рожевого кольору пульпа.

Клиноподібні дефекти найчастіше розміщуються на вестибулярній поверхні в пришийковій ділянці зубів, які дещо виступають за межі зубного ряду (ікла, премоляри, рідше — різці та моляри). На відміну від карієсу вони мають характерну форму клина, утвореного двома площинами дефекту. Ці поверхні виповнені склерозованим, гладеньким під час зондування дентином, без будь-яких ознак характерної для карієсу демінералізації.

Хімічний (кислотний, лужний) некроз емалі також при зводить до демінералізації, пігментації, дефекту та підвищеної чутливості твердих тканин до дії хімічних подразників. Він відрізняється від карієсу

улюбленою локалізацією на вестибулярних поверхнях фронтальних зубів, площинним характером поширення дефекту. Тобто подібне ураження виникає на поверхнях зубів, що безпосередньо контактують із забрудненим кислотою або ж лугами повітрям, і часто має професійний характер. Тому можуть мати значення анамнестичні дані про характер роботи пацієнта.

Хронічний карієс, особливо середній, може перебігати практично без суттєвого болю, що зумовлює необхідність його диференціальної діагностики з хронічним періодонтитом. Вони відрізняються відсутністю болю під час зондування і препарування каріозної порожнини, наявністю розкритої порожнини зуба з некротизованою пульпою, змінами кольору коронок зубів, характерними рентгенологічними проявами в періодонті. Перкусія таких зубів безболісна, у разі електроодонтодіагностики вони реагують на струм силою більше за 100 мкА (при карієсі — 2 — 6 мкА).

Необхідні стоматологічні маніпуляції при діагностиці середнього карієсу включають:

- Опитування — консультаційне анкетування з приводу естетичних та механічних неприємних відчуттів;
- Огляд — візуальна перевірка стану поверхні зуба, а також його реакції на тактильні подразники;
- Зондування місця пошкодження — обстеження зондом для перевірки не глибоких порожнин, що утворилися, при труднощах у візуальному огляді;
- Термопроба — визначення реакції зуба на вплив різних температур;
- ЕОД – визначення електрозбудливості пульпи;
- Рентгенодіагностика — вивчення рентгенівських знімків, щоб оцінити глибину порожнини, а також масштаб негативних змін у структурі.

Лікування. Консервативна ремінералізаційна терапія неефективна в разі виникнення каріозного дефекту твердих тканин зубів (поверхневий, середній та глибокий карієс), оскільки емаль та дентин нездатні регенерувати та відновити втрачені ділянки. Для лікування карієсу твердих тканин зубів доводиться застосовувати заміщення дефекту штучними пломбувальними матеріалами. Перед цим проводять відповідне хірургічне оброблення, тобто препарування каріозної порожнини, за відповідними правилами. Його метою є повне видалення (висікання) патологічно змінених твердих тканин зубів і створення умов для надійної фіксації пломби. Далі відпрепаровану каріозну порожнину заповнюють пломбувальними матеріалами, чим і відновлюються анатомічна форма та функція зуба.

Для досягнення сприятливих результатів лікування карієсу оперативним методом (препарування і подальше пломбування каріозної порожнини) необхідно дотримуватися низки умов:

1) повне видалення уражених карієсом твердих тканин зубів здійснювати із застосуванням тих чи інших методів знеболювання;

2) створювати найкращі умови для міцної та надійної фіксації пломби у відпрепарованій каріозній порожнині;

3) поєднувати антисептичне оброблення з ретельним висушуванням препарованих твердих тканин зубів;

4) здійснювати правильний підбір пломбувального матеріалу та дотримуватися правил приготування (замішування) матеріалу і методики пломбування;

5) проводити завершальне оброблення, шліфування та полірування пломби.

Таким чином, лікування карієсу оперативним методом складається з декількох етапів:

- підготовка порожнини рота;
- знеболювання;
- препарування каріозної порожнини;
- накладання ізолювальної або лікувальної прокладки;
- пломбування;
- оброблення;
- шліфування та полірування пломби.

Перед проведенням власне оперативного лікування карієсу доцільно провести відповідну гігієнічну підготовку порожнини рота. З цією метою рекомендують попереднє чищення зубів пацієнтами самостійно або в стоматологічному кабінеті для особистої гігієни. Далі проводять гігієнічне полоскання порожнини рота розчинами антисептиків, відварів трав, зубних еліксирів тощо. За необхідності лікар проводить професійне чищення зубів із застосуванням спеціальних щіточок, чашечок (які приводяться в дію наконечниками бормащини) та профілактичних очищувальних паст. Ці пасти мають зернистість різного розміру: велику — для грубого оброблення поверхні зубів і видалення з неї зубних відкладень, середню — для видалення шорсткуватості та дрібну — для остаточного полірування поверхні зубів. Як правило, у цих пастах містяться сполуки фтору для протикарієсної дії та зменшення підвищеної чутливості поверхні зубів.

Необхідно мати на увазі, що в разі пломбування композита ми не можна проводити професійне чищення зубів пастами з фтором. Це зумовлено тим, що сполуки фтору на поверхні зуба утворюють плівку фторапатиту. Після подальшого кислотного протравлювання такої поверхні утворюються незначні за розміром узури, до яких практично не може приєднатися композиційний матеріал. Тому більш доцільним є використання профілактичних паст, які не містять сполук фтору. Перевірити якість видалення нальоту можна нанесенням на оброблені поверхні зубів барвників: розчину метиленового синього, розчину Люголя, спеціальних розчинів, наприклад "Plaque-Test Liquid" ("Vivadent").

Обов'язковим є видалення нальоту, зубного каменю, а за необхідності — попереднє лікування захворювань пародонта: гінгівіту, генералізованого пародонтиту тощо. Останнє необхідне для уникнення небажаної кровоточивості або навіть і кровотечі в разі необачного травмування ясен.

Окрім відновлення анатомо-функціональної цілості коронки зуба, під час пломбування каріозних порожнин і відновлення зруйнованих зубів велике значення має відповідність пломбувальних матеріалів кольору зуба та індивідуальним особливостям будови інших зубів (колір і форма). Для високого косметичного ефекту створеної стоматологом пломби чи реставрації повністю зруйнованої коронки зуба велике значення має колір необхідного для цього пломбувального матеріалу. Вибір кольору залежить від розмірів каріозної порожнини, її локалізації, ступеня руйнування твердих тканин каріозним процесом, місця розміщення ураженого зуба в зубному ряду, інших індивідуальних особливостей пацієнта.

Для визначення відтінків пломбувального матеріалу необхідно брати до уваги умовний поділ коронки зуба на тіло, різальний край (жувальна або оклюзійна поверхня) та ділянку шийки. Загальний фон кольору коронки зуба відповідає кольору її тіла, яке займає найбільшу частину вестибулярної (присінкової) поверхні. Різальний край має світліший відтінок, а шийка більш темний та жовтуватий. Для визначення кольору використовують спеціальні шкали відтінків, які є в комплекті пломбувального матеріалу. Оскільки більшість матеріалів зараз випускають у відтінках відповідно до прийнятих певних стандартів, то доцільним є використання саме такої стандартної шкали. Найчастіше з цією метою використовують стандартну шкалу відтінків пломбувальних та інших стоматологічних матеріалів "VITA". Якщо виробник матеріалу використовує іншу шкалу відтінків, то, як правило, у комплекті матеріалу приводиться відповідність цих відтінків стандартній шкалі "VITA".

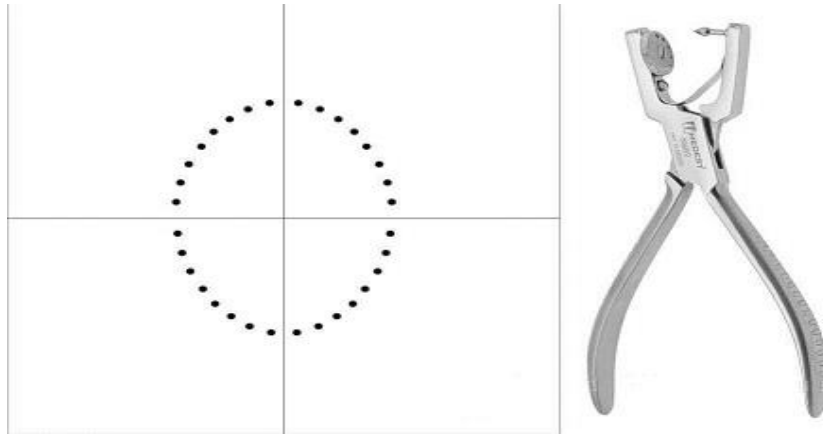
Вибір кольору проводять в умовах природного освітлення або ідентичного спектра і достатньої інтенсивності штучного. Зуби повинні бути вологими (можна їх змочити водою), тому що сухі набувають значно світлішого відтінку. Під час вибору кольору необхідно враховувати глибину каріозної порожнини, оскільки в разі збільшення товщини матеріалу він набуває темнішого відтінку. Для цього використовують визначники кольору, які мають клиноподібну форму. Інтактні тканини зубів, окрім кольору, мають також індивідуальну прозорість. Умовно виділяють зуби з високою, середньою та низькою прозорістю, що визначають, змінюючи умови освітлення коронки зуба (виключаючи та включаючи світильник стоматологічної установки). В умовах більш тьмяного освітлення різальний край зубів із високою прозорістю набуває вигляду темнішої смуги завширшки до 1 мм, у зубів із низькою він практично не змінює свого кольору. У зубів із середньою прозорістю ширина більш темної смуги становить 0,3 — 0,5 мм. Для остаточного

вирішення питання про колір матеріалу можна нанести невелику порцію обраного відтінку композиту на вестибулярну поверхню зуба і заполімеризувати його. Після визначення кольору тіла коронки зуба підбирають темніший відтінок для шийки та світліший — для різального краю (для цього можна використати спеціальні таблиці).

Пломбування каріозних порожнин за сучасними технологіями (композиційними матеріалами) потребує тривалого часу (до 1—2 год), тому ставляться підвищені вимоги до ізоляції каріозної порожнини від потрапляння в неї рідини (слини, крові, забрудненої води тощо). У цих випадках надійну ізоляцію зубів здійснюють лише із застосуванням кофердаму; за його відсутності можна використовувати спеціальні чашечки, круглі матриці, ватні або лігнінові валики тощо. Досить ефективним є застосування міні-кофердаму (рабердаму, квікдаму), який складається із латекса, натягнутого на гумову овальну рамочку. Пробійником у латексі роблять 1—3 отвори і надягають його лише на зуб, який пломбують, або і на 1—2 поряд розміщені. У будь-якому разі після відповідної підготовки та ізоляції зубів, які пломбуються, у каріозну порожнину не повинні потрапляти ні ротова рідина, ні інші небажані домішки. Надлишки ротової рідини з порожнини рота видаляють за допомогою слиновідсмоктувача.

Сучасні універсальні стоматологічні установки обладнані також і пиловідсмоктувачами (так званими пирососами). За їх допомогою з рота видаляють пил і воду, які утворюються під час препарування зубів, оброблення пломби тощо. Для запобігання небажаному контакту язика, губ або щоки з пломбованим зубом застосовують губоутримувачі, язиковаликоутримувачі, спеціальні кільця тощо. Залежно від обраного лікарем пломбувального матеріалу та технології його використання ізоляцію зубів проводять до препарування каріозної порожнини або вже після її закінчення.

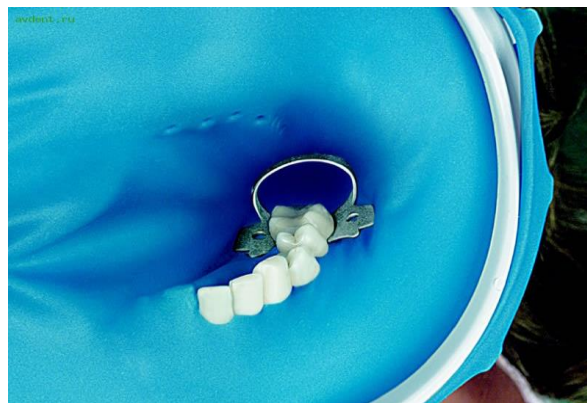
Кoferдам найбільш надійно ізолює препарований і пломбований зуб від вологи порожнини рота, а також повністю виключає небажаний контакт певних компонентів пломбувальних матеріалів (травильні кондиціонери, адгезивні системи, власне пластичний композит тощо) зі слизовою оболонкою рота. Звичайно кофердамом ізолюють групу з 4 - 6 поряд розміщених зубів. На хустині кофердаму за допомогою спеціальних макетів позначають місця отворів для обраної групи зубів. Пробійником роблять отвори різного діаметра (залежно від групи зубів — різці, премоляри або моляри).



Перед накладанням кофердаму зубною шовковою ниткою (дентальним флосом) перевіряють стан проміжків між зубами, які будуть ізольовані кофердамом і одночасно їх очищають. Ці проміжки повинні бути вільними, інакше хустину кофердаму неможливо заправити в них і надійно нею охопити шийки зубів.

Кoferдам можна накласти кількома способами.

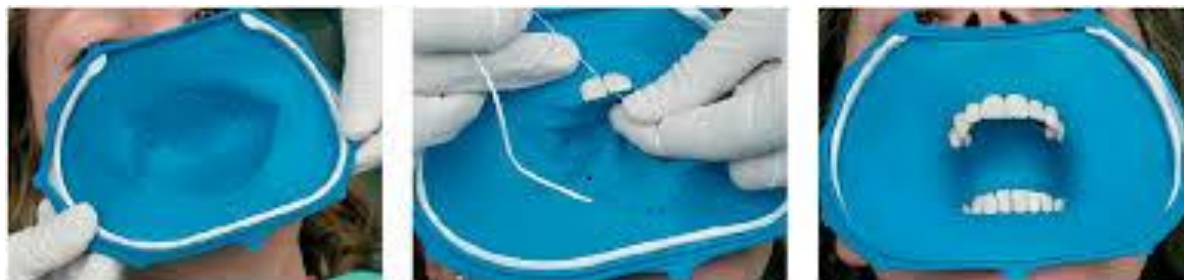Перший варіант: спочатку на найбільш дистально розміщений обраний для ізоляції зуб за допомогою кламерних щипців надягають кламер так, щоб він щільно охоплював шийку зуба. Потім на цей кламер та інші зуби надягають хустину кофердаму з вирізаними в ній отворами і фіксують кламером за останній обраний для ізоляції зуб.



За другим варіантом хустину кофердаму спочатку надягають на кламер, фіксований у щипцях, а потім кламер з хустиною фіксують на дистальному зубі.

За третім варіантом спочатку на цей зуб надягають хустину кофердаму, яку фіксують кламером. Щоб кламер випадково не зісковзнув у порожнину рота, до його дуги прив'язують шовкову нитку, за допомогою якої кламер фіксують до рамки кофердаму. Цією ниткою заправляють кофердам у міжзубних проміжках, щоб шийки зубів були надійно охоплені хустиною. За необхідності більш надійного охоплення шийок зубів хустину кофердаму можна зафіксувати на них шовковими нитками.

Вільні кінці хустини фіксують за спеціальні виступи на П-подібній рамці кофердаму.



Щоб у відпрепаровану порожнину (особливо розміщену в пришийковій ділянці) не потрапила рідина або кров з ясенної борозни, до неї додатково можна ввести ретракційні нитки. Вони випускаються різних розмірів, товщини і можуть бути імпрегновані кровоспинними засобами. Під час використання композитів не рекомендується застосовувати ретракційні нитки, насичені гемодентом, заліза сульфатом, алюмінію хлоридом.

При певних навичках роботи і застосуванні відповідного обладнання можна досягти досить задовільної ізоляції операційного поля і без використання кофердаму. Для цього рекомендують часто міняти валики з вати, застосовувати спеціальні невеликі ізолювальні гумові чашечки, які надягають на каріозний та 2 сусідні зуби. Обов'язковим є використання слиновідсмоктувача, тому що без нього важко забезпечити необхідну сухість каріозної порожнини в разі досить тривалого (1—2 год) її пломбування.

Під час відновлення втрачених твердих тканин зубів фотополімерними композиційними матеріалами одним із важливих моментів є попереднє лікування запалення ясен і тканин пародонта. Це запобігає, зменшує або повністю усуває кровоточивість ясен і виділення з кишень (ясенних або пародонтальних). Хоча подібне лікування може тривати 2 — 3 тижні, ним не можна нехтувати, оскільки це набагато зменшує небезпеку забруднення каріозної порожнини під час її препарування та пломбування. Незначну кровоточивість ясен можна припинити за допомогою кровоспинних медикаментозних засобів (3 % розчин пероксиду водню, 5 % розчин амінокапронової кислоти, кровоспинні губки тощо), спеціальних ниток і паперових штифтів. Небезпеку пошкодження ясенного краю під час препарування та пломбування можна зменшити за допомогою спеціальних захисних пристосувань (наприклад, ретракторів ясен).

У перші відвідування необхідно звернути увагу пацієнта на правильні навички індивідуальної гігієни порожнини рота: раціональне чищення зубів, застосування спеціальних засобів гігієни, особливо зубних ниток

(дентальних флосів). Обов'язковим є видалення зубних відкладень з подальшим поліруванням поверхонь зубів, з яких вони були видалені. Пігментовані відкладення, "наліт курців" рекомендується видаляти дуже ретельно за допомогою спеціальних щіточок і профілактичних паст. Необхідно попередити пацієнта про подальше ретельне дотримання раціональної гігієни порожнини рота, оскільки це дозволить зберегти хороший естетичний вигляд пломб або великих реставрацій зубів.

У наш час однією з важливих проблем у стоматології є захист лікаря та його асистента від інфікування, потрапляння на шкіру деяких агресивних компонентів стоматологічних матеріалів (наприклад, адгезивної системи композитів, які справляють виражену сенсibiliзуючу дію). Тому медичному персоналу необхідно працювати тільки в гумових рукавичках, захищати лице маскою, а очі — окулярами або прозорими щитками.

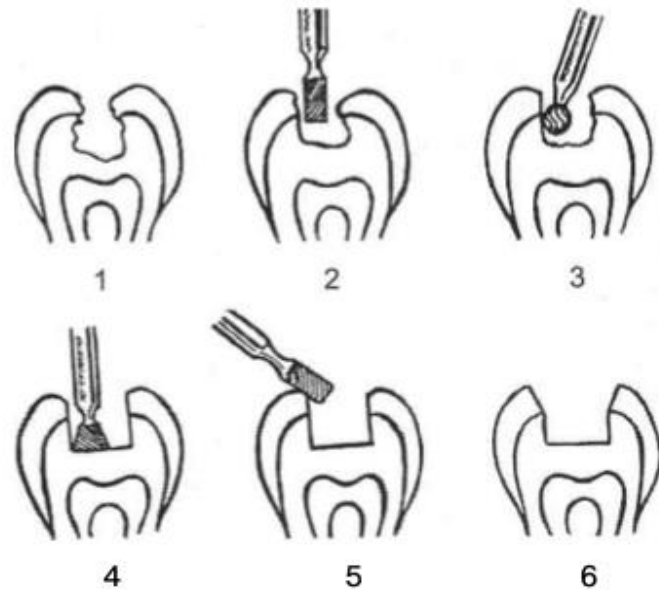
Препарування каріозних порожнин. Основним методом лікування карієсу є висікання уражених твердих тканин зубів (емалі та дентину), тобто препарування каріозної порожнини, з подальшим відновленням анатомічної форми зуба пломбувальними матеріалами.

Власне препарування проводять відповідно до класу каріозної порожнини (за Г. Блеком), характеру перебігу і глибини каріозного процесу, виду пломбувального матеріалу, який буде використаний. Препарування спрямоване на повне висікання патологічно змінених твердих тканин зуба з метою припинення подальшого прогресування каріозного ураження, створення умов для надійної фіксації пломби. Його проводять за певними правилами, викладеними в розділі фантомного курсу "Препарування каріозних порожнин". Проте в клінічних умовах виникають деякі нові вимоги до проведення препарування.

Пломбувальні матеріали мають певні недоліки, а власне: не достатню міцність приєднання до твердих тканин зубів, недостатню загальну міцність, крихкість, іноді значну полімеризаційну усадку, недостатнє крайове прилягання тощо. Тому необхідно чітко дотримуватися правил препарування каріозних порожнин і надання їм певної форми. Це є першочерговою умовою для утримання пломбувального матеріалу в зубі і тривалого терміну повноцінного існування пломби.

Незалежно від того, до якого класу (за Г. Блеком) відносять каріозну порожнину, препарування складається з низки обов'язкових і послідовних етапів.

1. Розкриття і розширення каріозної порожнини.
2. Некректомія (висікання нежиттєздатних тканин).
3. Формування порожнини.
4. Оброблення країв каріозної порожнини.



Щоб досягти поставленої мети, під час препарування каріозної порожнини необхідно:

1. У кожному конкретному випадку визначити елементи каріозної порожнини і забезпечити надійний зоровий контроль за препаруванням.
2. Послідовно виконувати основні етапи препарування.
3. Мати чітке уявлення про можливості використання і вибір інструментів (борів різних розмірів і форми, екскаваторів тощо) для надання необхідної форми каріозній порожнині.
4. Дотримуватися певних принципів препарування каріозної порожнини: біологічної доцільності, ураховуючи межі розширення порожнини та топографію пульпи; технічної раціональності (правильна робота інструментами).

IV. Контрольні питання до теми заняття:

1. Яку етіологію середнього карієсу Ви знаєте?
2. Яка патоморфологія середнього карієсу?
3. Які види перебігу середнього карієсу Ви знаєте і який в них перебіг?
4. Диференційна діагностика середнього карієсу з іншими захворюваннями зубів.
5. Діагностика середнього карієсу.
6. Як правильно лікувати середній карієсу?

V. Контрольні тестові завдання та/або ситуаційні задачі:

1. Хворі скаржаться при гострому середньому карієсі на:
 - А. Біль під час вживання їжі;
 - Б. Нічний біль;

- В. Біль при накушуванні;
- Г. Реакцію зуба на солодке;
- Д. Біль що іррадіює в скроню.

Правильна відповідь: А,Г.

2. Диференційну діагностику середнього карієсу проводять з:

- А. Гіпоплазією;
- Б. Флюорозом;
- В. Початковим карієсом;
- Г. Хронічним періодонтитом;
- Д. Всі відповіді вірні.

Правильна відповідь:Г.

3. Диференційну діагностику середнього карієсу проводять за допомогою:

- А. Теста на анестезію;
- Б. Карієс – маркерів;
- В. Теста на препарування
- Г. Рентген діагностика
- Д. ЕОД

Правильна відповідь: Г, Д.

4. При локалізації каріозної порожнини на вестибулярній поверхні фронтальних зубів і премолярів її пломбують: композитами, компомерами, склоіономерними, силікатними цементами;

- А. Композитами;
- Б. Компомерами;
- В. Склоіономерними цементами;
- Г. Силікатними цементами;
- Д. Всі відповіді вірні

Правильна відповідь: Д.

5. Яка диференційна діагностика середнього карієсу з глибоким карієсом?

Правильна відповідь: Диференціальна діагностика середнього та глибокого карієсу ґрунтується на скаргах хворого, глибині та розмірах каріозної порожнини, чутливості різних її ділянок під час зондування. Особливо уважно необхідно оцінювати каріозні порожнини, розміщені на контактних поверхнях нижніх фронтальних зубів, де внаслідок невеликої товщини твердих тканин глибокий карієс має дуже невеликі лінійні розміри в глибину. При гострому глибокому карієсі після обережної некретомії розм'якшеного дентину на дні порожнини починає просвічуватися рожевого кольору пульпа.

6. Яка диференційна діагностика середнього карієсу з хронічним періодонтитом?

Правильна відповідь: Середній карієс може перебігати практично без суттєвого болю, що зумовлює необхідність його диференціальної діагностики з хронічним періодонтитом. Вони відрізняються відсутністю болю під час зондування і препарування каріозної порожнини, наявністю

розкритої порожнини зуба з некротизованою пульпою, змінами кольору коронок зубів, характерними рентгенологічними проявами в періодонті. Перкусія таких зубів безболісна, у разі електроодонтодіагностики вони реагують на струм силою більше за 100 мкА (при карієсі — 2 — 6 мкА).7. Яка диференційна діагностика поверхневого карієсу з середнім?

7. Яке лікування середнього карієсу?

Правильна відповідь: Консервативна ремінералізівна терапія неефективна в разі виникнення каріозного дефекту твердих тканин зубів (поверхневий, середній та глибокий карієс), оскільки емаль та дентин нездатні регенерувати та відновити втрачені ділянки. Для лікування карієсу твердих тканин зубів доводиться застосовувати заміщення дефекту штучними пломбувальними матеріалами. Перед цим проводять відповідне хірургічне оброблення, тобто препарування каріозної порожнини, за відповідними правилами. Його метою є повне видалення (висікання) патологічно змінених твердих тканин зубів і створення умов для надійної фіксації пломби. Далі відпрепаровану каріозну порожнину заповнюють пломбувальними матеріалами, чим і відновлюються анатомічна форма та функція зуба.

VI. Література

6.1. Основна література

1. Борисенко А.В., Антоненко М.Ю., Линовицька Л.В. / за ред. А.В. Борисенка. Стоматологічні захворювання: терапевтична стоматологія: підручник. К. : ВСВ “Медицина”, 2017. 664 с.
2. Бойцанюк С.І., Андріішин О.П., Манащук Н.В., Чорній Н.В. Клінічні прояви та диференційно-діагностичні критерії некаріозних уражень зубів: навч. посіб. Тернопіль: ТДМУ. Укрмедкнига, 2019. 112 с.
3. Гасюк Н.В., Черняк В.В., Клітинська О.В., Бородач В.О. та ін. Додаткові методи обстеження у стоматології: навч. посіб. Тернопіль, 2017. 120 с.
4. Батіг В.М., Струк В.І. Систематизоване викладення змісту навчальної дисципліни «Терапевтична стоматологія»: навч. посіб. Чернівці, 2016. 227 с.
5. Кононова О. В. Сучасний стан лікування карієсу та його ускладнень у населення України. Гігієна населених місць, (64), 2014. 336-342 с.
6. Іваницький І.О., Іваницька О.С., Петрушанко Т.О. Гіперчутливість зубів: навчальний посібник для студентів стоматологічних факультетів вищих медичних навчальних закладів IV рівня акредитації. Полтава: Дивосвіт, 2019. 108 с.

6.2. Допоміжна література

1. Левків М. О. Застосування кейс-методу у фаховій підготовці студентів-іноземців на кафедрі терапевтичної стоматології. Медична освіта, (3), 2016. 71-74 с.
2. Белікова Н.І., Петрушанко Т.О., Беліков О.Б. Принципи біомеханіки шинування рухомих зубів. К.: ТОВ НВП «Інтерсервіс», 2016. 186 с.
3. Мазур І.П., Хайтович М.Ф., Голопихо Л.І. Клінічна фармакологія та фармакокінетика в стоматології: навч. посіб. К. : ВСВ “Медицина”, 2018. 376 с. + 6 с. кольор. вкл.
4. Марченко І.Я., Назаренко З.Ю., Павленко С.А. / під заг. ред. Ткаченко І.М. Пропедевтика терапевтичної стоматології: підруч. для студ. стом. факул. вищ. навч. закл. МОЗ України /; ВДНЗУ «УМСА» – Полтава: ТОВ «АСМІ», 2016 р. 439 с.
5. M.M. Rozhko, Z.B. Popovych, V.D. Kuroiedova et al.: edited by M.M. Rozhko. Stomatology: textbook: in 2 books. Book I. Kyiv: AUS Medicine Publishing, 2020. 792 p.: color edition.
6. A.V. Borysenko, L.V. Lynovytska, O.F. Nesyn et al.; edited by A.V. Borysenko. Periodontal and Oral Mucosa Diseases: textbook. Vol. 2. Kyiv: AUS Medicine Publishing, 2018. 624 p.; color edition.
7. M.M. Rozhko, I.I. Kyrylenko, O. H. Denysenko et al.; edited by M. M. Rozhko. Stomatology: textbook: in 2 books. Book 2. Kyiv: AUS Medicine Publishing, 2018. 960 p.; color edition.
8. Douglas A Terry, Willi Geller. Esthetic and Restorative Dentistry: Material Selection and Technique 3rd Edition. Publisher: Quintessence Publishing Co Inc.; 3rd edition, 2017. 776 p.

МЕТОДИЧНА РОЗРОБКА №6

ТЕМА: Гострий та хронічний глибокий карієс: патоморфологія, клініка, діагностика, внутрішньо- та позасиндромна диференціальна діагностика.

I. Актуальність теми: Ускладнення, викликані карієсом, приводять до значного порушення жувальної ефективності, що виявляється згодом різною патологією шлунково-кишкового тракту і порушенні багатьох видів обміну. Косметичні дефекти при каріозних поразках часто є причиною багатьох моральних страждань і психоемоційних травм пацієнтів. Знання проявів карієсу на різних його стадіях необхідно майбутнім лікарям стоматологам для успішної діагностики, ефективного лікування і надійної профілактики найбільш масового стоматологічного захворювання.

II. Навчальна мета:

2.1. Студент повинен знати:

- Знати визначення поняття карієс зуба;
- Знати етіологію глибокого карієсу;
- Знати патоморфологію глибокого карієсу;
- Знати скарги пацієнта при глибокому карієсу;
- Знати діагностику та диференційну діагностику глибокого карієсу;
- Знати методи лікування глибокого карієсу.

2.2 Вміти:

- Вміти визначити етіологію глибокого карієсу;
- Вміти визначити перебіг глибокого карієсу;
- Вміти диференціювати глибокий карієс з іншими захворюваннями зубів;
- Вміти провести діагностику глибокого карієсу;
- Вміти підібрати правильне лікування глибокого карієсу.

III. Зміст теми

Глибокий карієс характеризується утворенням каріозної порожнини, що уражує майже всю товщину дентину до пульпи (розміщується в навколопульповому дентині). Хворі з **гострим глибоким карієсом** скаржаться на причинний біль (виникає внаслідок дії термічних, механічних, хімічних подразників і зникає відразу після їх усунення). Внесення в каріозну порожнину тампона з гарячою (не вище за 50 °С) або холодною водою, а також з ефіром, як правило, викликає різку больову реакцію, проте біль припиняється відразу після усунення подразника.

Каріозна порожнина виявляється в межах навколопульпового дентину з навислими краями емалі, яка навколо вхідного отвору порожнини крихка, крейдоподібного кольору. Порожнина виповнена розм'якшеним дентином білуватого або сіро-жовтого кольору. Під час зондування болісність з'являється в ділянці емалево-дентинного з'єднання, а також (менш виражена) на дні порожнини в точках найбільш тонкого дентину над пульпою. Найчастіше це місця проекції рогів пульпи, що безпосередньо реагують на подразники, проте сполучення каріозної порожнини з порожниною зуба немає. У разі гострого глибокого карієсу зондування дна каріозної порожнини необхідно проводити дуже обережно. У точках проекції рогів пульпи склепіння порожнини зуба дуже тонке, дентин розм'якшений, тому його дуже легко проткнути зондом і поранити пульпу. Якщо це трапилося, виникає різкий біль і в каріозній порожнині з'являється крапелька крові.

У разі **хронічного глибокого карієсу** скарг на біль майже не буває або може виникати незначна, короткочасна болісність після дії термічних, хімічних і механічних подразників. Дефект твердих тканин у межах навколопульпового дентину досить великий — займає значну частину коронки зуба, відкритий назовні (навислі краї емалі відламуються внаслідок крихкості), тому поперечні розміри порожнини перевищують її глибину. Каріозна порожнина виповнена досить щільним (але без склерозованого блиску) пігментованим дентином. Пігментація стінок і дна має широкий спектр — від жовто-коричневого до бурого і майже чорного відтінку. Зондування стінок і дна порожнини безболісне внаслідок розвитку під ними добре виражених зон прозорого та вторинного дентину. Поверхня каріозного дентину шорстка при зондуванні, у деяких випадках піддається тиску зонда і досить важко — екскавації

Поряд із традиційними методами дослідження (огляд, зондування, перкусія) для діагностики карієсу застосовують і метод виявлення електрозбудливості нервових рецепторів пульпи та періодонта — електроодонтодіагностику. Установлено, що пульпа інтактних здорових зубів, а також зубів із карієсом реагує на силу струму в межах 2 — 6 мкА. У разі глибокого карієсу дегенеративні зміни в пульпі більш виражені, ніж при середньому, внаслідок чого її електрозбудливість може дещо знижуватися — до 15 — 20 мкА. Після правильно проведеного лікування збудливість пульпи поступово відновлюється. Зниження збудливості в межах 15 — 60 мкА свідчить про переважне ураження коронкової пульпи, 60—100 мкА — кореневої пульпи. Збудливість більше ніж 100 мкА свідчить про загибель пульпи — на електричний струм реагують тактильні рецептори періодонта.

Патологоанатомічні зміни в твердих тканинах зубів практично такі самі, як і в разі середнього карієсу. Інколи внаслідок невеликої товщини дентинної перетинки між каріозною порожниною і пульпою не всі зони

ураження можуть бути виражені. Під час гострого перебігу карієсу практично переважають процеси демінералізації, інші зони не виявляються. У пульпі зменшується загальна кількість клітинних елементів, відзначаються гіперемія і набряк, периваскулярні інфільтрати, збільшення товщини і варикозне розширення нервових волокон, а в пізніших стадіях — фрагментація та зернистий розпад.

Як зазначалось, окрім гострого та хронічного перебігу в клініці зустрічається **найгостріший карієс** (*caries acutissima*) і **стаціонарний карієс** (*caries stacionaria*). Найгостріший перебіг часто виникає в ослаблених різними захворюваннями дітей. У дорослих він може розвинути як ускладнення після видалення слинних залоз: унаслідок відсутності слини розвивається ксеростомія — "сухий рот". У такому разі різко порушуються процеси ремінералізації твердих тканин зубів ротовою рідиною, що й призводить до виникнення найгострішого карієсу. Для нього характерні дуже швидкі (у межах 2 — 5 тижнів) виникнення та подальший розвиток каріозних уражень. До того ж часто відзначається множинне ураження багатьох зубів з утворенням декількох порожнин на коронці одного зуба. Емаль на ділянках ураження дуже демінералізована, крейдоподібного кольору, дентин розм'якшений, хрящоподібний, легко знімається шарами і видаляється екскаватором. Каріозні ураження досить швидко прогресують, переходячи стадії розвитку від початкового до глибокого карієсу з подальшим виникненням ускладнень — пульпіту та періодонтиту.

Для патологоанатомічної картини цього перебігу карієсу характерні переважання явищ деструкції та демінералізації твердих тканин із практично повною відсутністю утворення захисних шарів прозорого та вторинного дентину. Клінічний варіант найгострішого карієсу з множинним ураженням зубів має назву **квітучого карієсу** (*caries florida*).

Стаціонарний карієс, або карієс, що зупинився, можна розглядати як варіант розвитку хронічного карієсу. За сприятливих умов і достатній опірності організму розвиток карієсу припиняється — каріозна порожнина не поширюється вглиб і по поверхні коронки зуба. У твердих тканинах зуба цю форму можна розглядати як своєрідний "рубець", що вказує на перенесений карієс, оскільки зруйновані тверді тканини зубів не регенерують. У разі початкового карієсу можна лише за деяких умов говорити про демінералізацію уражених твердих тканин зубів. Біла каріозна пляма може повністю зникнути, але коричневі (пігментовані) каріозні плями внаслідок вираженої пігментації зберігаються на емалі навіть після припинення каріозного процесу.

Початкова та наступні стадії стаціонарного карієсу характеризуються інтенсивним забарвленням (бурим, чорно-бурим) дентину в зоні ураження. Больові відчуття повністю відсутні внаслідок високої мінералізації емалі та дентину в каріозній порожнині. Уражені тверді тканини мають практично

той же або навіть вищий ступінь мінералізації. Захисна мінералізація настільки виражена, що дентин набуває значних бар'єрних властивостей і стає склоподібним. Навіть у разі глибокої каріозної порожнини немає відчуття болю під час дії на зуб хімічних, механічних, термічних та інших подразників. Високий рівень мінералізації уражених твердих тканин спричинює такий стан, що коли внаслідок несприятливих умов починає прогресувати карієс, то вогнища ураження виникають на інтактних поверхнях зубів, а не на місці високомінералізованого стаціонарного карієсу.

Стаціонарний карієс найчастіше є наслідком своєрідного розвитку хронічного карієсу. Дефекти твердих тканин зубів мають широкий вхідний отвір, розкриту блюдцеподібну форму. Якщо каріозні порожнини дуже глибокі, їх дно може бути в межах вторинного дентину, тобто воно нижче від рівня склепіння порожнини зуба. Це пояснюється дуже повільним розвитком каріозного процесу, який не тільки зруйнував усю товщу первинного дентину, а й поширився в межах вторинного дентину. Унаслідок такого хронічного перебігу пульпа встигає утворити значний захисний шар вторинного дентину, і тому не відбувається перфорації порожнини зуба та інфікування пульпи з виникненням пульпіту.

Диференційна діагностика глибокого карієсу.

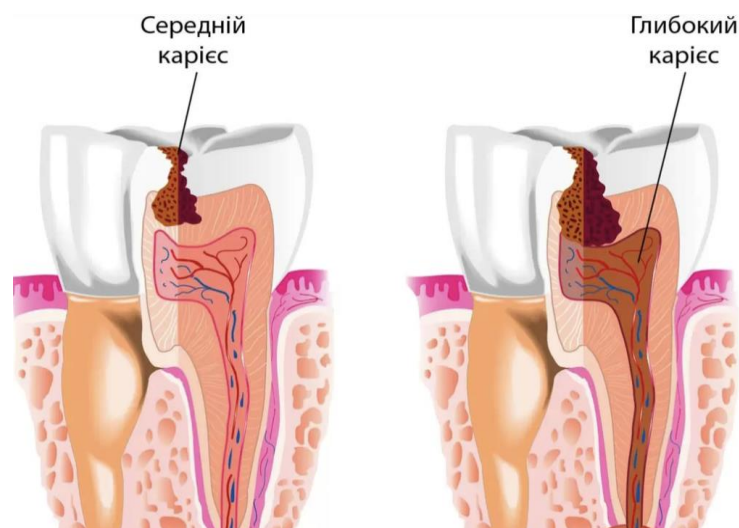
<i>Ознаки</i>	<i>Глибокий карієс</i>	<i>Гострий обмежений пульпіт</i>	<i>Хронічний простий пульпіт</i>	<i>Хронічний гангренозний пульпіт</i>
Скарги	Короточасний біль від дії температурних, механічних і хімічних подразників	Нападоподібний біль, триває 10—15 хв. Виникає спонтанно або від дії різних подразників	Біль від дії температурних подразників, триває протягом години після припинення дії подразника	Тривалий біль від дії температурних подразників (частіше від гарячого)
Сполучення каріозної порожнини з порожниною зуба	Немає	Немає	Є сполучення (перфорація), може бути замаскованим	Є сполучення (перфорація), може бути замаскованим
Зондування дна каріозної порожнини	Болісне	Різко болісне в проекції рога пульпи	Різко болісне в ділянці перфорації	Поверхнєве зондування пульпи безболісне
Тривалість нападу болю	Зникає відразу після припинення дії подразника	Триває 10—15 хв	Протягом години після припинення дії подразника	Протягом години після припинення дії подразника
Електрозбудливість пульпи	Частіше нормальна, рідше злегка знижена	Знижена до 20-40 мкА	Знижена до 30-60 мкА	Знижена до 60 мкА та більше

Подібність із хронічним простим пульпітом полягає в наявності глибокої каріозної порожнини, але при гострому глибокому карієсі вхідний отвір вузький, а при хронічному простому пульпіті він широкий. При хімічних, температурних, механічних подразниках в обох випадках виникає біль, але після усунення дії подразника при карієсі біль зникає, а при пульпіті турбують хворого якийсь час. Каріозна порожнина при хронічному пульпіті в 70% випадків сполучається з порожниною зуба, зондування різке

болісне в місці сполучення, може кровоточити. При глибокому гострому карієсі ЕОД викликає відчуття болю при 10-18 мкА, а при хронічному простому пульпіті біль виникає у відповідь на подразнення 30-40 мкА.

Діагноз хронічного гіпертрофічного і хронічного гангренозного пульпітів можна виключити відразу, тому що при цих формах пульпіту каріозна порожнина широко сполучається з пульповою камерою. Причому при гіпертрофічному пульпіті з перфораційного отвору видно патологічно розрослі грануляції, а при гангренозному пульпіті болісне тільки глибоке зондування.

Від хронічного середнього карієсу гострий глибокий карієс відрізняється глибиною поразки (у межах біляпульпарного дентину), а також короткочасними болісними відчуттями на хімічні, температурні, механічні подразники. При середньому карієсі ЕОД складає 2-6 мкА, а при гострому глибокому карієсі – 10-15 мкА.



IV. Контрольні питання до теми заняття:

1. Яку етіологію глибокого карієсу Ви знаєте?
2. Яка патоморфологія глибокого карієсу?
3. Які види перебігу глибокого карієсу Ви знаєте і який в них перебіг?
4. Диференційна діагностика глибокого карієсу з іншими захворюваннями зубів.
5. Діагностика глибокого карієсу.

V. Контрольні тестові завдання та/або ситуаційні задачі:

1. Хворі скаржаться при гострому середньому карієсі на:

- А. Біль під час вживання їжі;
- Б. Нічний біль;
- В. Біль при накушуванні;
- Г. Реакцію зуба на солодке;
- Д. Біль що іррадіює в скроню.

Правильна відповідь: А,Г.

2. Диференційну діагностику глибокого карієсу проводять з:

- А. Гіпоплазією;
- Б. Флюорозом;
- В. Гангренозний пульпіт;
- Г. Хронічним періодонтитом;
- Д. Всі відповіді вірні.

Правильна відповідь: Г.

3. Диференційну діагностику середнього карієсу проводять за допомогою:

- А. Теста на анестезію;
- Б. Карієс – маркерів;
- В. Теста на препарування
- Г. Рентген діагностика
- Д. ЕОД

Правильна відповідь: Г, Д.

4. При локалізації каріозної порожнини на вестибулярній поверхні фронтальних зубів і премолярів її пломбують: композитами, компомерами, склоіономерними, силікатними цементами;

- А. Композитами;
- Б. Компомерами;
- В. Склоіономерними цементами;
- Г. Силікатними цементами;
- Д. Всі відповіді вірні

Правильна відповідь: Д.

5. Яка диференційна діагностика середнього карієсу з глибоким карієсом?

Правильна відповідь: Диференціальна діагностика середнього та глибокого карієсу ґрунтується на скаргах хворого, глибині та розмірах каріозної порожнини, чутливості різних її ділянок під час зондування. Особливо уважно необхідно оцінювати каріозні порожнини, розміщені на контактних поверхнях нижніх фронтальних зубів, де внаслідок невеликої товщини твердих тканин глибокий карієс має дуже невеликі лінійні розміри в глибину. При гострому глибокому карієсі після обережної некректомії розм'якшеного дентину на дні порожнини починає просвічуватися рожевого кольору пульпа.

6. Яка диференційна діагностика глибокого карієсу з хронічним простим пульпітом?

Правильна відповідь: Подібність із хронічним простим пульпітом полягає в наявності глибокої каріозної порожнини, але при гострому глибокому

карієсі вхідний отвір вузький, а при хронічному простому пульпіті він широкий. При хімічних, температурних, механічних подразниках в обох випадках виникає біль, але після усунення дії подразника при карієсі біль зникає, а при пульпіті турбують хворого якийсь час. Каріозна порожнина при хронічному пульпіті в 70% випадків сполучається з порожниною зуба, зондування різке болісне в місці сполучення, може кровоточити. При глибокому гострому карієсі ЕОД викликає відчуття болю при 10-18 мкА, а при хронічному простому пульпіті біль виникає у відповідь на подразнення 30-40 мкА.

7. Яка диференційна діагностика глибокого карієсу з хронічним гіпертрофічним і хронічним гангренозним пульпітом?

Правильна відповідь: Діагноз хронічного гіпертрофічного і хронічного гангренозного пульпітів можна виключити відразу, тому що при цих формах пульпіту каріозна порожнина широко сполучається з пульповою камерою. Причому при гіпертрофічному пульпіті з перфораційного отвору видно патологічно розрослі грануляції, а при гангренозному пульпіті болісне тільки глибоке зондування.

VI. Література

6.1. Основна література

1. Борисенко А.В., Антоненко М.Ю., Линовицька Л.В. / за ред. А.В. Борисенка. Стоматологічні захворювання: терапевтична стоматологія: підручник. К. : ВСВ "Медицина", 2017. 664 с.
2. Бойцанюк С.І., Андріішин О.П., Манащук Н.В., Чорній Н.В. Клінічні прояви та диференційно-діагностичні критерії некаріозних уражень зубів: навч. посіб. Тернопіль: ТДМУ. Укрмедкнига, 2019. 112 с.
3. Гасюк Н.В., Черняк В.В., Клітинська О.В., Бородач В.О. та ін. Додаткові методи обстеження у стоматології: навч. посіб. Тернопіль, 2017. 120 с.
4. Батіг В.М., Струк В.І. Систематизоване викладення змісту навчальної дисципліни «Терапевтична стоматологія»: навч. посіб. Чернівці, 2016. 227 с.
5. Кононова О. В. Сучасний стан лікування карієсу та його ускладнень у населення України. Гігієна населених місць, (64), 2014. 336-342 с.
6. Іваницький І.О., Іваницька О.С., Петрушанко Т.О. Гіперчутливість зубів: навчальний посібник для студентів стоматологічних факультетів вищих медичних навчальних закладів IV рівня акредитації. Полтава: Дивосвіт, 2019. 108 с.

6.2. Допоміжна література

1. Левків М. О. Застосування кейс-методу у фаховій підготовці студентів-іноземців на кафедрі терапевтичної стоматології. Медична освіта, (3), 2016. 71-74 с.
2. Белікова Н.І., Петрушанко Т.О., Беліков О.Б. Принципи біомеханіки шинування рухомих зубів. К.: ТОВ НВП «Інтерсервіс», 2016. 186 с.
3. Мазур І.П., Хайтович М.Ф., Голопихо Л.І. Клінічна фармакологія та фармакокінетика в стоматології: навч. посіб. К. : ВСВ “Медицина”, 2018. 376 с. + 6 с. кольор. вкл.
4. Марченко І.Я., Назаренко З.Ю., Павленко С.А. / під заг. ред. Ткаченко І.М. Пропедевтика терапевтичної стоматології: підруч. для студ. стом. факул. вищ. навч. закл. МОЗ України /; ВДНЗУ «УМСА» – Полтава: ТОВ «АСМІ», 2016 р. 439 с.
5. M.M. Rozhko, Z.B. Popovych, V.D. Kuroiedova et al.: edited by M.M. Rozhko. Stomatology: textbook: in 2 books. Book I. Kyiv: AUS Medicine Publishing, 2020. 792 p.: color edition.
6. A.V. Borysenko, L.V. Lynovytska, O.F. Nesyn et al.; edited by A.V. Borysenko. Periodontal and Oral Mucosa Diseases: textbook. Vol. 2. Kyiv: AUS Medicine Publishing, 2018. 624 p.; color edition.
7. M.M. Rozhko, I.I. Kyrylenko, O. H. Denysenko et al.; edited by M. M. Rozhko. Stomatology: textbook: in 2 books. Book 2. Kyiv: AUS Medicine Publishing, 2018. 960 p.; color edition.
8. Douglas A Terry, Willi Geller. Esthetic and Restorative Dentistry: Material Selection and Technique 3rd Edition. Publisher: Quintessence Publishing Co Inc.; 3rd edition, 2017. 776 p.

МЕТОДИЧНА РОЗРОБКА №7

ТЕМА: Односеансний та двохрансний методи лікування гострого глибокого карієсу. Лікувальні пасти: групи, властивості, методики використання.

I. Актуальність теми: Сучасні методи лікування та профілактики карієсу потребує від студента певних знань та умінь. Планування лікування та профілактики карієсу з урахуванням етіологічних, патогенетичних чинників, що базуються на клінічних, лабораторних, інструментальних методах дослідження дозволяє планувати та виконувати лікувально-профілактичні заходи.

II. Навчальна мета:

2.1. Студент повинен знати:

- Знати визначення поняття карієс зуба;
- Знати методи лікування глибокого карієсу;
- Знати особливість односеансного методу лікування глибокого карієсу;
- Знати особливість двохрансного методу лікування глибокого карієсу;
- Знати групи лікувальних паст та їх властивості;
- Знати методики використання лікувальних паст.

2.2 Вміти:

- Вміти визначити метод лікування глибокого карієсу;
- Вміти визначити перебіг глибокого карієсу;
- Вміти лікувати гострий карієс односеансною методикою;
- Вміти лікувати глибокий карієс двохрансною методикою;
- Вміти підібрати лікувальні пасти при глибокому карієсі.

III. Зміст теми

Лікування гострого глибокого карієсу.

I. Знеболення.

Через велику глибину ураження твердих тканин препарування часто буває досить болісним, що викликає необхідність попереднього знеболювання. Найчастіше застосовується ін'єкційне знеболювання за

допомогою карпульного ін'єктора та спеціальної тонкої голки, що дає змогу ефективно провести під'окісну, інтралігаметару, інфільтраційну анестезію. Рекомендовані анестетики: убістезін форте, ультракаїн, сканденест, альфокаїн та інші. При обезболенні зубів нижньої щелепи виникає необхідність проведення провідникової анестезії (мандибулярної), при проведенні якої можна використовувати 2% розчин лідокаїну, тримекаїну тощо.

II. Підготовка операційного поля (накладання кофердаму)

III. Препарування. Препарування порожнини включає три етапи:

1. Розкриття порожнини;
2. Некректомію;

При цій стадії процесу товщина стінки над пульповою камерою настільки незначна, що не завжди є можливість видалити розм'якшений дентин повністю, тому його частково залишають, щоб не перфорувати дах пульпової камери.

Для диференціації дентину, який є повністю розрушений і не підлягає ремінералізації проводять каріес-маркування.

3. Остаточне формування забезпечує найкращі умови фіксації пломби і включає створення фальцю чи додаткових площадок, насічок і т.д. в залежності від класу каріозної порожнини за Блеком та обраного для відновлення твердих тканин зуба матеріалу.

Медикаментозна обробка. Через те, що перегородка між дном каріозної порожнини і дахом пульпової камери тонка і має велику проникність, не можна використовувати для медикаментозної обробки концентровані чи сильнодіючі розчини, що стерилізують, тому найчастіше з цією метою використовують 3% розчин перекису водню, 3% розчин хлораміну, 0,02% розчин фурациліну, 1: 2000 розчин риванолу, 0,06 % розчин хлоргексидину біглюконату і т.д.

Наступним етапом лікування є накладення на дно лікувальної прокладки. Усі лікувальні прокладки повинні мати здатність припиняти запальні процеси в пульпі, стимулювати вироблення одонтобластами іррегулярного дентину, тому вони носять назви одонтотропних. Такими властивостями володіють пасти на основі лікувальних олій (масел) – гвоздикового, облепихового, кедрового, олії чайного дерева, евгенола (спиртової витяжки незрілих плодів гвоздикового дерева) і ін., а також велика група препаратів на основі гідроокису кальцію. З вітчизняних – це “Кальцевіт”, “Кальцемін”, “Кальродент”, “Кальксид”; імпортованих – “Dycal”, “Life”, “Calcimol” “Septocalcine”, “Reocap”, “Calcimol LC” естерфіл, кальцесил LC і ін.

Всі лікувальні кальційвмісні пасти діляться на:

- Група комбінованих паст, які містять антибактеріальні препарати, сульфаніламідні, гормони, ферменти, частіше використовуються при лікуванні початкових форм запалення пульпи.

IV. Після накладення лікувальної прокладки гострий глибокий карієс можна лікувати двома способами:

Лікування гострого глибокого карієсу в одне відвідування.

Для лікування в одне відвідування краще використовувати лікувальні кальційвмісні прокладки хімічного чи світлового способу затвердіння. Водні суспензії гідроокису кальцію (кальрадент, каласепт, calcipulr) чи евгенолвмісні пасти не рекомендовано накладати під постійну пломбу.

Поверх лікувальної прокладки, яка не твердіє, накладають ізолюючу прокладку з водного дентину, що швидко застигає і надійно ізолює лікувальну прокладку.

Накладення зверху лікувальної прокладки на основі гідроокису кальцію ізолюючої прокладки з фосфат – цементу протипоказано, тому що основний компонент такої пасти, вступаючи в реакцію з фосфорною кислотою рідини фосфат – цементу, інактивірується, тому між прокладкою з одонтотропної пасти і фосфат цементу потрібна прокладка з водного дентину.

V. Ізоляція пульпи

Ізолююча прокладка, яка накладається з склоіономерного чи фосфат – цементу повинна абсолютно точно повторювати форму каріозної порожнини, накладається тільки на дно чи доходить до рівня емалево-дентинної границі.

Ця ізолююча прокладка хоч і ускладнює пломбування, але необхідна тому, що більшість композитних пломбувальних матеріалів погано фіксується до препаратів, що містять гідрооксид кальцію чи прокладкам з водного дентину. Якщо для пломбування використовується сучасні фотополімерні матеріали в каріозних порожнинах 3, 4 класів за Блеком, то ізоляцію пульпи проводять точечно лише на проекцію рогів пульпи.

Після цього проводиться пломбування каріозної порожнини.

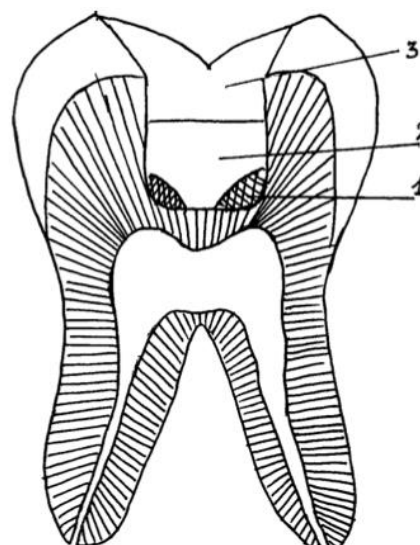
Після вибору матеріалу готують його і відновлюють анатомічну форму зуба. Коли немає твердої впевненості, що каріозний процес не утягнув пульпу в стан запалення, а це можна уточнити, використовуючи дані електроодонтодіагностики, лікування проводиться в два сеанси.

При цьому методі лікування на лікувальну прокладку на термін від 12 – 14 днів до 3-4 місяців накладається контрольна пломба з дентину водного дентину чи дентин – пасти. Вважається, що при сприятливому розвитку репаративного процесу за цей термін у периферичному шарі пульпи виробляється замісний дентин.

з фосфат – чи цементу
стеклоіономерного цементу і
накладають постійну пломбу.

Через зазначений термін пацієнт
приходить на друге відвідування.

Якщо динаміка позитивна:
немає скарг, реакція на перкусію
негативна, реакція на
температурні подразники
негативна, видаляють 2/3
контрольної пломби, накладають
у порожнину ізолюючу прокладку



Односеансний метод лікування гострого глибокого карієсу.

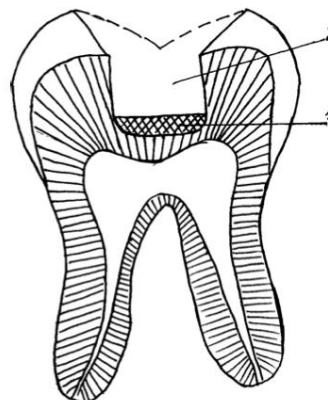
1. Лікувальна кальційвмісна прокладка хімічного чи світлового завершення (точково чи на дно каріозної порожнини);
2. Ізолююча прокладка (базисна чи лайнерна) із СЦ
3. Постійна пломба

Використовувати нетвердіючі кальційвмісні прокладки чи комбіновані пасти не рекомендовано, оскільки вони можуть розмитися внаслідок центробіжного руху зубного ліквору, що призведе до формування пустоти під пломбою. Евгенолвмісні пасти крім того порушують полімеризацію композиційних матеріалів і можуть призвести до надмірного відкладення третинного дентину і зменшення чи облітерації порожнини зуба.

Двухсеансний метод лікування гострого глибокого карієсу.

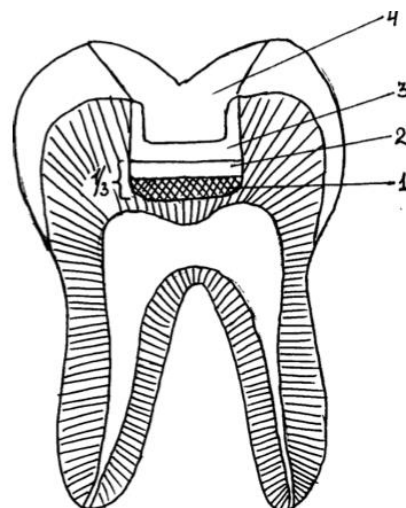
Перше відвідування

1. Лікувальна прокладка (хімічного способу твердіння або водні суспензії (нетвердіюча);
2. Матеріал для тимчасових пломб і герметичних пов'язок (водяний дентин, дентин-паста).



Друге відвідування

1. Лікувальна прокладка (твердіюча);
2. Залишок матеріалу тимчасової пломби;
3. Ізолююча прокладка;
4. Постійна пломба.



Якщо у перше відвідування використовується водна суспензія гідроксиду кальцію (нетвердіюча лікувальна прокладка), то у друге відвідування проводиться повне її видалення. В подальшому можна накласти твердіючу прокладку чи кальційвмісний лак під постійну пломбу.

Лікування хронічного глибокого карієсу.

Першим етапом лікування є препарування каріозної порожнини. При препаруванні таких порожнин звичайно можна обійтися і без додаткового знеболювання, якщо дотримувати стародавнього стоматологічного принципу: ” Гострий бор, суха порожнина, легка рука”. Під час препарування рухи повинні бути переривчастими, комоподібними, щоб не перегрівати тканин зуба. Під час препарування потрібно вміти оцінити, чи досить вилучений з порожнини патологічно змінений дентин. Якщо на дні порожнини дентин твердий, блискучий, але пігментований, а стружка дрібна біла і суха, нагадує своїм видом борошно, то такий дентин життєздатний, його можна залишити. Для визначення границь препарування каріозної порожнини можна використовувати карієси-маркери.

Другим етапом лікування є антисептична обробка каріозної порожнини. З огляду на велику глибину каріозної порожнини при хронічному глибокому карієсі, при медикаментозній обробці її варто уникати концентрованих і сильнодіючих препаратів, у всякому разі, не слід обробляти порожнину 70 % спиртом і ефіром. Медикаментозну обробку звичайно проводять 3% розчином перекису водню, 3% розчином хлораміну, 0,02% розчином фурациліна, 0,05% ріванолу, 0,06 % розчином хлоргексидину біглюконату..

Після медикаментозної обробки накладають ізолюючу прокладку.

Як завжди, призначення прокладки при лікуванні хронічного глибокого карієсу, полягає в тому, щоб ізолювати пульпу від токсичної дії матеріалу пломби і температурних коливань. Прокладка виготовляється з одного з видів фосфат – цементу або склоіономерного цементу, повторює

контури сформованої каріозної порожнини і накладається на дно каріозної порожнини. Під фотополімерні пломбувальні матеріали з адгезивними системами 6 покоління ізолююча прокладка може не накладатися.

Накладення постійної пломби здійснюється після вибору відповідного матеріалу. Для пломбування фронтальних зубів використовуються композитні матеріали, для бічних – цементи, амальгами, композити.

IV. Контрольні питання до теми заняття:

1. Яку види лікування глибокого карієсу Ви знаєте?
2. Яка різниця між односеансним та двохсеансним лікуванням глибокого карієсу?
3. Як відбувається лікування глибокого карієсу односеансним методом?
4. Як відбувається лікування глибокого карієсу двохсеансним методом?
5. Які лікувальні пасти Ви знаєте?

V. Контрольні тестові завдання та/або ситуаційні задачі:

1. Хвора 35 років скаржиться на наявність порожнини в зубі на нижній щелепі зліва, біль від солодкого, кислого і при прийомі твердої їжі. При обстеженні в 36 зубі виявлена глибока каріозна порожнина, виконана світлим розм'якшеним дентином. Зондування чутливо по дну каріозної порожнини, реакція на холод болюча, швидко проходить. Який найбільш ймовірний діагноз?

- А. Гострий глибокий карієс.
- Б. Хронічний глибокий карієс.
- В. Гострий середній карієс.
- Г. Хронічний середній карієс.
- Д. Гіперемія пульпи.

Правильна відповідь: А.

2. Хворий скаржиться на застрягання їжі в зубі на верхній щелепі зправа. Чотири місяці тому в цьому зубі виникав біль від солодкого і холодного. Після припинення дії подразника біль швидко заспокоювався. При обстеженні в 15 виявлена глибока каріозна порожнина. Дентин дна і стінок порожнини щільний, пігментований. При зондуванні дна і стінок в області емалево-дентинної межі визначається незначна болючість. ЕОД дає чутливість зуба на струм силою 10 мкА. Поставте діагноз.

- А. Хронічний глибокий карієс.
- Б. Гострий глибокий карієс.
- В. Гострий середній карієс.
- Г. Хронічний середній карієс.
- Д. Гіперемія пульпи.

Правильна відповідь: А.

3. У пацієнтки К. скарги на наявність каріозної порожнини в зубі на верхній щелепі. При попаданні в порожнину кислого, солодкого, холодного в зубі виникає біль. Біль зникає після полоскання зуба теплою водою. При огляді

на жувальній поверхні 16 зуба визначається каріозна порожнина з вузьким вхідним отвором в межах навколопульпарного дентину. Дентин дна і стінок порожнини світлий, розм'якшений. При зондуванні дна і стінок порожнини відчувається біль. ЕОД дає результат 12 мкА. Поставте діагноз.

- А. Гострий глибокий карієс.
- Б. Хронічний глибокий карієс.
- В. Гострий середній карієс.
- Г. Хронічний середній карієс.
- Д. Гіперемія пульпи.

Правильна відповідь: А.

4. Хворому Д., 35 років встановлений діагноз: хронічний глибокий карієс 33. Для пломбування обраний композитний матеріал "Дегуфіл".

Прокладку з якого матеріалу найбільш доцільно накласти?

- А. Склоіономерного цементу.
- Б. Фосфат цементу зі сріблом.
- В. Дентин пасту.
- Г. Цинк-евгенольної пасти.
- Д. Евгенол-тимолової пасти.

Правильна відповідь: А.

5. Жінка 25 років звернулася до лікаря-стоматолога зі скаргами на гострий біль в області нижньої щелепи зправа, який виникає при вживанні їжі. Об'єктивно: (на дистально-жувальній поверхні 45 визначається глибока каріозна порожнина, виконана світлим розм'якшеним дентином. Зондування слабо болісно по всьому дну, перкусія безболісна. Від холодної води - швидкоминаючий біль. Яке із запропонованих засобів треба помістити на дно порожнини?

- А. Кальційвмісну пасту.
- Б. Пасту, що містить антибіотик.
- В. Пасту, що містить кортикостероїд.
- Г. Бактерицидний цемент.
- Д. Фосфатний-цемент.

Правильна відповідь: А.

VI. Література

6.1. Основна література

1. Борисенко А.В., Антоненко М.Ю., Линовицька Л.В. / за ред. А.В. Борисенка. Стоматологічні захворювання: терапевтична стоматологія: підручник. К. : ВСВ "Медицина", 2017. 664 с.
2. Бойцанюк С.І., Андрієшин О.П., Манащук Н.В., Чорній Н.В. Клінічні прояви та диференційно-діагностичні критерії некаріозних уражень зубів: навч. посіб. Тернопіль: ТДМУ. Укрмедкнига, 2019. 112 с.

3. Гасюк Н.В., Черняк В.В., Клітинська О.В., Бородач В.О. та ін. Додаткові методи обстеження у стоматології: навч. посіб. Тернопіль, 2017. 120 с.
4. Батіг В.М., Струк В.І. Систематизоване викладення змісту навчальної дисципліни «Терапевтична стоматологія»: навч. посіб. Чернівці, 2016. 227 с.
5. Кононова О. В. Сучасний стан лікування карієсу та його ускладнень у населення України. Гігієна населених місць, (64), 2014. 336-342 с.
6. Іваницький І.О., Іваницька О.С., Петрушанко Т.О. Гіперчутливість зубів: навчальний посібник для студентів стоматологічних факультетів вищих медичних навчальних закладів IV рівня акредитації. Полтава: Дивосвіт, 2019. 108 с.

6.2. Допоміжна література

1. Левків М. О. Застосування кейс-методу у фаховій підготовці студентів-іноземців на кафедрі терапевтичної стоматології. Медична освіта, (3), 2016. 71-74 с.
2. Белікова Н.І., Петрушанко Т.О., Беліков О.Б. Принципи біомеханіки шинкування рухомих зубів. К.: ТОВ НВП «Інтерсервіс», 2016. 186 с.
3. Мазур І.П., Хайтович М.Ф., Голопихо Л.І. Клінічна фармакологія та фармакокінетика в стоматології: навч. посіб. К. : ВСВ “Медицина”, 2018. 376 с. + 6 с. кольор. вкл.
4. Марченко І.Я., Назаренко З.Ю., Павленко С.А. / під заг. ред. Ткаченко І.М. Пропедевтика терапевтичної стоматології: підруч. для студ. стом. факул. вищ. навч. закл. МОЗ України /; ВДНЗУ «УМСА» – Полтава: ТОВ «АСМІ», 2016 р. 439 с.
5. M.M. Rozhko, Z.B. Popovych, V.D. Kuroiedova et al.: edited by M.M. Rozhko. Stomatology: textbook: in 2 books. Book I. Kyiv: AUS Medicine Publishing, 2020. 792 p.: color edition.
6. A.V. Borysenko, L.V. Lynovytska, O.F. Nesyn et al.; edited by A.V. Borysenko. Periodontal and Oral Mucosa Diseases: textbook. Vol. 2. Kyiv: AUS Medicine Publishing, 2018. 624 p.; color edition.
7. M.M. Rozhko, I.I. Kyrylenko, O. H. Denysenko et al.; edited by M. M. Rozhko. Stomatology: textbook: in 2 books. Book 2. Kyiv: AUS Medicine Publishing, 2018. 960 p.; color edition.
8. Douglas A Terry, Willi Geller. Esthetic and Restorative Dentistry: Material Selection and Technique 3rd Edition. Publisher: Quintessence Publishing Co Inc.; 3rd edition, 2017. 776 p.

МЕТОДИЧНА РОЗРОБКА №8

ТЕМА: Профілактика карієсу. Значення індивідуальної та суспільної профілактики. Засоби профілактики. Організація профілактики карієсу зубів вагітних, призовників, робітників окремих виробництв. Оцінка ефективності.

I. Актуальність теми: Проблема карієсу зубів і захворювань тканин пародонта має багатовікову історію. Такий інтерес і постійна увага спеціалістів пов'язана з широкою поширеністю цих захворювань серед більшості населення. Разом з тим, світова стоматологічна практика переконливо доводить, що в даний час зберегти інтактні зуби, тканини пародонта і покращити ситуацію, що склалася можливо лише через впровадження в повсякденну практику методів профілактики стоматологічних захворювань. Основною метою профілактики є усунення причин виникнення і розвитку захворювань, а також створення умов для підвищення стійкості організму до впливу екологічних факторів навколишнього середовища.

II. Навчальна мета:

2.1. Студент повинен знати:

- Знати визначення поняття профілактика карієсу;
- Знати що таке індивідуальна профілактика;
- Знати суспільна профілактика;
- Знати які засоби профілактики карієсу існують;
- Знати як організовується профілактика карієсу зубів вагітних, призовників, робітників окремих виробництв;
- Знати оцінювати ефективність профілактики карієсу.

2.2 Вміти:

- Вміти пояснити пацієнту важливість профілактичних заходів;
- Вміти призначити пацієнту індивідуальні профілактичні засоби;
- Вміти класифікувати засоби профілактики;
- Вміти організувати профілактику карієсу пацієнтів різних груп.

III. Зміст теми

Стоматологічна захворюваність в нашій країні досить велика, і слід очікувати подальшого її збільшення, якщо не будуть змінені умови, що впливають на розвиток захворювань. Разом з тим, без залучення зусиль всього суспільства не можна переламати цю ситуацію. Істотним доказом на користь профілактики є і те, що вартість профілактичних методів і засобів у багато разів нижче вартості лікування вже виниклих стоматологічних

захворювань. Наукові дослідження та практична діяльність в області профілактики стоматологічних захворювань в останні роки отримали новий імпульс до розвитку і вдосконалення цього напрямку в стоматології.

Профілактика (гр. prophylacticos – той, що вберігає попереджує) – фундаментальна основа системи суспільної охорони здоров'я. Це – комплекс державних, соціальних, гігієнічних, медичних заходів, які можуть бути колективними, сімейними та індивідуальними і спрямовані на збереження здоров'я і попередження хвороби.

Основні завдання профілактики:

- укріплення здоров'я шляхом формування здорового способу життя, який цьому сприяє;
- попередження хвороб і травм на основі створення довкілля, яке сприяє збереженню й укріпленню здоров'я;
- попередження прогресування хвороб та їх ускладнень, завдяки розвитку служб профілактики, лікування і догляду.

Профілактика складається із двох основних аспектів:

- не медичний (соціальний, державний);
- медичний (медичні та гігієнічні заходи).

Із цього випливає, що лише стараннями медичних працівників проблеми профілактики не можуть бути вирішеними, бо потрібні зусилля державних і соціальних інституцій.

У розвитку профілактичної стоматології значну роль відіграли вчені радянської доби. Павло Георгієвич Дауге, який очолював секцію стоматологів в Наркомздраві, у 1923 році заклав початок профілактичного напрямку радянської стоматології. У 20-30 роках ХХ століття Н.І. Агапов обґрунтував новий метод профілактичної санації у дітей і довів, що санація повинна включати тимчасові і постійні зуби, а також попередження аномалії прикусу.

Стоматологічна профілактика – це система заходів попередження, виникнення і розвитку стоматологічних захворювань і є загальнодержавною справою. Експерти ВООЗ стверджують: «Якщо кожний з нас сповна використовував би вже відомі ефективні засоби, через одне–два покоління карієс був би ліквідований».

На нараді експертів ВООЗ у 1977 р. було прийнято таку класифікацію стоматологічної профілактики:

Первинна профілактика – це система державних, соціальних, гігієнічних і медичних заходів, спрямованих на попередження стоматологічних захворювань через усунення причин і умов їх виникнення, а також підвищення стійкості організму до дії несприятливих факторів навколишнього природного, виробничого і побутового середовища.

Вторинна профілактика – комплекс заходів, спрямованих на раннє виявлення захворювання, попередження ускладнень, прогресування і рецидивів стоматологічних захворювань.

Третинна профілактика – це комплекс заходів, спрямованих на реабілітацію стоматологічного статусу, в основі якого – збереження функціональних можливостей органів і тканин щелепно-лицевої ділянки, методом заміщення. Ці заходи на практиці здійснюються, в основному, ортопедами і хірургами-стоматологами.

Наприклад. Попередження розвитку карієсу зубів належить до первинної профілактики стоматологічних захворювань. Попередження розвитку ускладнень карієсу зубів – пульпіту і періодонтиту належить до вторинної профілактики. Якщо ж у результаті невдалого лікування періодонтиту і його ускладнень довелося видалити зуб і замінити його протезом (відновлення функції через заміщення), то це – третинна профілактика.

Первинна профілактика є найперспективнішою і найефективнішою, бо вона охороняє непорушене здоров'я, попереджує виникнення патологічних змін у ротовій порожнині. Провідним заходом первинної профілактики є здоровий спосіб життя.

У здоровому способі життя проявляються взаємодія і спосіб використання людиною соціальних заходів (надані державою через розробку державних програм із дотримання раціонального режиму праці, відпочинку, науково обґрунтованих норм харчування, особистої гігієни), духовних і природних чинників (вміння правильно і свідомо використовувати блага, надані і природою і державою).

Основні завдання первинної профілактики:

- Створення умов для нормального формування і первинної мінералізації твердих тканин зубів.
- Забезпечення фізіологічного перебігу процесу дозрівання твердих тканин зубів (вторинна мінералізація), а за необхідності – стимуляція цих процесів.
- Попередження чи усунення карієсогенної ситуації в ротовій порожнині.
- Виявлення факторів ризику виникнення стоматологічних захворювань та усунення або зменшення їх впливу.

Вторинна профілактика може вважатися ефективною, якщо патологічний процес стабілізувався, зменшився ступінь важкості хвороби, зменшилося число або відсутні ускладнення.

Залежно від термінів профілактичної дії виділяють два види первинної профілактики.

1. Антенатальна профілактика стоматологічних захворювань є комплексом заходів, які здійснюються у вагітних жінок для попередження розвитку у плода, а в подальшому у дитини, патології органів і тканин ротової порожнини. Цей напрямок профілактики є важливим, але недостатньо розробленим і недостатньо впровадженим у практику (В.Г. Сунцов і співавт., 2001).

2. Постнатальна профілактика є комплексом заходів, які здійснюються після народження дитини, щоб попередити розвиток у неї патології органів і тканин ротової порожнини.

Залежно від впливу на причину чи ланки розвитку захворювання та згідно з рекомендаціями ВООЗ, первинну профілактику поділяють на оздоровчу, етіотропну і патогенетичну (С.Б. Улітовський, 2004).

1. Оздоровча профілактика – формування у населення поняття «здоровий спосіб життя», посилення адаптаційних механізмів організму, підвищення загальної резистентності до будь-яких несприятливих впливів.

2. Етіотропна (етіологічна) профілактика – найбільш ефективна, спрямована на зменшення дії етіологічних чинників виникнення захворювання. Вона впливає на причину, яка викликає захворювання, але не усуває її і має чимало напрямків (В.Г. Сунцов і співавт., 2001):

- боротьба з патогенною мікрофлорою ротової порожнини, яка спрямована на зниження її кількості та зміну її якісного складу;
- усунення продуктів життєдіяльності патогенної мікрофлори, а саме – видалення м'якого зубного нальоту;
- професійна гігієна ротової порожнини;
- покращення самоочищення ротової порожнини.

Фактично етіотропна профілактика спрямована на зниження вірулентності діючих чинників (мікроорганізмів, вірусів). Найчастіше вона здійснюється серед населення через санітарну освіту і соціальні санітарно-гігієнічні заходи.

3. Патогенетична профілактика – спрямована на попередження патогенетичних змін у ротовій порожнині, і має:

- загальнооздоровчий характер, метою якого є підвищення резистентності організму і зубів до дії несприятливих факторів;
- цільовий характер, метою якого є попередження конкретної патології, виявлення та усунення факторів ризику на основі знань етіології і патогенезу захворювань.

Патогенетична профілактика включає (В.Г.Сунцов і спів., 2001):

- загальну і місцеву фторпрофілактику;
- ремінералізуючу профілактику;
- профілактику біологічно активними речовинами;
- герметизацію фісур;
- нормалізацію і покращення функції слинних залоз шляхом цілеспрямованої зміни складу і властивостей слини.

Найефективнішими є методи профілактики, що впливають на причину захворювання. Вважають, що якщо ефективність профілактики сягає 70–100%, то це – етіологічна профілактика, а якщо 40–50% – це патогенетична профілактика (Г.Д. Овруцкий, В.К. Леонтьев, 1986).

Основні контингенти населення для первинної профілактики:

- вагітні – для здійснення антенатальної профілактики;
- діти і підлітки;
- доросле населення.

Для всіх контингентів застосовують основні напрямки профілактики, хоча їх реалізація має свої особливості у кожній групі.

Вторинна профілактика. Перехід дитини із групи здорових дітей у групу, яка має стоматологічну патологію, засвідчує, що не всі можливі заходи первинної профілактики були використані. Тобто, вторинна профілактика необхідна дітям, які вже мають стоматологічну патологію.

Завдання вторинної профілактики:

- Раннє виявлення захворювань і попередження їх прогресування.
- Попередження чи зниження кількості ускладнень карієсу зубів (пульпіту, періодонтиту) і розвиток пародонтиту.
- Попередження виникнення рецидивів захворювання.
- Зменшення приросту карієсу зубів і захворювань пародонта.
- Планова профілактична санація ротової порожнини в різних організованих колективах і декретованих групах населення.

За способом застосування профілактичних засобів профілактика буває:

Ендогенною (системною, загальною, прееруптивною) – раціональне харчування, поступлення фторидів, макро- і мікроелементів, біологічно активних речовин тощо в організм з їжею, водою, сіллю, молоком, в таблетках чи краплях, зміцнення соматичного здоров'я дитини, лікування загальносоматичних захворювань.

Екзогенною (місцевою, постеруптивною) – здійснення раціональної гігієни ротової порожнини, ремінералізуюча профілактика з використанням зубних паст, лаків, розчинів для полоскань, розчинів і гелів для аплікацій, здійснення профілактичної гігієни, герметизація фісур, місцеве використання різних медикаментів, жуїток тощо.

Цей метод поділу умовний, бо засіб, який застосовується ендогенно, проявляє свій вплив і місцево в ротовій порожнині, і навпаки, частина препарату, який поступив місцево, всмоктується через слизову оболонку в систему кровообігу.

За ступенем охоплення профілактичними заходами контингентів населення виділяють три базових методи профілактики основних стоматологічних захворювань, а саме: масову (комунальну), колективну (групову) та індивідуальну (Н.В. Курякіна, Н.А. Саведьєва, 2003; С.Б. Улітовський, 2004).

Методи масової (комунальної, загальнодержавної, популяційної) профілактики основних стоматологічних захворювань включають:

- фторування питної води, солі, молока в регіонах зі зниженим умістом фтору у питній воді;
- випуск лікувально-профілактичних засобів догляду за ротовою порожниною;
- включення питань гігієнічного виховання, яке спрямоване на підвищення санітарно-медичної грамотності підростаючого покоління, у шкільні програми виховання дітей, а також ціла низка заходів, спрямованих на охорону здоров'я матері та дитини;
- покращення умов праці і побуту населення, створення різних дитячих закладав, у тому числі спеціалізованих (наприклад, для дітей із вродженою патологією щелепно-лицевої ділянки).

Колективна (групова) профілактика розрахована на пацієнтів, які об'єднані загальними факторами ризику розвитку основних стоматологічних захворювань (вік, характер харчування, рівень гігієни, професія тощо). Методи цієї профілактики відносно дешеві, не потребують роботи лікаря і дорогого медичного обладнання. Лікар виконує роль консультанта.

Методи групової профілактики:

I. Загальні заходи:

- забезпечення здорового способу життя, дотримання раціонального режиму дня;
- загартування організму дитини;
- заняття спортом, введення в цикл занять із фізичної культури в дошкільних закладах і школах вправ із дихальної гімнастики для формування правильної постави і положення голови;
- раціональне збалансоване харчування, призначення засобів ендогенної профілактики карієсу зубів – харчових добавок, препаратів кальцію, вітафтору, фторвмісних таблеток, а також екзогенної профілактики полоскання розчинами фторидів тощо;
- контроль вживання вуглеводів;
- боротьба з інфекційними і загальними захворюваннями.

II. Спеціальні заходи:

- своєчасне оздоровлення органів ротової порожнини;
- навчання дітей різного віку раціональної гігієни ротової порожнини (в домашніх умовах, дитячих садках, школах), тобто санітарна освіта.

Індивідуальна профілактика – найбільш дороговартісна. Якщо добре працюють методи масової та групової профілактики, то на частку індивідуальної профілактики залишаються офісні та домашні заходи. Вона відрізняється не методами і засобами, а індивідуальним підбором цих методів і засобів, а також індивідуальною кратністю їх застосування залежно від рівня здоров'я чи характеру чинників ризику.

Методи індивідуальної профілактики:

- аплікації ремінералізуючих, фтористих сполук;
- індивідуальна гігієна ротової порожнини із застосуванням
- фторвмісних, ремінералізуючих, антибактеріальних та протизапальних засобів гігієни;
- індивідуальний моніторинг;
- індивідуальний підбір зубних паст, гелів, ополіскувачів і жувальних гумок;
- професійна гігієна ротової порожнини;
- герметизація фісур.

Індивідуальна профілактика забезпечує найадекватнішу профілактичну допомогу і може дати максимальний ефект, але потребує великих затрат часу лікаря, що не в змозі оплатити ні держава, ні більша частина населення.

У процесі реалізації індивідуальної програми здійснюються постійні контакти між лікарем і пацієнтом для контролю якості виконання її в домашніх умовах.

Здійснення профілактики стоматологічних захворювань є складним заходом, який повинен заздалегідь готуватися і плануватися, тому необхідна певна організаційна структура. В якості такої структури ВООЗ рекомендує розробку програм профілактики.

Залежно від рівня втілення профілактичних програм розрізняють такі види профілактичних програм:

- міжнародні;
- державні;
- регіональні;
- групові;
- сімейні;
- індивідуальні;
- приватні.

Міжнародна програма стоматологічної профілактики – найвищий рівень планування. Такі глобальні програми були розроблені ВООЗ у 1984 році і ставили завдання покращення стоматологічного здоров'я до 2000 року; у 1993 – до 2010 року; у 1994 – до 2015 року, пізніше – до 2020 року.

Державні програми конкретизують глобальні завдання ВООЗ в окремо взятих країнах. Це – система етіологічно і патогенетично обґрунтованих профілактичних заходів, спрямованих на оздоровлення організму і ротової порожнини шляхом комплексного впливу з метою підвищення рівня їх резистентності і зниження впливу несприятливих факторів.

Регіональна програма профілактики розробляється з урахуванням місцевих особливостей зовнішнього середовища, соціальних умов, рівня

здоров'я населення. Вимоги до регіональної програми профілактики (В.Г. Сунцов і співавт., 2001), яка повинна бути:

1. комплексною;
2. довготривалою;
3. конкретною;
4. послідовною;
5. контрольованою;
6. медично обгрунтованою;
7. економічно доступною;
8. масовою.

IV. Контрольні питання до теми заняття:

1. Яку види профілактики карієсу Ви знаєте?
2. Яка функція індивідуальної профілактики карієсу?
3. Які функції суспільної профілактика карієсу?
4. Яка різниця між первинною, вторинною та третинною профілактикою?
5. Які методи групової профілактики Ви знаєте?
6. Яка буває профілактика за способом застосування профілактичних засобів?

V. Контрольні тестові завдання та/або ситуаційні задачі:

1. Первинна профілактика це -

А. система державних, соціальних, гігієнічних і медичних заходів, спрямованих на попередження стоматологічних захворювань через усунення причин і умов їх виникнення, а також підвищення стійкості організму до дії несприятливих факторів навколишнього природного, виробничого і побутового середовища.

Б. комплекс державних, соціальних, гігієнічних, медичних заходів, які можуть бути колективними, сімейними та індивідуальними і спрямовані на збереження здоров'я і попередження хвороби.

В. комплекс заходів розрахований на пацієнтів, які об'єднані загальними факторами ризику розвитку основних стоматологічних захворювань

Г. комплекс заходів, спрямованих на раннє виявлення захворювання, попередження ускладнень, прогресування і рецидивів стоматологічних захворювань.

Д. комплекс заходів, спрямованих на реабілітацію стоматологічного статусу, в основі якого – збереження функціональних можливостей органів і тканин щелепно-лицевої ділянки, методом заміщення. Ці заходи на практиці здійснюються, в основному, ортопедами і хірургами-стоматологами.

Правильна відповідь: А.

2. Вторинна профілактика це -

А. система державних, соціальних, гігієнічних і медичних заходів, спрямованих на попередження стоматологічних захворювань через усунення причин і умов їх виникнення, а також підвищення стійкості організму до дії несприятливих факторів навколишнього природного, виробничого і побутового середовища.

Б. комплекс державних, соціальних, гігієнічних, медичних заходів, які можуть бути колективними, сімейними та індивідуальними і спрямовані на збереження здоров'я і попередження хвороби.

В. комплекс заходів розрахований на пацієнтів, які об'єднані загальними факторами ризику розвитку основних стоматологічних захворювань

Г. комплекс заходів, спрямованих на раннє виявлення захворювання, попередження ускладнень, прогресування і рецидивів стоматологічних захворювань.

Д. комплекс заходів, спрямованих на реабілітацію стоматологічного статусу, в основі якого – збереження функціональних можливостей органів і тканин щелепно-лицевої ділянки, методом заміщення. Ці заходи на практиці здійснюються, в основному, ортопедами і хірургами-стоматологами.

Правильна відповідь: Г.

3. Третинна профілактика це -

А. система державних, соціальних, гігієнічних і медичних заходів, спрямованих на попередження стоматологічних захворювань через усунення причин і умов їх виникнення, а також підвищення стійкості організму до дії несприятливих факторів навколишнього природного, виробничого і побутового середовища.

Б. комплекс державних, соціальних, гігієнічних, медичних заходів, які можуть бути колективними, сімейними та індивідуальними і спрямовані на збереження здоров'я і попередження хвороби.

В. комплекс заходів розрахований на пацієнтів, які об'єднані загальними факторами ризику розвитку основних стоматологічних захворювань

Г. комплекс заходів, спрямованих на раннє виявлення захворювання, попередження ускладнень, прогресування і рецидивів стоматологічних захворювань.

Д. комплекс заходів, спрямованих на реабілітацію стоматологічного статусу, в основі якого – збереження функціональних можливостей органів і тканин щелепно-лицевої ділянки, методом заміщення. Ці заходи на практиці здійснюються, в основному, ортопедами і хірургами-стоматологами.

Правильна відповідь: Д.

4. Які вимоги до регіональної програми профілактики?

Правильна відповідь: Регіональна програма профілактики розробляється з урахуванням місцевих особливостей зовнішнього середовища, соціальних

умов, рівня здоров'я населення. Вимоги до регіональної програми профілактики (В.Г. Сунцов і співавт., 2001), яка повинна бути: комплексною; довготривалою; конкретною; послідовною; контрольованою; медично обгрунтованою; економічно доступною; масовою.

5. Що включають в себе методи масової профілактики основних стоматологічних захворювань?

Правильна відповідь: Методи масової профілактики основних стоматологічних захворювань включають в себе: фторування питної води, солі, молока в регіонах зі зниженим умістом фтору у питній воді; випуск лікувально-профілактичних засобів догляду за ротовою порожниною; включення питань гігієнічного виховання, яке спрямоване на підвищення санітарно-медичної грамотності підростаючого покоління, у шкільні програми виховання дітей, а також ціла низка заходів, спрямованих на охорону здоров'я матері та дитини; покращення умов праці і побуту населення, створення різних дитячих закладів, у тому числі спеціалізованих (наприклад, для дітей із вродженою патологією щелепно-лицевої ділянки).

VI. Література

6.1. Основна література

1. Борисенко А.В., Антоненко М.Ю., Линовицька Л.В. / за ред. А.В. Борисенка. Стоматологічні захворювання: терапевтична стоматологія: підручник. К. : ВСВ "Медицина", 2017. 664 с.
2. Бойцанюк С.І., Андріішин О.П., Манащук Н.В., Чорній Н.В. Клінічні прояви та диференційно-діагностичні критерії некаріозних уражень зубів: навч. посіб. Тернопіль: ТДМУ. Укрмедкнига, 2019. 112 с.
3. Гасюк Н.В., Черняк В.В., Клітинська О.В., Бородач В.О. та ін. Додаткові методи обстеження у стоматології: навч. посіб. Тернопіль, 2017. 120 с.
4. Батіг В.М., Струк В.І. Систематизоване викладення змісту навчальної дисципліни «Терапевтична стоматологія»: навч. посіб. Чернівці, 2016. 227 с.
5. Кононова О. В. Сучасний стан лікування карієсу та його ускладнень у населення України. Гігієна населених місць, (64), 2014. 336-342 с.
6. Іваницький І.О., Іваницька О.С., Петрушанко Т.О. Гіперчутливість зубів: навчальний посібник для студентів стоматологічних факультетів вищих медичних навчальних закладів IV рівня акредитації. Полтава: Дивосвіт, 2019. 108 с.

6.2. Допоміжна література

1. Левків М. О. Застосування кейс-методу у фаховій підготовці студентів-іноземців на кафедрі терапевтичної стоматології. Медична освіта, (3), 2016. 71-74 с.
2. Белікова Н.І., Петрушанко Т.О., Беліков О.Б. Принципи біомеханіки шинування рухомих зубів. К.: ТОВ НВП «Інтерсервіс», 2016. 186 с.
3. Мазур І.П., Хайтович М.Ф., Голопихо Л.І. Клінічна фармакологія та фармакокінетика в стоматології: навч. посіб. К. : ВСВ “Медицина”, 2018. 376 с. + 6 с. кольор. вкл.
4. Марченко І.Я., Назаренко З.Ю., Павленко С.А. / під заг. ред. Ткаченко І.М. Пропедевтика терапевтичної стоматології: підруч. для студ. стом. факул. вищ. навч. закл. МОЗ України /; ВДНЗУ «УМСА» – Полтава: ТОВ «АСМІ», 2016 р. 439 с.
5. M.M. Rozhko, Z.B. Popovych, V.D. Kuroiedova et al.: edited by M.M. Rozhko. Stomatology: textbook: in 2 books. Book I. Kyiv: AUS Medicine Publishing, 2020. 792 p.: color edition.
6. A.V. Borysenko, L.V. Lynovytska, O.F. Nesyn et al.; edited by A.V. Borysenko. Periodontal and Oral Mucosa Diseases: textbook. Vol. 2. Kyiv: AUS Medicine Publishing, 2018. 624 p.; color edition.
7. M.M. Rozhko, I.I. Kyrylenko, O. H. Denysenko et al.; edited by M. M. Rozhko. Stomatology: textbook: in 2 books. Book 2. Kyiv: AUS Medicine Publishing, 2018. 960 p.; color edition.
8. [Douglas A Terry](#), [Willi Geller](#). Esthetic and Restorative Dentistry: Material Selection and Technique 3rd Edition. Publisher: Quintessence Publishing Co Inc.; 3rd edition, 2017. 776 p.

МЕТОДИЧНА РОЗРОБКА №9

ТЕМА: Некаріозні ураження зубів.

Класифікація. патоморфологія, клініка та діагностика некаріозних уражень що виникають до прорізування зубів: гіпо-, гіперплазія, ендемічний флюороз. Класифікація флюорозу зубів за А.К Ніколішиним.

I. Актуальність теми: В останні роки, проведений ряд досліджень, які розкривають, етіологію і патогенез різних некаріозних уражень, які виникають до прорізування зубів, що дозволило ввести в клініку ряд патогенетично спрямованих методів лікування. Тому вивчення даної патології є безсумнівно актуальним і становить великий інтерес у процесі формування клінічного мислення майбутніх лікарів – стоматологів.

II. Навчальна мета:

2.1. Студент повинен знати:

- Знати етіологію некаріозних уражень зубів;
- Знати класифікацію некаріозних уражень, що виникають до прорізування зубів;
- Знати клініку захворювань некаріозного походження;
- Знати діагностику некаріозних уражень, які розвиваються до прорізування зубів;
- Знати класифікацію флюорозу зубів.

2.2 Вміти:

- Вміти провести діагностику некаріозних уражень твердих тканин зубів, які виникають до прорізування зубів;
- Вміти за клінікою та перебігом захворювання поставити попередній діагноз;
- Вміти провести діагностику некаріозних уражень твердих тканин зубів, які виникають до прорізування зубів;
- Вміти класифікувати флюороз;

III. Зміст теми

До некаріозних уражень твердих тканин зуба відносяться анатомічні та функціональні ушкодження емалі та дентину внаслідок дії зовнішніх та внутрішніх несприятливих чинників на зубні тканини та недостатньої стійкості останніх і організму в цілому до даного впливу. Крім того, до цієї групи відносять низку спадково обумовлених захворювань зубів.

Некаріозні ураження зубів поділяють на 2 групи (за В.К. Патрикєєвим, 1968; М.И. Грошиковим, 1985):

1. Ураження твердих тканин зуба, які виникають в період фолікулярного розвитку (до прорізування):

- гіпоплазія емалі;
- гіперплазія емалі;
- ендемічний флюороз зубів;
- спадкові порушення розвитку зубів.

2. Ураження твердих тканин зуба, які виникають після прорізування: пігментація зубів та наліт на них;

- стирання твердих тканин;
- клиноподібний дефект;
- ерозія зубів;
- некроз твердих тканин зубів;
- травми зубів;
- гіперестезія зубів.

Гіпоплазія емалі.

Етіологія. Гіпоплазія тканин зуба (найчастіше емалі) виникає при зміні метаболічних процесів у зачатках зубів під впливом порушення мінерального та білкового обміну в організмі плоду або дитини. Недорозвинення емалі при гіпоплазії є незворотнім. Часто гіпоплазія емалі супроводжується порушенням будови дентину і пульпи зуба. При гіпоплазії уражуються як тимчасові, так і постійні зуби.

Гіпоплазія молочних зубів, які формуються у внутрішньоутробний період, обумовлена порушеннями в організмі вагітної жінки (краснуха, токсоплазмоз, токсікоз, резус-конфлікти). У дітей, що страждають хронічними соматичними захворюваннями, які почалися до або незабаром після народження, гіпоплазія зубів спостерігається в 50% випадків.

Гіпоплазія постійних зубів розвивається під впливом різних соматичних захворювань (рахіт, тетанія, гострі інфекційні захворювання, хвороби шлунково-кишкового тракту, токсична диспепсія, аліментарна дистрофія, мозкові порушення), які виникли в період формування і мінералізації цих зубів, тобто в період від 6 місяців до 1-1,5 року. Локалізація гіпоплазії на коронці зуба багато в чому залежить від віку, в якому дитина перенесла захворювання. Ступінь прояву гіпоплазії залежить від тяжкості перенесеного захворювання.

Причиною виникнення місцевої гіпоплазії найчастіше є травма зачатків постійних зубів. Ушкодження може виникнути у разі переломів щелеп, забитих вивихів тимчасового зуба, запальних процесів (періодонтитів,

періоститів, остеомієлітів). Травма чи інтоксикація порушують функцію амелобластів, а інколи і одонтобластів, у результаті чого зуб формується неправильно і має незвичну форму.

Патоморфологічні зміни. У разі легких форм гіпоплазії (плями) спостерігається підвищення чіткості структурних утворень емалі, зміна ширини та правильного напрямку емалевих призм, розширення міжпризмових проміжків, різко виражені лінії Ретціуса. У дентині збільшується кількість інтерглобулярного дентину.

У разі більш тяжких форм гіпоплазії (ямки, борозни) окремі емалеві призми мають напрямок під кутом майже 90° , ширина міжпризмових проміжків нерівномірна, різною є мінералізація окремих ділянок емалі. У дентині змінюється хід дентинних каналців, вони розміщуються нерівномірно, мають не однакову ширину.

Клінічна картина. Розрізняють системну і місцеву гіпоплазію.

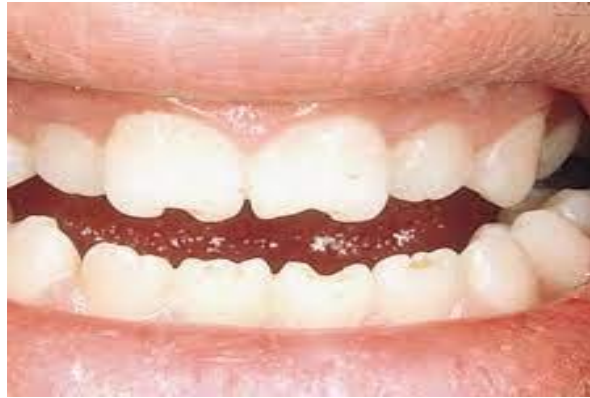До **системної гіпоплазії** відносять порушення будови твердих тканин усіх зубів або окремих їхніх груп, які формуються в один і той самий відрізок часу.

Клінічно розрізняють три форми системної гіпоплазії:

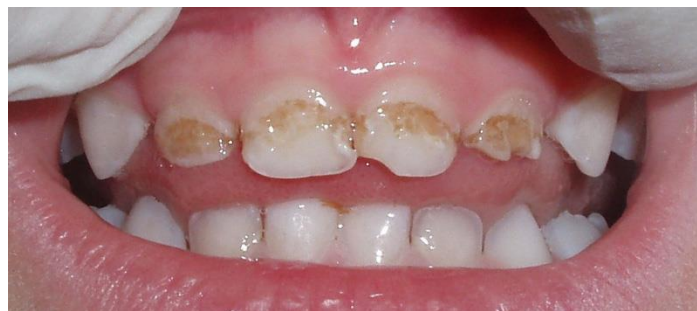- зміна кольору - слабка ступінь недорозвинення емалі, яка проявляється у вигляді плям частіше білого, рідше жовтуватого кольору, з чіткими межами і однакової величини на однойменних групах зубів. Плями частіше локалізуються на вестибулярній поверхні і не супроводжуються якими-небудь неприємними відчуттями. Плями при гіпоплазії не забарвлюються барвниками (на відміну від карієсу в стадії плями).
- недорозвинення емалі - є більш вираженою формою гіпоплазії, яка проявляється по-різному: хвиляста, точкова, борозенчаста емаль. На поверхні емалі виявляються заглиблення або борозенки. Емаль в заглибленнях залишається щільною і гладкою.
- відсутність емалі (аплазія) - форма, яка зустрічається найбільш рідко. Характеризується відсутністю емалі на певній ділянці зуба. При цій формі можуть бути скарги на больові відчуття від термічних і хімічних подразників.

Одним з різновидів системної гіпоплазії є зуби зі своєрідно зміненою формою коронки. Такі прояви порушень форми коронки зуба отримали свої назви від імені авторів, які їх описали: зуби Гетчинсона, Фурньє, Пфлюгера.

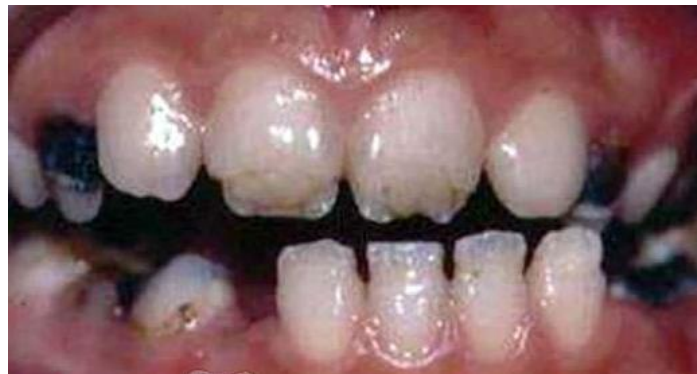Зуби Гетчинсона - аномалія розвитку зуба, при якій верхні центральні різці мають бочкоподібну форму коронки або форму викрутки (розмір у шийки більше, ніж у ріжучого краю) і вирізку у формі напівмісяця на ріжучому краї. Іноді вирізка не покрита емаллю.



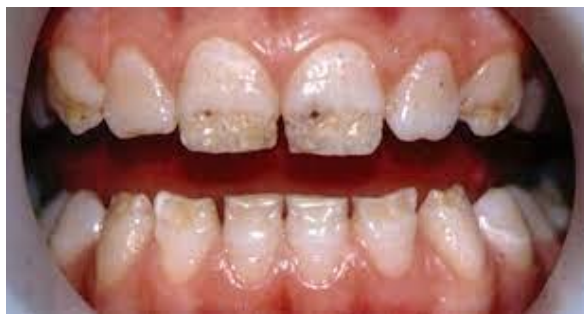Зуби Фурньє - центральні різці схожі на зуби Гетчинсона, але без виїмки у формі напівмісяця.



Зуби Пфлюгера - аномалія перших великих корінних зубів, при якій розмір коронки у шийки зуба більше, ніж у ділянці оклюзійної поверхні, а жувальні горбки недорозвинені.



Місцева гіпоплазія виявляється порушенням розвитку твердих тканин одного або двох зубів. Найчастіше такий вид гіпоплазії спостерігається на постійних премолярах. Це пояснюється тим, що їх зачатки розміщуються між коренями тимчасових молярів, які дуже часто уражуються періодонтитом. На коронках таких зубів спостерігаються крейдоподібні плями, які інколи можуть пігментуватися. Спостерігаються дефекти емалі у вигляді ямок, заглиблень, борозен. У тяжких випадках форма коронки значно спотворена ділянками, які повністю позбавлені емалі. Такі зуби отримали назву «зуби Турнера» .



Диференційна діагностика. Плямисту форму гіпоплазії потрібно диференціювати зі слабкими проявами флюорозу зубів і початковим карієсом.

Лікування. Хворі на системну гіпоплазію повинні перебувати на диспансерному обліку. Залежно від ступеня ураження, лікування гіпоплазії може бути медикаментозним, хірургічним, ортопедичним.

Лікування плямистої форми гіпоплазії повинно бути спрямоване на знебарвлення плям на емалі. Для цього темні плями обробляють насиченими розчинами органічних кислот до зникнення пігментації, після чого зуб обробляють содовою пастою і полірують. Існує багато офіційних засобів для відбілювання зубів, виготовлених на основі пероксиду карбаміду. Для ефективного знебарвлення потрібно провести 15-20 сеансів лікування. За відсутності ефекту плями зішлифовують із наступним покриттям цих ділянок фтористими препаратами.

При одиночних білих плямах лікування можна і не проводити. Але якщо плями видно при розмові і посмішці, то необхідно цей дефект усунути. Основним методом лікування є пломбування зубів композитними матеріалами. При виражених змінах показане ортопедичне лікування.

Флюороз зубів (ендемичний флюороз зубів) - це хронічне захворювання, яке зустрічається у місцевостях з надлишковим вмістом фтору в питній воді.

При флюорозі уражається переважно емаль зубів. Флюороз обумовлений тривалим надходженням в організм мікроелемента фтору і проявляється утворенням на поверхні емалі плям і дефектів різної величини, форми і кольору. У важких випадках уражаються кістки скелета.

Запропоновано кілька класифікацій флюорозу зубів. Найбільш поширена **класифікація В.К. Патрікеєва**, згідно з якою, флюороз підрозділяється на наступні форми:

- штрихову;
- плямисту;
- крейдоподібно-крапчасту;
- ерозивну;
- деструктивну.

У зарубіжних країнах використовується класифікація ВООЗ, розроблена Мюллером. За цією класифікацією виділяють 5 форм тяжкості

захворювання, в яких враховуються не тільки елементи ураження (смужки, плями, ділянки деструкції), але і площа ураження.

Класифікація флюорозу за Мюллером:

Ступінь флюорозу

I ст. - дуже легкий: смужки або точкові білі цятки, слабо відрізняються від нормального кольору емалі;

II ст. - легкий: елементи ураження у вигляді смужок і плям білого кольору займають менше 1/4 коронки зуба;

III ст. - помірний: смужки і плями займають менше 1/2 поверхні коронки;

IV ст. - середньої тяжкості: переважно коричневе забарвлення поверхні зубів;

V ст. - важкий: на тлі коричневого фарбування є осередки руйнування емалі у вигляді ямок, ерозій, нерівностей.

Класифікація флюорозу за А.К. Ніколішиним, в основі якої лежить визначення флюоресценції в УФ-променях і показників омичного електричного опору твердих тканин:

- легкий ступінь - без гасіння первинної флюоресценції емалі;
- середній ступінь - слабо виражене фрагментарне гасіння первинної флюоресценції емалі; без явищ деструкції емалі. Може бути:
 1. без забарвлення емалі;
 2. з фрагментарним коричневим забарвленням (I, II та III ступенів);
- тяжкий ступінь - добре виражене тотальне гасіння первинної флюоресценції емалі. Може бути:
 1. без явищ деструкції емалі (без забарвлення емалі або з тотальним забарвленням);
 2. з вираженою деструкцією емалі (без забарвлення емалі або з тотальним забарвленням (I, II та III ступенів)).

Етіологія. Оптимальною концентрацією фтору у воді вважається 1 мг/л. При концентрації більше 1,5 мг/л розвивається флюороз. Флюорозом уражаються зуби дітей, які внутрішньоутробно розвивалися, а потім і проживали в ендемічних вогнищах підвищеного вмісту фтору у питній воді, ґрунті, їжі або оселилися там у період формування емалі, тому це захворювання не виникає у дорослих людей, які проживають у вогнищі ендемічного флюорозу.

Припускають, що плацента затримує надходження надлишків фтору в організм плоду. Рідко спостерігаються випадки ураження флюорозом зубів, які вже прорізалися зубів в місцевостях з вмістом фтору у воді понад 10-15 мг/л.

Патоморфологічні зміни. Характер змін багато в чому залежить від форми клінічного перебігу флюорозу. При захворюванні в початковій формі (штрихова і плямиста форми) в підповерхневому шарі емалі виявляють змінені ділянки різних розмірів і контурів. Різко виражені смуги Гунтера-Шрегера та лінії Ретціуса. Поверхня емалі поряд з рівними

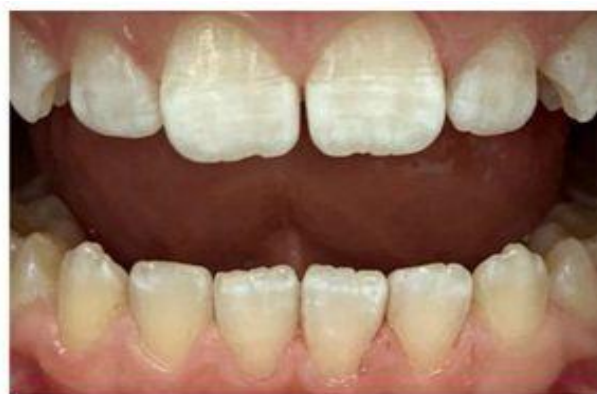контурами має окремі опуклості і западини. Дентіно-емалеве з'єднання зубчастої форми. Поверхневий шар емалі має муаровий малюнок, що обумовлене збільшенням міжпризмових просторів внаслідок часткової резорбції емалевих призм, наявністю зон гіпо-і гіпермінералізації.

При мікрорентгенографії в ділянці зовнішніх шарів флюорозних плям чітко виявляється зниження щільності, що вказує на зменшення мінералізації. Подібні дані пояснюють причину пігментації емалі наявністю ділянок емалі з підвищеною проникністю. Це підтверджується і тим, що на ділянках пігментації флюорозних зубів виявлена велика кількість азотвмісних органічних речовин.

Під електронним мікроскопом при легких ступенях ураження відзначається чіткість структур кристалів гідроксиапатиту, при важких формах вона зменшується. Поляризаційна мікроскопія дозволяє встановити найбільш виражені зміни в зовнішніх шарах емалі. В області флюорозної плями уражується переважно міжпризмовий простір.

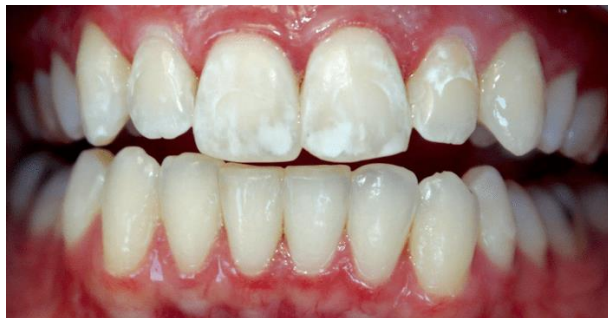Клініка. Флюороз - системне ураження всіх зубів. Протікає безсимптомно. При середній і більш важкому ступенях флюорозу пацієнта турбує «негарний» колір зубів. Флюороз виявляється на зубах незабаром після їх прорізування у вигляді зміни кольору емалі, яка втрачає прозорість, стає матовою, набуває жовтуватий або коричневий колір. Ці зміни кольору спостерігаються на коронках зубів у вигляді смужок і плям різних розмірів. Кількість і розміри зазначених елементів та їх забарвлення визначають тяжкість захворювання.

Штрихова форма флюорозу характеризується появою невеликих крейдоподібних смужок - штрихів, розташованих в підповерхневому шарі емалі. Смужки можуть бути добре визначені, але часто вони виражені слабо і виявляються при висушуванні поверхні зуба. Злиття смужок призводить до утворення плями, в якій все ж помітні смужки. Штрихова форма частіше спостерігається на вестибулярних поверхнях різців верхньої, рідше - нижньої щелепи.

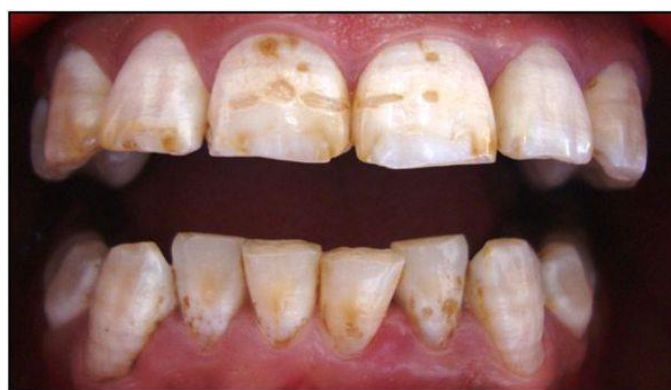


Плямиста форма характеризується наявністю добре виражених крейдоподібних плям без смужок. Крейдяні плями множинні, розташовані

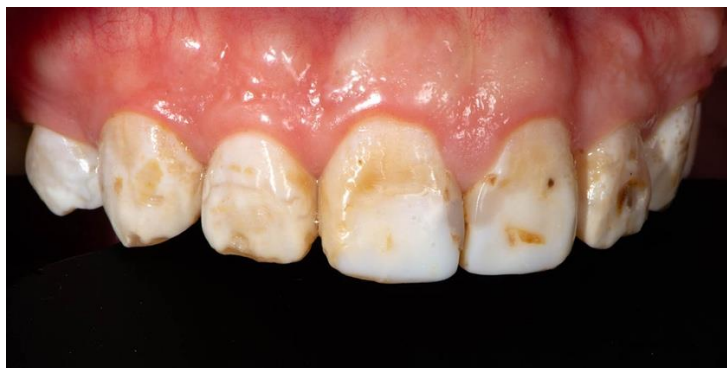на всіх поверхнях зубів. Іноді вони, зливаючись, утворюють пляму великого розміру. Змінена ділянка емалі поступово переходить в нормальну емаль. Особливо виражене ураження на різцях верхньої та нижньої щелеп. Іноді змінюється колір ділянки ураження - пляма стає світло-коричневою. Особливістю цієї форми флюорозу зубів є те, що емаль в області плями гладка, блискуча.



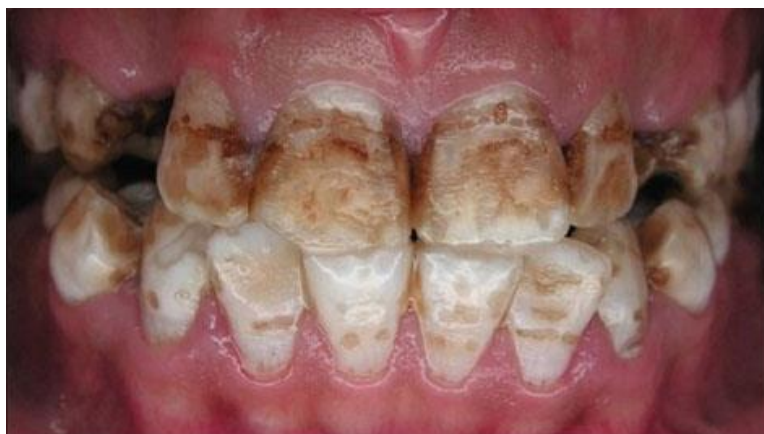Крейдоподібно-крапчаста форма характеризується значним різноманіттям проявів. Зазвичай емаль на всіх поверхнях зубів має матовий відтінок, а на цьому фоні видно добре окреслені пігментовані плями. Іноді емаль жовтувата з наявністю множинних плям і крапок. В деяких випадках замість крапок є поверхневі ураження з зменшенням емалі (діаметром 1,0-1,5 мм і глибиною 0,1-0,2 мм) - цяточки. Дно у них світло-жовтого або темного кольору. При крейдоподібно-крапчастій формі спостерігається швидке стирання емалі з оголенням пігментованого дентину темно-коричневого кольору.



Ерозивна форма характеризується тим, що на тлі вираженої пігментації емалі є значні ділянки, на яких вона відсутня, спостерігаються дефекти різної форми - ерозії. На відміну від цяточок ерозії можуть мати різну форму. При ерозивній формі виражено стирання емалі та дентину.



Деструктивна форма характеризується зміною форми коронок зубів внаслідок ерозивного руйнування і стирання твердих тканин. Ця форма спостерігається в районах, в яких вміст фтору більше 10 мг/л. При даній формі тканини зуба крихкі, нерідко спостерігається їх відламування, проте порожнина зуба не розкривається внаслідок відкладенню замісного дентину.



Важливим клінічним чинником є низьке ураження флюорозних зубів карієсом. Слід мати на увазі, що флюороз зубів є симптомом інтоксикації організму фтором, яка при великих дозах надходження мікроелемента, клінічно може також проявитися у вигляді остеосклерозу, ураження нирок, нервової системи.

Диференціальний діагноз. Його слід проводити з урахуванням форми захворювання. Легкі прояви флюорозу мають подібну клінічну картину з плямистою формою гіоплазії емалі і з карієсом в стадії плями. Більш важка форма флюорозу, яка супроводжуються утворенням ерозії та інших дефектів коронки зуба, потрібно диференціювати від ширшого кола захворювань каріозного і некаріозного походження (з поверхневим карієсом, ерозіями, некрозом).

Лікування. Незважаючи на те, що етіологія флюорозу відома, його лікування неможливе, тому що хвороба розвинулася в період утворення зубів до їх прорізування. Можливо лише симптоматичне лікування у вигляді відбілювання зубів пацієнтам, які скаржаться на косметичний дефект.

Запропоновано декілька методик відбілювання зубів:

- механічний-зашліфовування пігментації емалі карборундовими головками;
- хімічний-застосування концентрованих розчинів неорганічних та органічних кислот;
- фізичний -використовують УФ-промені, промені лазера, постійний струм, тощо.
- комбінований .

Методи лікування залежать від стадії патологічного процесу. При флюорозі, який супроводжується лише змінами кольору емалі, позитивний ефект дає місцеве лікування, суть якого полягає у відбілюванні з подальшою ремінералізуючою терапією. Є.В. Боровський (1978) рекомендує відбілювання розчинами неорганічних кислот. Після ізоляції зуба від слини ватяними тампонами поверхню зуба висушують і обробляють 20-30% розчином кислоти (хлористоводневої або фосфорної) протягом 2-3 хв. до посвітління емалі. Після цього поверхню зуба промивають водою і висушують. Потім на зуби на 15-20 хв. наносять 10% розчин глюконату кальцію. В наступне відвідування (не раніше ніж через 1 - 2 доби) процедуру повторюють з тією лише різницею, що розчином кислоти ретельно обробляють тільки ділянки емалі із зміненним кольором. Курс лікування складається з 10-15 процедур. У період лікування рекомендується приймати всередину глюконат кальцію, гліцерофосфат. Як показують клінічні спостереження, стійкий ефект (відновлення природного блиску емалі) зберігається протягом 6-8 міс. Повторні курси лікування необхідно проводити після появи пігментованих плям (зазвичай через 6-8 міс). Рекомендуються суворе дотримання правил особистої гігієни, застосування зубних паст ремінералізуючої дії.

В якості відбілюючого препарату найчастіше використовують розчини перекису водню у концентраціях 6% і 30% (пергідроль). В даний час з цією метою стали використовувати 10% перекис карбаміду. Препарат у вигляді гелю поміщають в індивідуальну силіконову ложку, яку накладають на зуби верхньої або нижньої щелепи на 30 хв. Курс лікування складається з 3-4 процедур.

Останніми роками в іноземній літературі широко рекламують методику мікроабразії, в основі якої лежить зашліфовування поверхні емалі за допомогою спеціального кремнієвого гелю та карборунду. Зішліфовування поверхні емалі рекомендують поєднувати з дією на неї 6% розчину соляної кислоти. За наявності деструкції емалі проводять пряму реставрацію уражених зубів із використанням сучасних композиційних матеріалів світлового твердіння.

IV. Контрольні питання до теми заняття:

1. Що таке некаріозні ураження зубів?

2. Яку класифікацію некаріозних уражень зубів до прорізування зубів ви знаєте?
3. Що таке гіпоплазія емалі?
4. Які види гіпоплазії Ви знаєте?
5. Яка клініка та діагностика гіпоплазії емалі?
6. Яке лікування гіпоплазії емалі залежна від перебігу?
7. Яку класифікацію флюорозу Ви знаєте?
8. Яка клініка та діагностика флюорозу зубів?
9. Які види лікування флюорозу зубів Ви знаєте?

V. Контрольні тестові завдання та/або ситуаційні задачі:

1. До некаріозних уражень, які виникають до прорізування зубів, за класифікацією Патрикеева, відносять:

- А) гіперплазія емалі;
- Б) клиноподібний дефект;
- В) кислотний некроз;
- Г) гіперестезія;
- Д) ерозія зубів.

Правильна відповідь: А.

2. До некаріозних уражень, які виникають до прорізування зубів, за класифікацією Патрикеева, відносять:

- А) флюороз;
- Б) клиноподібний дефект;
- В) кислотний некроз;
- Г) гіперестезія;
- Д) ерозія зубів.

Правильна відповідь: А.

3. До некаріозних уражень, які виникають до прорізування зубів, за класифікацією Патрикеева, відносять:

- А) кислотний некроз;
- Б) гіперестезія;
- В) ерозія зубів;
- Г) спадкові порушення розвитку зубів;
- Д) клиноподібний дефект.

Правильна відповідь: Г.

4. До некаріозних уражень, які виникають до прорізування зубів, за класифікацією Патрикеева, відносять:

- А) клиноподібний дефект;
- Б) кислотний некроз;
- В) гіперестезія;
- Г) ерозія зубів;
- Д) гіпоплазія емалі.

Правильна відповідь: Д.

5. Хвора 20-ти років скаржиться на неестетичний вигляд 24 з моменту прорізування. Об'єктивно: в 24 емаль частково відсутня, дентин забарвлений в жовтий колір. В дитинстві 64 неодноразово лікували, проте, зважаючи на часті загострення, появу набряків, нориці на яснах, 64 вимушено видалили в 9 років. Який найбільш імовірний діагноз?

- А. Локалізована гіпоплазія
- Б. Системна гіпоплазія
- В. Початковий карієс
- Г. Флюороз
- Д. Аплазія емалі

Правильна відповідь: А.

6. Хвора 23-х років звернулася до лікаря-стоматолога зі скаргами на наявність косметичного дефекту у вигляді світлих плям на зубах. За місцем проживання наявність фтору у питній воді складає 1 мг/л. Об'єктивно: на вестибулярній поверхні коронок 11, 12, 21, 22 і горбах 16, 26, 36, 46 зубів крейдоподібні плями з блискучою поверхнею, які існують з моменту прорізування зубів. Який найбільш імовірний діагноз?

- А. Системна гіпоплазія емалі
- Б. Ендемічний флюороз
- В. Недосконалий амелогенез
- Г. Множинний початковий карієс
- Д. Ерозія емалі

Правильна відповідь: А.**VI. Література****6.1. Основна література**

1. Борисенко А.В., Антоненко М.Ю., Линовицька Л.В. / за ред. А.В. Борисенка. Стоматологічні захворювання: терапевтична стоматологія: підручник. К. : ВСВ "Медицина", 2017. 664 с.
2. Бойцанюк С.І., Андрієшин О.П., Манащук Н.В., Чорній Н.В. Клінічні прояви та диференційно-діагностичні критерії некаріозних уражень зубів: навч. посіб. Тернопіль: ТДМУ. Укрмедкнига, 2019. 112 с.
3. Гасюк Н.В., Черняк В.В., Клітинська О.В., Бородач В.О. та ін. Додаткові методи обстеження у стоматології: навч. посіб. Тернопіль, 2017. 120 с.
4. Батіг В.М., Струк В.І. Систематизоване викладення змісту навчальної дисципліни «Терапевтична стоматологія»: навч. посіб. Чернівці, 2016. 227 с.
5. Кононова О. В. Сучасний стан лікування карієсу та його ускладнень у населення України. Гігієна населених місць, (64), 2014. 336-342 с.
6. Іваницький І.О., Іваницька О.С., Петрушанко Т.О. Гіперчутливість зубів: навчальний посібник для студентів стоматологічних факультетів вищих

медичних навчальних закладів IV рівня акредитації. Полтава: Дивосвіт, 2019. 108 с.

6.2. Допоміжна література

1. Левків М. О. Застосування кейс-методу у фаховій підготовці студентів-іноземців на кафедрі терапевтичної стоматології. Медична освіта, (3), 2016. 71-74 с.
2. Белікова Н.І., Петрушанко Т.О., Беліков О.Б. Принципи біомеханіки шинування рухомих зубів. К.: ТОВ НВП «Інтерсервіс», 2016. 186 с.
3. Мазур І.П., Хайтович М.Ф., Голопихо Л.І. Клінічна фармакологія та фармакокінетика в стоматології: навч. посіб. К. : ВСВ “Медицина”, 2018. 376 с. + 6 с. кольор. вкл.
4. Марченко І.Я., Назаренко З.Ю., Павленко С.А. / під заг. ред. Ткаченко І.М. Пропедевтика терапевтичної стоматології: підруч. для студ. стом. факул. вищ. навч. закл. МОЗ України /; ВДНЗУ «УМСА» – Полтава: ТОВ «АСМІ», 2016 р. 439 с.
5. M.M. Rozhko, Z.B. Popovych, V.D. Kuroiedova et al.: edited by M.M. Rozhko. Stomatology: textbook: in 2 books. Book I. Kyiv: AUS Medicine Publishing, 2020. 792 p.: color edition.
6. A.V. Borysenko, L.V. Lynovytska, O.F. Nesyn et al.; edited by A.V. Borysenko. Periodontal and Oral Mucosa Diseases: textbook. Vol. 2. Kyiv: AUS Medicine Publishing, 2018. 624 p.; color edition.
7. M.M. Rozhko, I.I. Kyrylenko, O. H. Denysenko et al.; edited by M. M. Rozhko. Stomatology: textbook: in 2 books. Book 2. Kyiv: AUS Medicine Publishing, 2018. 960 p.; color edition.
8. [Douglas A Terry](#), [Willi Geller](#). Esthetic and Restorative Dentistry: Material Selection and Technique 3rd Edition. Publisher: Quintessence Publishing Co Inc.; 3rd edition, 2017. 776 p.

МЕТОДИЧНА РОЗРОБКА №10

ТЕМА: Некаріозні ураження зубів, що виникають після прорізування.

Патоморфологія, клініка, діагностика та лікування ерозії емалі, клиноподібного дефекта. Травматичні та хімічні ураження.

Гіперестезія твердих тканин зубів. Усунення гіперестезії за допомогою сучасних десенситайзерів: склад, властивості, методики використання

I. Актуальність теми: Лікування некаріозних уражень до теперішнього часу у більшості випадків було малоефективним і, як правило, полягало у пломбуванні виражених дефектів та призначенні засобів для усунення гіперестезії. В останні роки, проведений ряд досліджень, які розкривають етіологію і патогенез різних некаріозних уражень, що дозволило ввести в клініку ряд патогенетично спрямованих методів лікування. Тому вивчення даної патології є безсумнівно актуальним і має велике значення у процесі формування клінічного мислення майбутніх лікарів – стоматологів.

II. Навчальна мета:

2.1. Студент повинен знати:

- Знати патоморфологію некаріозних уражень зубів, що виникають після прорізування зубів;
- Знати класифікацію некаріозних уражень, що виникають після прорізування зубів;
- Знати клініку захворювань некаріозного походження;
- Знати діагностику некаріозних уражень, які розвиваються після прорізування зубів;
- Знати які травматичні та хімічні ураження зубів існують.

2.2 Вміти:

- Вміти провести діагностику некаріозних уражень твердих тканин зубів, які виникають після прорізування зубів;
- Вміти за клінікою та перебігом захворювання поставити попередній діагноз;
- Вміти провести діагностику некаріозних уражень твердих тканин зубів, які виникають після прорізування зубів;
- Вміти вибрати лікування до того чи іншого некаріозного захворювання.

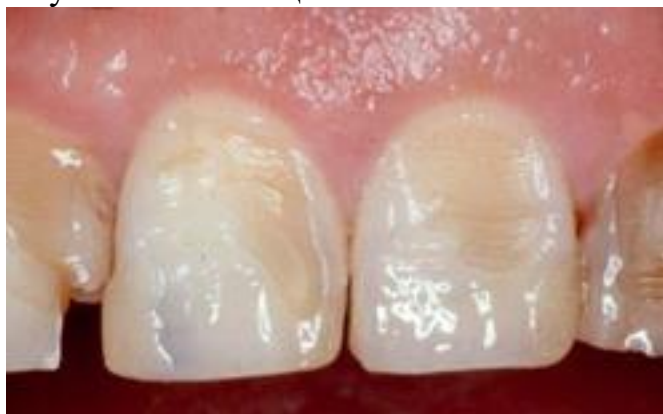III. Зміст теми

Ерозія зубів. Етіологія захворювання недостатньо вивчена. Деякі автори вважають, що ерозія, як і клиноподібний дефект, виникає винятково від механічних впливів - зубної щітки і порошку, інші вважають, що ерозія виникає при надлишковому вживанні в їжу цитрусових.

Ю.М. Максимовський (1981) важливу роль у етіології ерозії твердих тканин зубів відводить ендокринним порушенням і, зокрема, гіперфункції

щитоподібної залози. За його даними, одним із симптомів цього захворювання є збільшення секреції слини і зниження її в'язкості. Встановлено, що у хворих тиреотоксикозом ерозія виникала в 2 рази частіше, ніж у здорових. При зростанні тривалості даної хвороби на 1 рік кількість пацієнтів з ерозією підвищується на 20%. Ю.А.Федоров зі співавторами виявили (1990), що ерозія зубів більш ніж у 40-50% випадків виявляється на тлі збільшення щитовидної залози і порушення її функції.

Ерозія виявляється переважно на симетричних поверхнях центральних і бічних різців верхньої щелепи, а також на іклах і малих корінних зубах обох щелеп. Практично не зустрічається ерозія на різцях і великих корінних зубах нижньої щелепи.



Дане ураження спостерігається переважно у осіб середнього віку і характеризується тривалим лікуванням - до 10-15 років. В даний час у зв'язку з впливом несприятливих екологічних факторів, у тому числі з Чорнобильською катастрофою, збільшується число випадків ураження зубів ерозією в осіб молодого віку (18-25 років).

Важлива роль в етіології ерозії належить хімічному фактору у сполученні з механічним впливом. При цьому не можна виключати ослаблення ремінералізуючої дії ротової рідини.

Клінічна картина. Ерозія являє собою дефект овальної форми, розташований у ділянці екватора вестибулярної поверхні коронки зуба. Дно ерозії гладке, блискуче і тверде. Поступове поглиблення і розширення меж ерозії приводить до утрати всієї емалі вестибулярної поверхні зуба і частини дентину.

Розрізняють дві стадії ерозії: початкову (ерозія емалі) і виражену (ерозія емалі і дентину).

За глибиною ураження виділяють три ступені ерозії: I ступінь (початкова)- уражується лише поверхневий шар емалі; II ступінь (середня) – ураження всієї товщі емалі зуба до емалево-дентинного з'єднання;

III (глибока) – уражений і поверхневий шар дентину.

Ерозія емалі в більшості випадків характеризується вираженим больовими відчуттями при дії різного роду факторів, особливо холодного повітря і хімічних подразників.

Патологічна анатомія. При мікроскопії спостерігаються зміни в поверхневому шарі емалі у виді темної порожнини, без будь-яких змін у підповерхневому шарі, характерних для карієсу. Електронно-мікроскопічні дослідження виявили наявність органічної плівки на поверхні ураження, втрату чіткої кристалічної структури емалі і появу значних аморфних ділянок. Зміни в дентині також локалізуються в поверхневих шарах ураження. Дентинні каналці заповнені кристалічними структурами, у міжканальцевих ділянках порушується правильна орієнтація кристалів, збільшений розмір безструктурних ділянок.

Диференціальна діагностика. Ерозію необхідно диференціювати від поверхневого карієсу і клиноподібного дефекту. Ерозія відрізняється від карієсу локалізацією, формою ураження, а головне – поверхнею (при ерозії вона гладка, а при карієсі - шорсткувата). Клиноподібний дефект відрізняється від ерозії формою, локалізацією в ділянці шийки на межі емалі з дентином, нерідко при оголенні кореня.

Лікування. У комплексному стоматологічному лікуванні варто призначати препарати кальцію і фосфору усередину, вітаміни у сполученні з мікроелементами.

При стадії стабілізації ерозії варто провести 2-3 процедури ураження обробляють фтористою абразивною пастою, яка містить 1,23% фтору. У наступні 2 відвідування на ерозію наносять фтор-гель чи фтор-лак.

В активній стадії захворювання ставиться задача стабілізації патологічного процесу. Цього домагаються додатковою мінералізацією аплікаційним способом чи за допомогою електрофорезу препаратів кальцію. Для цього призначають 3-4 аплікації пасти через день при тривалості процедури 15-20 хв. У наступні 3 відвідування на ділянку ерозії наносять на 2-3 хв. підкислений фтор-гель. Завершується лікування покриттям ураженої поверхні фтор-лаком. З метою ремінералізації використовують 10% розчин глюконату кальцію і 2% розчин фториду натрію. При аплікаційному методі лікування число відвідувань 15-20. Для ремінералізації твердих тканин рекомендується двокомпонентний ремінералізуючий розчин, який складається з 10% розчину нітрату кальцію і кислого фосфату амонію.

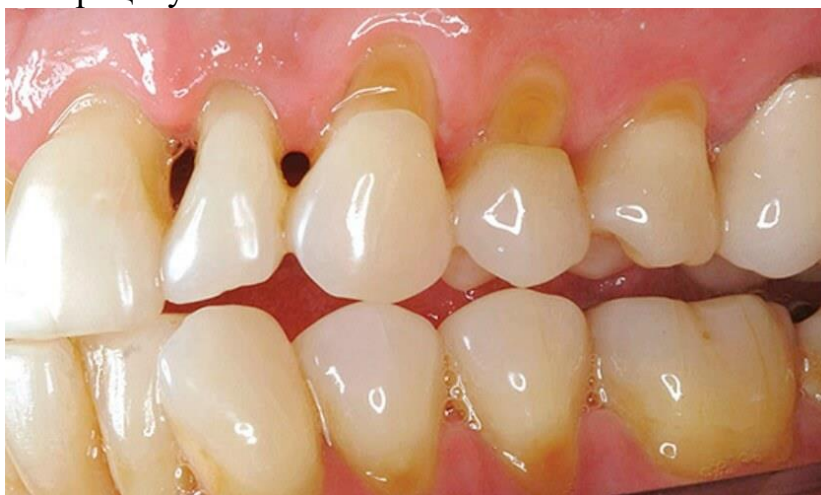Електрофорез 10% розчину глюконату кальцію на область ерозії здійснюють після ізоляції зубів від слини, очищення від зубних нашарувань і висушування коронки зуба. Активний електрод установлюють на місце ерозії, а пасивний, затискають у руці.

За даними Максимовського Ю.М. (1981), пломбування зубів при ерозії малоефективне, унаслідок нерідко виникаючого порушення крайового прилягання пломб і утворення дефекту навколо пломби. У зв'язку з цим

рекомендується перед відновленням ерозії пломбувальними матеріалами проводити ремінералізуючу терапію. При значній площі ерозії більш доцільне виготовлення штучної коронки.

Клиноподібний дефект. Назва цієї патології обумовлена формою дефекту твердих тканин зуба (у вигляді клину). Локалізується дефект у ділянці шийок зубів верхньої і нижньої щелеп, на шічних і губних поверхнях. Нерідко він з'являється після оголення шийки зуба, що послужило підставою для ствердження, про те, що клиноподібний дефект - це один із клінічних проявів хвороб тканин пародонту. Цей вид некаріозного ураження найчастіше зустрічається в людей середнього і літнього віку. Широке визнання отримала точка зору, що клиноподібний дефект виникає під впливом механічних факторів. Зокрема, вважають, що дефект утворюються в результаті механічного впливу зубної щітки. Підтверджується це тим, що він виражений у пришийковій ділянці ікол і премолярів - зубів, які виступають із зубного ряду.

Але слід зазначити, що дослідженнями останніх років встановлено, що при розвитку пародонтиту зміни біохімічного стану порожнини рота приводить до того, що кислотність ротової рідини в пришийковій ділянці зубів різко підвищується. Це викликає процес демінералізації твердих тканин зубів, а вплив механічних факторів тільки збільшує прогресування деструктивного процесу.



Клінічна картина. Клиноподібний дефект звичайно не супроводжується болючими відчуттями. Іноді пацієнти вказують тільки на дефект тканини в ділянці шийки зуба. Звичайно він прогресує повільно, а при поглибленні контур не змінюється і не виникає розпаду і розм'якшення. У рідких випадках з'являється швидко минаючий біль від температурних, хімічних і механічних подразників. Чутливість дефекту залежить від швидкості зменшення твердих тканин. При повільному стиранні, коли інтенсивно відкладається замісний дентин, біль не виникає, якщо ж процес відкладення іррегулярного дентину більш повільний, ніж стирання твердих тканин, виникають болючі відчуття.

Клиноподібні дефекти можуть бути поодинокими, але частіше вони множинні та розташовуються на симетричних зубах. Дефект утворюється приясеневою площиною, яка розташована горизонтально, і другою площиною, розташованою під гострим кутом. Стінки дефекту щільні, блискучі, гладкі. У тих випадках, коли дефект підходить близько до порожнини зуба, видно її контури. Клиноподібний дефект може досягати такої глибини, що під впливом механічного навантаження може відбутися відлом коронки зуба. У більшості випадків зондування безболісне.

Диференційна діагностика. Диференціюють клиноподібний дефект від карієсу зубів (поверхневого і навіть середнього), ерозії твердих тканин зубів, пришийкового некрозу емалі.

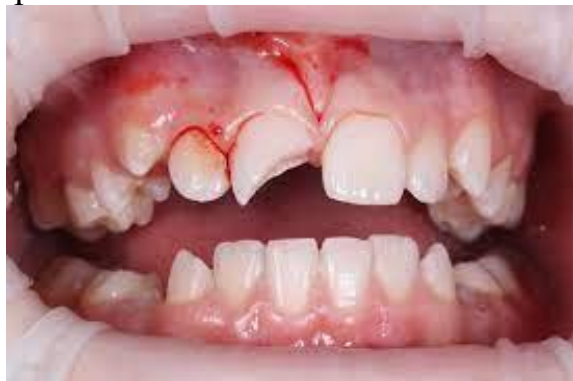При диференціюванні з карієсом необхідно враховувати типову локалізацію клиноподібного дефекту на оголених шийках зубів та його форму і більш різноманітну локалізацію каріозних вогнищ. Початкові прояви цих двох захворювань дуже подібні і виражаються в шорсткості і незначній втраті твердих тканин зуба. Проте, при клиноподібному дефекті шорсткість поступово згладжується, а стінки і дно ущільнюються, при поверхневому карієсі поглиблення вогнища демінералізації супроводжується утворенням розм'якшеної емалі з нерівними краями. Для гострого поверхневого карієсу характерний біль від хімічних факторів та термічних подразників, а при клиноподібному дефекті - від усіх видів подразників.

Лікування. При початкових проявах дефекту вживають заходів щодо стабілізації процесу. Для цього застосовують препарати, які підвищують резистентність твердих тканин зуба (аплікації 10% розчину глюконату кальцію, 2% розчину фториду натрію, 75% фтористої пасти). Крім того, застосовуються запобіжні заходи для зменшення механічного впливу на зуби. Для чищення зубів застосовуються м'які щітки, використовуються пасти, які містять фтор і мають ремінералізуючу дію. При наявності виражених дефектів твердих тканин рекомендується пломбування. У якості пломбувального матеріалу зручними є композитні матеріали, якими можна пломбувати клиноподібні дефекти без препарування. При глибоких дефектах показане виготовлення штучних коронок.

Травматичні ушкодження зубів. Розрізняють гострі і хронічні травми. Гострі травми. Причиною гострих травм є удар, отриманий на виробництві, у побуті, при заняттях спортом. У молочних зубах найбільше часто зустрічається вивих зуба, потім перелом коронки, рідше відлам коронки. У постійних зубах за частотою на першому місці - відлам частини коронки, потім вивих, забій і перелом кореня зуба. Травма зубів буває в дітей різного віку, однак молочні зуби частіше травмуються у віці від 1 до 3 років, а постійні в 8 – 9 років.

Травма зуба. У перші години виникає значна болючість, яка підсилюється при накушуванні. Іноді в результаті травми настає розрив

судинно-нервового пучка, може бути крововилив у пульпу. Стан пульпи визначають шляхом визначення її електрозбуджуваності, яке проводять через 2 -3 дні після травми.



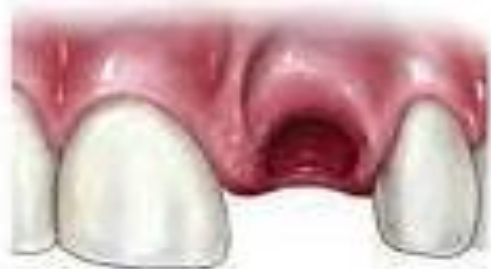Диференціювати травму зуба слід від перелому кореня, при якому може бути така ж клінічна картина, однак перелом кореня зуба чітко визначається на рентгенограмі.

Лікування полягає в створенні спокою для зуба. Це досягається виключенням з раціону твердої їжі. У маленьких дітей можна виключити зуб із контакту шляхом зішліфовування ріжучого краю коронки зуба-антагоніста, але таке зішліфовування небажане. При незворотних порушеннях у пульпі ураженого зуба показана трепанація коронки, видалення загиблої пульпи і пломбування каналу. Якщо має місце потемніння коронки, то перед пломбуванням її відбілюють.

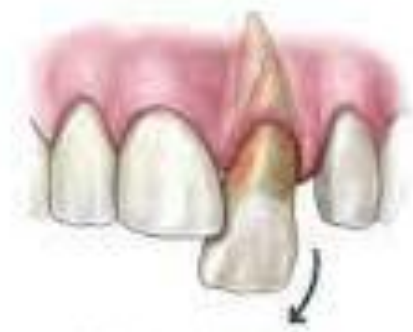Вивих зуба. Це зсув зуба в лунці, який виникає при бічному чи вертикальному напрямку сили, що травмує. При нормальному стані пародонта потрібно значне зусилля для зсуву зуба. Однак при резорбції кісткової тканини вивих може відбутися при незначному впливі, наприклад при розжовуванні твердої їжі. Вивих може супроводжуватися ушкодженням цілісності ясен.

Розрізняють вивих повний, неповний і вколочений. Вивих може бути ізольованим чи сполученим із переломом кореня зуба, альвеолярного відростка чи тіла щелепи.

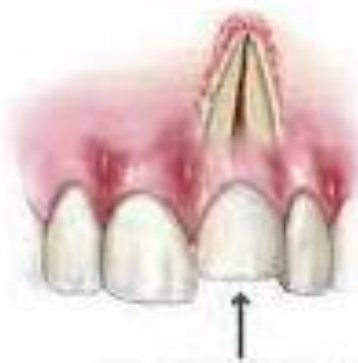
Повний вивих зуба характеризується випаданням його з лунки.



Неповний вивих - частковий зсув кореня з альвеоли, який завжди супроводжується розривом волокон періодонта.



Вколочений вивих характеризується зсувом зуба з лунки у бік тіла щелепи, що приводить до значного руйнування кісткової тканини.

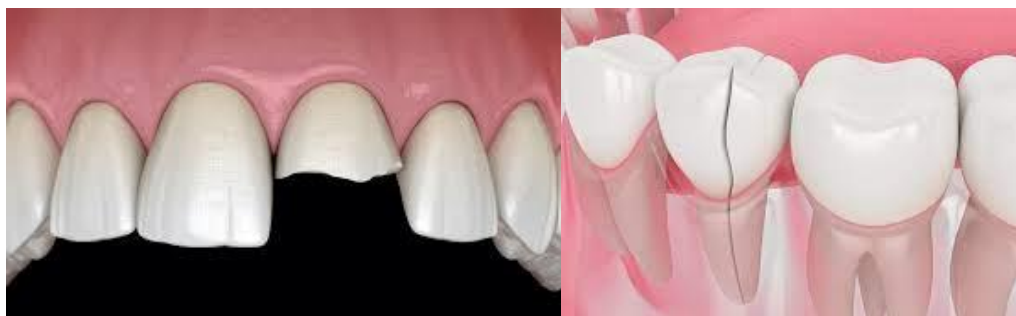

У першу чергу необхідно вирішити питання про доцільність збереження такого зуба. Основним критерієм є стан кісткової тканини в ділянці кореня зуба. При її збереженні впродовж не менш ніж половини довжини кореня, зуб доцільно зберегти. Спочатку встановлюють зуб на колишнє місце (під анестезією), а потім створюють спокій - виключають його рухливість шляхом шинування. Потім варто визначити стан пульпи зуба. При зсуві кореня зуба відбувається розрив судинно-нервового пучка, але іноді пульпа залишається життєздатною. У першому випадку, при некрозі, пульпу необхідно видалити, а канал запломбувати, у другому випадку - пульпа зберігається. Для визначення стану пульпи, визначають її реакцію на електричний струм (ЕОД). Реакція пульпи на струм 2-6 мкА вказує на збереження її життєздатності. Однак потрібно пам'ятати, що в перші 3-5 днів після травми зниження збудливості пульпи може бути відповідною реакцією на травму. У таких випадках варто перевірити стан пульпи в динаміці. Якщо ж зуб при повторному дослідженні ЕОД складає 100 мкА і більше, то це вказує на некроз пульпи та необхідність її видалення.

При травмі зуба можливе вбивання кореня в щелепу, що завжди супроводжується розривом судинно-нервового пучка. Такий стан супроводжується болем, хворий вказує на “вкорочений” зуб. У цьому випадку зуб фіксують у правильному положенні і відразу ж видаляють некротизовану пульпу, щоб не допустити її розпаду та забарвлення коронки.

При гострій травмі може бути повний вивих (зуб приносять у руках чи вставляють у лунку). Лікування складається в реплантації зуба. Ця операція може бути успішною при незмінних тканинах пародонта. Проводять її в наступній послідовності: тренують зуб, видаляють пульпу і пломбують кореневий канал. Потім після обробки кореня і лунки антисептичними розчинами вводять зуб на місце і фіксують його. При відсутності скарг на біль проводять динамічне спостереження і рентгеноконтроль. Корінь зуба, реплантований у перші 15-20 хвилин після травми, резорбується незначно, а зуб функціонально зберігається на довгі роки. Якщо реплантація проводиться у більш пізній термін, то розсмоктування кореня рентгенологічно визначається вже протягом 1-го місяця після реплантації.

Перелом зуба. Може бути відлам всієї чи частини коронки і перелом кореня зуба. Відлам коронки не представляє труднощів для діагностики.

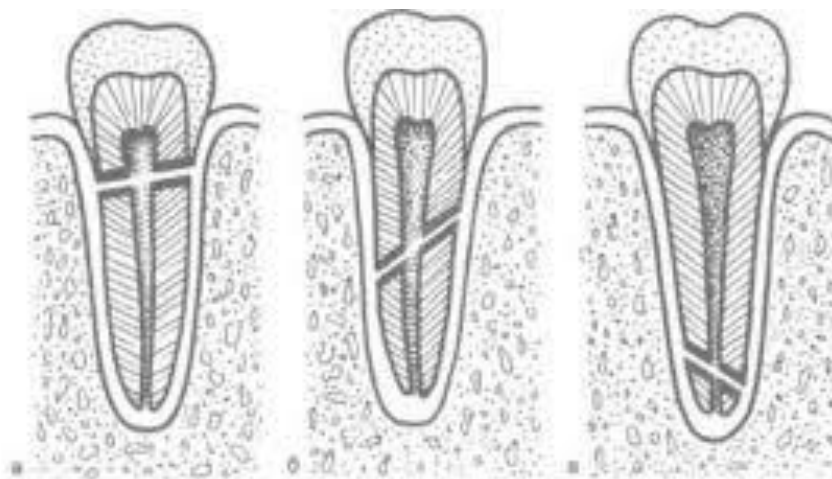


Обсяг і характер лікувального втручання залежать від ступеню втрати тканин. При відламі частини коронки без розкриття порожнини зуба її відновлюють з використанням композиційних пломбувальних матеріалів. Травмований дентин покривають ізолюючою прокладкою, а потім накладають постійну пломбу. Якщо умови для фіксації пломби недостатні, то застосовується нарощування за допомогою штифтових конструкцій.

Якщо під час травми розкривається порожнина зуба, то в першу чергу проводиться знеболення і видалення пульпи, якщо немає показань і умов до її збереження, а кореневий канал пломбують. Утрачену частину коронки відновлюють композиційними пломбувальними матеріалами. Крім того, може бути виготовлена вкладка чи штучна коронка.

При повному відламі коронки варто вирішувати питання про можливість використання кореня для виготовлення штифтового зуба чи штучної коронки. Обов'язковою умовою є пломбування кореневого каналу.

Перелом кореня може бути поперечним, поздовжнім, косим, осколковим.



Найбільш несприятливим є поздовжній, осколковий і діагональний косий переломи, при яких не можна використовувати корені під опору.

При поперечному переломі багато чого залежить від його рівня. Якщо поперечний перелом відбувся на межі верхньої 1/4 -1/3 довжини кореня чи на середині, то після трепанації порожнини зуба і видалення пульпи канал пломбують, а відламки з'єднують спеціальними штифтами з кламерного дроту. Важливо, щоб штифт надійно скріплював відламки. При поперечному переломі в найближчій до верхівки чверті кореня досить якісно запломбувати канал.

Хронічна травма. Хронічна травма досить часто зустрічається в повсякденній практиці і нерідко приводить до виражених ушкоджень зуба. Так, утворення узур на різцях, стирання твердих тканин є наслідком довгостроково діючих механічних факторів. Хронічна травма може бути обумовлена професійними факторами чи шкідливими звичками.

Лікування. Складається із усунення дефектів шляхом зашлифовування дефекту або пломбування. Важливим є усунення травмуючого фактору.

Кислотний некроз. Кислотний (хімічний) некроз звичайно спостерігається у осіб, які довгостроково працюють на хімічних виробництвах під впливом неорганічних та органічних кислот. Одними з перших клінічних ознак кислотного некрозу є почуття оскоми, підвищена чутливість до температурних і хімічних подразників. Іноді виявляється відчуття злипання зубів при змиканні.

Виникнення зазначеної патології в першу чергу зв'язують із безпосереднім впливом кислот на емаль зуба. У цехах таких виробництв у повітрі накопичується велика кількість парів кислот, газоподібного хлористого водню, які, потрапляючи в порожнину рота, розчиняються в слині. Остання набуває кислотної реакції і сприяє декальцинації твердих тканин зуба.

Прогресування хімічного некрозу змінює зовнішній вигляд емалі зубів фронтальної групи зубів: вони стають матовими і шорсткуватими.

Іноді емаль здобуває брудно- сірий відтінок чи іншу темну пігментацію. Різко виражене стирання тканин зубів.

При кислотному некрозі найбільше важко уражаються різці та ікла. Зникає емаль в ділянці різального краю, при цьому утворюються гострі краї, які легко відламуються. Потім процес деструкції і стирання поширюється і на емаль та дентин не тільки вестибулярної, але і оральної поверхні різців і ікол. Коронки цих зубів набувають форму клина. Поступово коронки передніх зубів руйнуються до ясеневого краю, а група премолярів і молярів піддається сильному стиранню.

Легкі форми кислотного некрозу можуть спостерігатися й у хворих ахилічним гастритом, які з метою лікування змушені приймати усередину 10% розчин хлористоводневої (соляної) кислоти. При цьому відмічається підвищене стирання різального краю різців і жувальної поверхні великих корінних зубів. Для запобігання даного ускладнення рекомендується приймати кислоту через скляні чи пластмасові трубочки.

Лікування. При виникненні патологічних змін твердих тканин застосовують антидотну терапію у виді содових полоскань, втирання содових паст, застосування ремтерапії, препаратів кальцію (глюконату і гліцерофосфату). При значному руйнуванні показані реставрація йта ортопедичне лікування зубів.

Профілактика. Здійснюється в першу чергу шляхом обладнання приточно- витяжної вентиляції в цехах на хімічному виробництві, встановлюються стовпчики з лужною водою для полоскання порожнини рота. Усі робітники хімічних виробництв повинні знаходитися на диспансерному обліку. Профілактична обробка зубів фтористими препаратами і ремінералізуючими розчинами проводиться у процесі диспансеризації.

Гіперестезія зубів. Гіперестезія - підвищена чутливість тканин зуба (дентину) до механічних, хімічних і температурних подразників.

Найбільше часто це явище спостерігається при патології некаріозного походження, а також при карієсі і хворобах пародонта.

Крім дії місцевих факторів, гіперестезія може виникати і у зв'язку з деякими патологічними станами організму (системна чи генералізована гіперестезія). Остання спостерігається в 63-65% хворих. Так, іноді реєструється підвищена чутливість при психоневрозах, ендокринопатиях, захворюваннях шлунково-кишкового тракту, клімаксі, порушеннях обміну, інфекційних захворюваннях.

Клінічна картина. Звичайно хворі скаржаться на швидкоминаючий біль від температурних, хімічних чи механічних подразників. Хворі не можуть вдихнути холодне повітря, не можуть їсти кисле, солодке, солоне, фрукти. Звичайно, ці явища постійні, але іноді може спостерігатися ремісія. У деяких випадках виникають труднощі при визначенні хворого зуба, тому що біль іррадіює у сусідні зуби.

Класифікація гіперестезії за Федоровим Ю.А. (1981)

А. За поширеністю.

- I. Обмежена форма виявляється звичайно в області окремих чи декількох зубів, при наявності одиночних каріозних порожнин, при клиноподібних дефектах, після препарування зубів під штучні коронки, вкладки.
- II. Генералізована форма - в ділянці більшості чи всіх зубів, частіше при оголенні шийок і коренів зубів при хворобах пародонта, патологічній стертості зубів, при множинному карієсі, а також при множинній і прогресуючій формі ерозії зубів.

Б. За походженням.

- I. Гіперестезія дентину, пов'язана з утратою тканин зуба:
 - в ділянці каріозних порожнин;
 - після препарування тканин зуба під штучні коронки, вкладки, тощо;
 - при патологічній стертості і клиноподібних дефектах;
 - при ерозії твердих тканин зубів.
- II. Гіперестезія дентину, не пов'язана з утратою твердих тканин зуба:
 - гіперестезія дентину оголених шийок і коренів зубів при пародонтиті та інших хворобах тканин пародонта;
 - гіперестезія дентину (функціональна), що супроводжує загальними порушеннями в організмі.

В. За клінічним перебігом.

- I ступінь - тканини зуба реагують на температурний (холод, тепло) подразник; поріг електростимуляції пульпи складає 5-8 мкА;
- II ступінь - тканини зуба реагують на температурний і хімічний (солоне, солодке, кисле, гірке) подразники; поріг електростимуляції досягає 3-5 мкА;
- III ступінь - тканини зуба реагують на усі види подразників; поріг електростимуляції досягає 1,5-3,5 мкА.

Диференціальна діагностика. Гіперестезія твердих тканин необхідно диференціювати з гострим пульпітом, тому що подібність складається в наявності гострого болю й у труднощів у визначенні хворого зуба. Діагноз ставлять на підставі тривалості болю (при пульпіті вона більш тривала, виникає вночі), стан пульпи (при пульпіті зуб реагує на силу струму понад 20 мкА, а при гіперестезії реакція пульпи на струм не перевищує 8 мкА).

Лікування. При гіперестезії дентину широко використовувалися пасти, до складу яких входять луги: гідрокарбонат натрію, карбонати натрію, калію, магнію, а також речовини, здатні перебудовувати структуру твердих тканин зуба: фторид натрію, хлорид стронцію, препарати кальцію, тощо. З метою зняття больової чутливості використовувалася декаїнова рідина, запропонована Е.Е. Платоновим. Через 1-2 хвилини після нанесення

рідини стає можливим препарування тканин. Однак знеболюючий ефект короткочасний.

Більш ефективний метод зняття гіперестезії був запропонований Ю.А. Федоровим і В.В. Володкіною. Для місцевого впливу вони застосовували пасту гліцерофосфату кальцію на гліцерині (6-7 процедур) поєднуючи з прийомом усередину гліцерофосфату чи глюконату кальцію по 0,5мг 3 рази в день протягом місяця, полівітамінів (3-4 драже на добу), фітоферолактону (1мг на добу) протягом місяця. Запропоновану схему автори пропонують використовувати 3 рази в рік.

Варіантів і методів лікування підвищеної чутливості багато і всі вони підбираються індивідуально в залежності від ступеня і складності патології. Уханов М.М., Селягнна А.С. серед десенситайзерів (засобів, які знижують або усувають чутливість дентину) виділяють кілька груп. Усі вони є засобами, які закривають входи і / або обтурують отвір дентинних каналців.

Класифікація десенситайзерів

I. Смоловмісні десенситайзери.

1. Ненаповнені десенситайзери, які містять НЕМА (гідроксіетилметакрилат):

- без глютаральдегіду;
- з глютаральдегідом.

2. Наповнені десенситайзери, які містять НЕМА.

3 Дентинні адгезивні системи.

II. Солевмісні десенситайзери:

- з оксалатами;
- з фторидами;
- зі стронцієм;
- з кальцієм і гідроксиапатитом;
- з калієм;
- з цитратами;
- з оловом;
- комбіновані.

III Смоло-солевмісні десенситайзери.

IV Інші десенситайзери.

IV. Контрольні питання до теми заняття:

1. Які некаріозні ураження зубів, що виникають після прорізування Ви знаєте?
2. Яка патоморфологія клиноподібного дефекту?
3. Яка клініка та діагностика клиноподібного дефекту у пацієнтів?
4. Яка патоморфологія ерозії зубів?
5. Яка клініка та діагностика ерозії зубів?
6. Яка диференційна діагностика клиноподібного дефекту та ерозії твердих тканин зуба?

7. Що таке гіперестезія?
8. Які травматичні та хімічні ураження зубів Ви знаєте?
9. Яке сучасне лікування гіперестезії?

V. Контрольні тестові завдання та/або ситуаційні задачі:

1. Клінічна картина клиноподібного дефекту:

- А) дефект у формі клину біля шийок зубів на щічних і губних поверхнях;
- Б) дефект твердих тканин з ознаками демінералізації, шорстким дном і стінками;
- В) овальний або округлий дефект емалі на найбільш опуклій частині вестибулярної поверхні коронки;
- Г) втрата блиску емалі, утворення крейдо подібних плям із подальшим утворенням дефекту;
- Д) плями білого або жовтуватого відтінку на всій поверхні емалі

Правильна відповідь: А.

2. Хворий 44-х років скаржиться на косметичний дефект 12, 11, 21, 22 зубів, болі від температурних подразників. З опитування встановлено, що хворий вживає велику кількість цитрусових та їх соків. Перші ознаки дефектів помітив близько 5 років назад. При огляді у пришийковій ділянці вестибулярної поверхні зубів дефекти емалі овальної блюдцеподібної форми. Дно гладеньке, блискуче, тверде. Короткочасний біль на холодну воду. Який найбільш імовірний діагноз?

- А. Ерозія емалі
- Б. Гіпоплазія емалі
- В. Поверхневий карієс
- Г. Некроз емалі
- Д. Клиноподібний дефект

Правильна відповідь: А.

3. Хворий 35-ти років звернувся зі скаргами на відчуття оскомини, злипання зубів при змиканні, чутливість фронтальних зубів до термічних і механічних подразників. Об'єктивно: зміна зовнішнього вигляду емалі 13, 12, 11, 21, 22, 23. Емаль матова, шорстка, на різучих краях відсутня. Зондування вестибулярної поверхні вказаних зубів болісне, термопроба позитивна. З анамнезу встановлено, що пацієнт працює на виробництві неорганічних кислот. Вкажіть найбільш імовірний діагноз:

- А. Некроз твердих тканин зуба
- Б. Патологічна стертість зубів
- В. Гіпоплазія емалі
- Г. Флюороз
- Д. Ерозія емалі

Правильна відповідь: А.

4. Хвора 52-х років скаржиться на косметичні дефекти зубів, які помітила декілька років тому. Об'єктивно: на вестибулярних поверхнях в пришийковій області премолярів і різців щілоподібні дефекти в межах

плащового дентину, утворені гладенькими, блискучими поверхнями. Шийки зубів оголені, ясна щільні, блідо-рожевого кольору. Зондування дефектів безболісне. Встановіть діагноз:

- А. Клиноподібний дефект
- Б. Ерозія твердих тканин зубів
- В. Некроз твердих тканин зуба
- Г. Хронічний середній карієс
- Д. Гострий середній карієс

Правильна відповідь: А.

5. Пацієнт 63-х років звернувся до стоматолога зі скаргами на появу оскоми під час чищення зубів і прийому кислої їжі (лимона). Останні 10 років спостерігається у пародонтолога з приводу пародонтозу. Об'єктивно: в 15, 14, 13, 23, 24, 25, 35, 34, 33, 43, 44, 45 на вестибулярних поверхнях біля шийок зубів порожнини з гладкими поверхнями, що утворюють кут. Зондування дна болісне. Який найбільш імовірний діагноз?

- А. Гострий середній карієс
- Б. Клиноподібний дефект
- В. Хронічний глибокий карієс
- Г. Хронічний середній карієс
- Д. Гіпоплазія емалі

Правильна відповідь: Б.

VI. Література

6.1. Основна література

1. Борисенко А.В., Антоненко М.Ю., Линовицька Л.В. / за ред. А.В. Борисенка. Стоматологічні захворювання: терапевтична стоматологія: підручник. К. : ВСВ "Медицина", 2017. 664 с.
2. Бойцанюк С.І., Андрієшин О.П., Манащук Н.В., Чорній Н.В. Клінічні прояви та диференційно-діагностичні критерії некаріозних уражень зубів: навч. посіб. Тернопіль: ТДМУ. Укрмедкнига, 2019. 112 с.
3. Гасюк Н.В., Черняк В.В., Клітинська О.В., Бородач В.О. та ін. Додаткові методи обстеження у стоматології: навч. посіб. Тернопіль, 2017. 120 с.
4. Батіг В.М., Струк В.І. Систематизоване викладення змісту навчальної дисципліни «Терапевтична стоматологія»: навч. посіб. Чернівці, 2016. 227 с.
5. Кононова О. В. Сучасний стан лікування карієсу та його ускладнень у населення України. Гігієна населених місць, (64), 2014. 336-342 с.
6. Іваницький І.О., Іваницька О.С., Петрушанко Т.О. Гіперчутливість зубів: навчальний посібник для студентів стоматологічних факультетів вищих медичних навчальних закладів IV рівня акредитації. Полтава: Дивосвіт, 2019. 108 с.

6.2. Допоміжна література

1. Левків М. О. Застосування кейс-методу у фаховій підготовці студентів-іноземців на кафедрі терапевтичної стоматології. Медична освіта, (3), 2016. 71-74 с.
2. Белікова Н.І., Петрушанко Т.О., Беліков О.Б. Принципи біомеханіки шинування рухомих зубів. К.: ТОВ НВП «Інтерсервіс», 2016. 186 с.
3. Мазур І.П., Хайтович М.Ф., Голопихо Л.І. Клінічна фармакологія та фармакокінетика в стоматології: навч. посіб. К. : ВСВ “Медицина”, 2018. 376 с. + 6 с. кольор. вкл.
4. Марченко І.Я., Назаренко З.Ю., Павленко С.А. / під заг. ред. Ткаченко І.М. Пропедевтика терапевтичної стоматології: підруч. для студ. стом. факул. вищ. навч. закл. МОЗ України /; ВДНЗУ «УМСА» – Полтава: ТОВ «АСМІ», 2016 р. 439 с.
5. M.M. Rozhko, Z.B. Popovych, V.D. Kuroiedova et al.: edited by M.M. Rozhko. Stomatology: textbook: in 2 books. Book I. Kyiv: AUS Medicine Publishing, 2020. 792 p.: color edition.
6. A.V. Borysenko, L.V. Lynovytska, O.F. Nesyn et al.; edited by A.V. Borysenko. Periodontal and Oral Mucosa Diseases: textbook. Vol. 2. Kyiv: AUS Medicine Publishing, 2018. 624 p.; color edition.
7. M.M. Rozhko, I.I. Kyrylenko, O. H. Denysenko et al.; edited by M. M. Rozhko. Stomatology: textbook: in 2 books. Book 2. Kyiv: AUS Medicine Publishing, 2018. 960 p.; color edition.
8. [Douglas A Terry](#), [Willi Geller](#). Esthetic and Restorative Dentistry: Material Selection and Technique 3rd Edition. Publisher: Quintessence Publishing Co Inc.; 3rd edition, 2017. 776 p

МЕТОДИЧНА РОЗРОБКА №11

ТЕМА: Помилки та ускладнення в діагностиці і лікуванні карієсу. Вторинний карієс депульпованих та недепульпованих зубів: причина, клініка, діагностика, диференціальна діагностика. Лікування, профілактика.

I. Актуальність теми: Під час лікування карієсу зубів лікар виконує низку різноманітних маніпуляцій, не дуже ретельне або неправильне виконання яких може призвести до ускладнень. Ці помилки можуть виникнути як під час власне оперативного оброблення, препарування і пломбування каріозної порожнини, так і в різні терміни після пломбування. Тому доцільно їх розділяти на ускладнення, що виникають під час препарування і пломбування каріозної порожнини, і ускладнення, що виникають після проведеного лікування карієсу.

II. Навчальна мета:

2.1. Студент повинен знати:

- Знати помилки в діагностиці та лікування карієсу;
- Знати ускладнення в діагностиці та лікуванні карієсу;
- Знати що таке вторинний карієс та його перебіг;
- Знати клініку вторинного карієсу депульпованих та недепульпованих зубів;
- Знати яке лікування та профілактика вторинного карієсу.

2.2 Вміти:

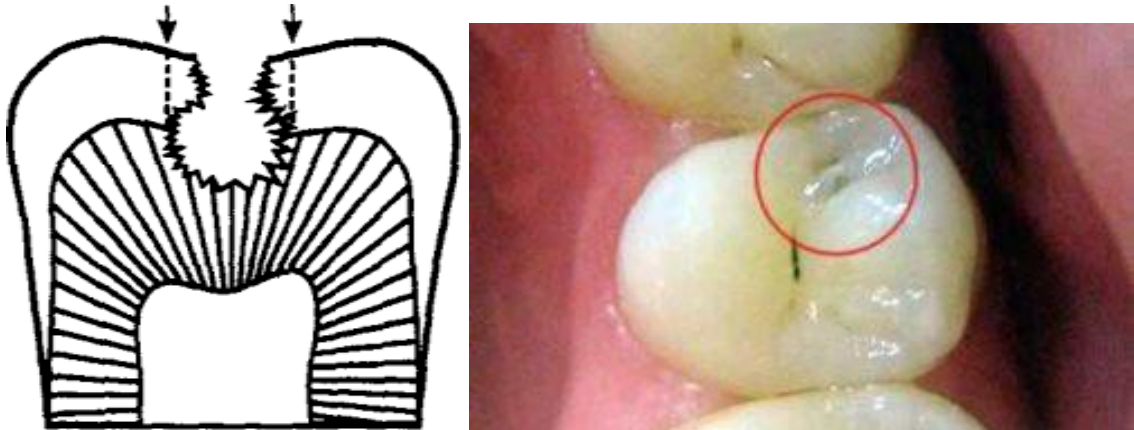
- Вміти виявити помилки під час діагностики та лікування карієсу;
- Вміти виявити ускладнення під час діагностики та лікування карієсу;
- Вміти виявити вторинний карієс у пацієнта та класифікувати його;
- Вміти вибрати лікування вторинного карієсу депульпованих та недепульпованих зубів.

III. Зміст теми

Помилки й ускладнення, що виникають під час препарування та пломбування каріозної порожнини.

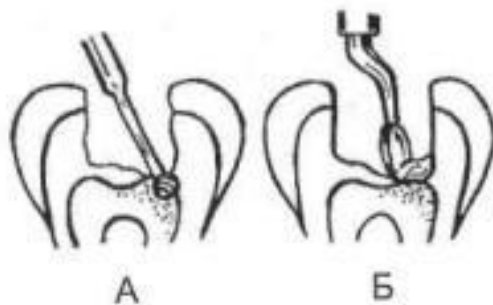
Недостатнє препарування каріозної порожнини. Під час препарування каріозної порожнини необхідно найретельніше видалити всі некротизовані, патологічно змінені тканини зубів. Залишені ділянки розм'якшеного дентину в подальшому призводять до інфікування нижче

розміщених його ділянок і розвитку вторинного карієсу або запалення пульпи – пульпіту.



Якщо навіть не виникає таке неприємне ускладнення, то розм'якшений дентин убирає в себе пігменти, внаслідок чого його колір змінюється, що призводить до потемніння коронки зуба. У разі виникнення вторинного карієсу руйнуються тканини зуба навколо пломби і вона в подальшому випадає. Неправильне формування порожнини призводить до переломів пломбувального матеріалу або обламування емалевого краю стінок каріозної порожнини.

Якщо залишені навислі краї емалі, це створює передумови для їх обламування і виникнення вторинного карієсу. Багато помилок може виникнути в разі порушення режиму препарування: перегрівання й опік твердих тканин (особливо дентину), перегрівання пульпи (нагрівання до 70 °С спричинює її некроз) тощо. Дуже травматичне препарування спричинює сильний біль, а якщо застосовують анестезію, то подразнення і запальні зміни в пульпі. Сильний тиск на бор, окрім пошкодження твердих тканин зубів, пульпи або ясен, може призвести навіть до такого казуїстичного ускладнення, як поломка бора і його заклинювання в препарованій порожнині. Але ретельне дотримання всіх правил препарування каріозної порожнини дозволяє уникнути низки цих і подальших ускладнень лікування карієсу. Перфорація дна каріозної порожнини виникає в разі необережного або іноді дуже грубого препарування бором або екскаватором.



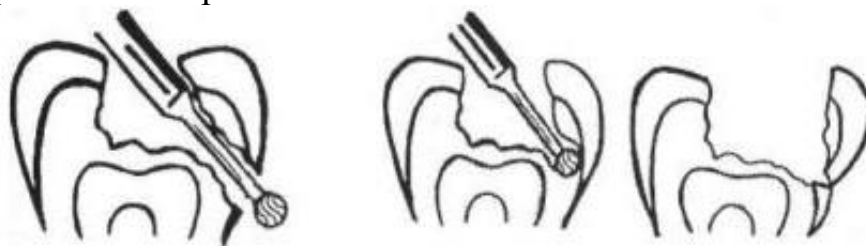В останньому випадку це часто виникає у хворих на гострий глибокий карієс, якщо під час оброблення дна порожнини не враховують, що відстань між порожниною зуба (власне пульпою) і каріозною порожниною дуже мала (товщина цієї перетинки 0,1-0,3 мм). Особлива обережність необхідна в разі препарування турбінною бормашиною, що дуже легко висікає тверді тканини зубів.

Потрібно враховувати топографію порожнин зубів і рогів пульпи, які дуже легко перфорувати під час розширення та формування каріозної порожнини. Препаруючи дно, не треба застосовувати бори маленьких розмірів, особливо фісурні та зворотньоконусні. Передумовами виникнення перфорацій є недостатньо розкрита каріозна порожнина з навислими краями, що ускладнює її огляд, – лікар-стоматолог не бачить положення бора в каріозній порожнині.

Під час перфорації дна каріозної порожнини виникає різкий біль унаслідок травми пульпи (у разі препарування порожнини під анестезією ця ознака може бути невираженою, що викликає в лікаря деяке почуття безпечності). У місці перфорації з'являється крапля крові або серозно-кров'янистої рідини, а пізніше розвивається гострий травматичний пульпіт. Поранення пульпи виникає внаслідок значного травмування бором або іншим інструментом (екскаватором) коронкової пульпи. Тому це ускладнення лікують за методикою гострого травматичного пульпіту: антисептичне оброблення каріозної порожнини, накладання пасти із кальцію гідроксидом, антибіотиками, ферментами тощо.

Тактика лікування залежить від ступеня пошкодження пульпи: у разі випадкового оголення проводять консервативне (біологічний метод) лікування, як зазначено вище, а в разі випадкового поранення – ампутацію або екстирпацію пульпи залежно від ступеня її травми, локалізації зуба (різець або моляр), локалізації каріозної порожнини на коронці зуба, віку хворого та інших чинників. Останнім часом з'явилися повідомлення про успішне лікування випадкового оголення пульпи шляхом покриття її пастою світлового твердіння із кальцію гідроксидом. Далі перфорацію обробляють адгезивною системою і закривають її композиційним матеріалом (компомером) або склоіономерним цементом.

Перфорація стінки каріозної порожнини виникає в разі травматичного препарування і неправильного оцінювання співвідношення каріозної порожнини і коронки або загальної осі.



Частіше це відбувається біля шийки зуба на контактних поверхнях. У такому разі досить часто травмуються ясна, що супроводжується болем і незначною кровотечею. Необхідно дуже ретельно обстежити місце перфорації, щоб уникнути помилки. Інколи її приймають за перфорацію пульпи і відповідно "лікують" – наприклад, накладають девіталізуючу пасту. Звичайно в разі перфорації стінки кровотечу з ясен спиняють кульками з вати, змоченими розчином водню пероксиду або іншими кровоспинними засобами. Перфоративний отвір обережно препарують за правилами препарування каріозної порожнини і заповнюють пломбувальним матеріалом. У таких випадках дуже ефективним є застосування склоіономерних цементів і компомерів. Обламування стінки каріозної порожнини може виникнути в разі важелеподібних рухів екскаватора або бора, коли виникає надмірний тиск на одну зі стінок каріозної порожнини.

Особлива обережність необхідна в разі препарування тонких стінок порожнини з навислими краями, які дуже легко обламуються навіть від незначного тиску на них бором турбінної машини. У цих випадках потрібно брати до уваги дуже велику швидкість обертання турбіни, коли навіть незначна сила руки оператора (20-30 г), прикладена на наконечник, викликає дуже великий тиск бора на стінку каріозної порожнини. Тоді некретомію розм'якшеного дентину рекомендують проводити дуже обережно за відносно невеликих обертів бора. Для усунення дефекту, утвореного після обламування стінки каріозної порожнини, її відповідним чином формують (як правило, з уступом, або додатковою порожниною, або площадкою) і пломбують. Значні дефекти коронки зуба відновлюють композиційними матеріалами або штучними коронками. Ушкодження бором сусідніх зубів може виникнути під час препарування каріозних порожнин, розташованих на контактних поверхнях зубів, у тих випадках, коли зневажають правилами виведення каріозної порожнини на жувальну язикову (піднебінну) поверхню.

Ступінь ушкодження твердих тканин сусіднього (який межує з порожниною) зуба може бути різним: від незначного дефекту поверхневого шару емалі до повного її руйнування. Незначні дефекти емалі обробляють фтор-лаком або іншими фторвмісними (ремінералізуючими) препаратами. Дуже ефективним є закриття таких ушкоджень адгезивними системами композиційних матеріалів світлового твердіння (фірма "Dentsply" пропонує для цього спеціальний герметик – "Seal & Protect"). За наявності дефекту емалі з порушенням емалево-дентинного з'єднання його заповнюють відповідним пломбувальним матеріалом (із препаруванням дефекту або з використанням композитів без значного препарування твердих тканин ураженого сусіднього зуба).

Ушкодження ясенного краю виникає під час препарування каріозних порожнин, розташованих на контактних поверхнях і в пришийковій ділянці

зубів. У такому разі виникають біль у яснах і кровотеча з них. Кровотечу спиняють кульками з вати, змоченими 3 % розчином водню пероксиду або іншим кровоспинним засобом. Після цього оброблену каріозну порожнину ретельно промивають, висушують і пломбують. Для запобігання даному ускладненню потрібно дуже обережно препарувати каріозну порожнину, уникаючи травмування ясен. Ясенний сосочок, що росте в каріозну порожнину, необхідно попередньо витиснути з неї або видалити (хірургічно, діатермокоагулятором або за допомогою кріодеструкції).

Помилки та ускладнення, які відбуваються під час пломбування каріозної порожнини. При пломбуванні важливо правильно вибрати пломбувальний матеріал і його приготувати. Неправильний вибір матеріалу призводить до косметичних недоліків, викликає швидке руйнування і випадання пломби внаслідок невідповідності міцності матеріалу жувальному тиску. При приготуванні пломбувального матеріалу і заповненні ним каріозної порожнини потрібно ретельно дотримуватися інструкції заводу-виготовлювача. Нехтування цими правилами різко знижує фізико-механічні властивості і міцність пломби, сприяє її швидкому руйнуванню, зміні кольору і виникненню інших ускладнень.

Неправильне накладення ізолюючої прокладки при середньому і глибокому карієсі може викликати пошкодження пульпи хімічними, токсичними або термічними подразниками постійних пломбувальних матеріалів. Наявність прокладки на бічних стінках каріозної порожнини (вище емалево-дентинного з'єднання) погіршує крайове прилягання і фіксацію постійного пломбувального матеріалу, призводить до виникнення вторинного карієсу і випадіння пломби. Накладання прокладки на вестибулярну стінку каріозної порожнини у фронтальних зубах приводить до косметичного дефекту. Непрозора прокладка у вигляді жовтої плями просвічує через напівпрозору емаль вестибулярної стінки. Застосування адгезивних систем четвертого-п'ятого поколінь значно полегшує роботу стоматолога, оскільки вимагає наявності мінімального розміру ізолюючої прокладки.

Завищення прикусу при пломбуванні каріозної порожнини викликає біль або відчуття незручності при жуванні, можуть обмежуватися рухи нижньої щелепи. Постійне перевантаження пломбованого зуба може привести до хронічної травми періодонта - виникнення гострого або хронічного періодонтиту. У деяких випадках цьому може передувати запалення пульпи з вираженим больовим синдромом. Такі пломби під впливом тиску іноді легко розламуються, що може призвести до обламування стінок каріозної порожнини або розколювання коронки зуба (особливо в премолярах). Для попередження таких ускладнень необхідно дуже ретельно припасовувати пломбу у контакт з зубами-антагоністами.

Відсутність контактного пункту створює умови для скупчення між сусідніми зубами залишків їжі, які травмують міжзубний сосочок,

сприяють розвитку карієсу на контактних поверхнях зубів, а також захворювань пародонту (папіліт, локалізований пародонтит). Тільки в деяких випадках, наприклад, при наявності широких проміжків між зубами, контактний пункт при пломбуванні не створюють.

Накладення єдиної пломби в сусідніх каріозних порожнинах порушує природні мікроекскурсії зубів. Це призводить до розхитування пломби, її обламування і випадіння. Крім того, така пломба різко порушує умови самоочищення міжзубного проміжку, що може призвести до виникнення вторинного карієсу і захворювань тканин пародонту.

Нависаючий край пломби, які виступає в міжзубний проміжок, травмує ясна, створює умови для скупчення залишків їжі між зубами. Це призводить до виникнення ускладнень (вторинного карієсу, запальних захворювань пародонту). Для попередження ускладнень, які можуть виникнути при пломбуванні каріозної порожнини, потрібно ретельно виконувати всі правила заповнення каріозної порожнини пломбувальними матеріалами, використовувати матрицю при пломбуванні каріозних порожнин на контактних поверхнях.

Неправильні вибір і приготування пломбувального матеріалу нерідко призводять до виникнення безпосередніх ускладнень. Потрібно пам'ятати, що будь-яке порушення технології приготування пломбувального матеріалу і методики пломбування викликає різке порушення якості пломби. Вибір матеріалу визначається клінічною ситуацією і відхилення в бік естетики на шкоду міцності або навпаки надалі призводить до руйнування пломби або ж порушення косметичного ефекту від пломбування.

Помилки й ускладнення, що виникають після лікування карієсу

Ціла низка ускладнень може виникнути в різні терміни (декілька місяців або років) після лікування карієсу. Досить часто розвивається запалення і некроз пульпи. Причинами цього ускладнення може бути травматичне препарування каріозної порожнини, коли виникає перегрівання пульпи, надмірний тиск на дно каріозної порожнини.

Запаленню в пульпі сприяє оброблення порожнини зуба токсичними або подразнювальними медикаментами (наприклад, етиловий спирт, що широко використовують для цього) або навіть енергійне висушування каріозної порожнини струменем холодного повітря.

Постійні пломбувальні матеріали можуть подразнювати пульпу внаслідок токсичної дії (цементи, пластмаси, композиційні матеріали) або термічної (амальгами), що проявляється за відсутності ізолювальної прокладки або при неправильному її накладенні. Деякі медикаменти, що використовують для лікування гострого глибокого карієсу, також можуть справляти токсичну дію на пульпу. Залежно від сили подразнювального чинника запалення пульпи може мати перебіг у вигляді різних форм гострого або хронічного пульпіту з відповідною клінічною

картиною. *Некроз пульпи* розвивається, як правило, майже безсимптомно і може вперше проявитися зміною кольору коронки зуба (сірий або темно-сірий). Такі патологічні стани лікують як пульпіт.

Для запобігання виникненню подібних ускладнень необхідно правильно і ретельно викопувати всі правила препарування і пломбування каріозної порожнини.

Вторинний карієс може виникнути внаслідок недостатнього препарування каріозної порожнини, коли залишаються ділянки демінералізованого дентину на стінках і дні порожнини. Недостатньо або неправильно оброблені емалеві краї порожнини порушують крайове прилягання пломби, внаслідок чого утворюються щілини і в подальшому - карієс.

Причинами вторинного карієсу можуть бути нераціональна форма каріозної порожнини, неправильне накладення ізолювальної прокладки, потрапляння вологи в порожнину під час її пломбування, неправильне приготування (замішування) пломбувального матеріалу. Відсутність загального лікування карієсу в тих випадках, коли воно необхідне, також може бути причиною появи каріозного процесу навколо запломбованих (навіть кращими сучасними матеріалами) каріозних порожнин. У разі появи ознак вторинного карієсу залишки пломби видаляють, каріозну порожнину препарують і пломбують відповідно до глибини, локалізації та перебігу карієсу.

Папіліт (запалення міжзубного ясенного сосочка) виникає при дефектах пломбування каріозних порожнин на контактних поверхнях зубів, навислих краях пломб, наявності єдиної пломби у двох суміжних порожнинах, травмуванні ясен при препаруванні і пломбуванні (наприклад, матрицею, інструментами) каріозної порожнини.

При наявності запалення ясенного сосочка в першу чергу міняють неповноцінні пломби, уникаючи травмування ясен. Потім, якщо необхідно, проводять медикаментозне лікування залежно від виду папіліту. Не слід нехтувати лікуванням папіліту, оскільки хронічна травма ясен може привести до більш важкого ураження пародонту, наприклад, локалізованого пародонтиту.

Гострий і хронічний верхівковий періодонтит зазвичай розвиваються через кілька днів (гострий) або місяців (хронічний) після лікування карієсу. Вони можуть бути наслідком тих же причин, які викликають запалення і некроз пульпи, і є продовженням розвитку цього патологічного процесу. Часта причина періодонтиту - хронічне перевантаження зуба внаслідок завищення прикусу пломбою. Лікування гострого та хронічного періодонтиту вимагає проведення ендодонтичних маніпуляцій.

Зміна кольору коронки зуба (до сірого або темно-сірого) може бути наслідком недостатнього видалення некротизованого дентину, некрозу пульпи і хронічного періодонтиту. Потемніння коронки зуба може

виникнути після пломбування зубів амальгамою, особливо якщо вона не дуже ретельно приготована. Для усунення ділянок пігментованого та некротизованого дентину видаляють пломбу, проводять ретельну некретомію і знову пломбують каріозну порожнину відповідним пломбувальним матеріалом. Некроз пульпи і хронічний періодонтит потребують ендодонтичного лікування.

Екскоріація ділянок ясен, які прилягають до пломби в пришийковій ділянці, може бути наслідком підвищеної чутливості організму до матеріалу, з якого виготовлена пломба. Найбільш часто це відзначається в тих випадках, коли пломба виготовлена з пластмаси або композиційних матеріалів (алергічна реакція). Причиною екскоріації може бути погано виготовлена пломба з необробленою шорсткою поверхнею. Для усунення такого ускладнення у випадку «контактної алергії» необхідно пломбу замінити новою, виготовленою з інертного для організму пацієнта матеріалу. За наявності шорсткою поверхні пломби достатньо її ретельно відполірувати.

Зсув, перелом і випадання пломби найбільш часто виникають внаслідок порушень правил приготування пломбувального матеріалу та формування каріозної порожнини. Особливо це стосується порожнин II класу, коли форма і величина допоміжної (додаткової) порожнини не відповідають розмірам основній порожнини. При нерівномірному розподілу по дну і стінкам каріозної порожнини прокладки і пломбувального матеріалу можуть відбуватися розколювання і перелам пломбувального матеріалу в місці найменшої товщини пломби. Причинами випадіння пломби можуть бути неправильний вибір і порушення правил приготування пломбувального матеріалу і самої методики пломбування, недостатня ізоляція пломби від слини.

Невідповідність кольору пломби кольором емалі зуба найбільш часто турбує пацієнта, якщо вона виявляється на фронтальних зубах і премолярах. Іноді це ускладнення виникає навіть при відповідності початковому кольору пломбувального матеріалу і емалі, якщо порушена технологія приготування матеріалу і пломбування. Внаслідок цього пломба через деякий час змінює колір (зазвичай стає жовтою, жовто-сірою). Вона може вбирати пігменти їжі. Виконання всього комплексу вимог технології приготування пломбувального матеріалу і пломбування дозволяє уникнути зазначеного ускладнення. У деяких випадках для усунення потемнілого шару пломби досить відшліфувати її поверхню. Якщо ж це не дає бажаного результату, то пломбу замінюють на іншу з матеріалу відповідного кольору.

Як ускладнення або помилка може розглядатися *неефективне медикаментозне лікування* початкового карієсу. Це може бути наслідком неправильного вибору тактики, медикаментозних засобів, методики їх застосування та тривалості лікування. Іноді цей стан погіршується внаслідок відсутності відповідної загальної санації. Виникає каріозна

порожнина, яка вимагає оперативного лікування (препарування і пломбування).

Профілактика – це система державних, соціальних, гігієнічних, медичних мер, які направлені на забезпечення високого рівня здоров'я и попередження хвороб. В даний час відомий великий перелік факторів ризику, наявність котрих викликає захворювання, в тому числі і зубо-щелепової системи. Запропонована класифікація, згідно котрої виділяють ендогенні і екзогенні, специфічні й неспецифічні фактори ризику.

До екзогенних можна віднести особливості клімату, характер складу води, ґрунту, житлово-побутові умови, харчування, режим життя.

До ендогенних — вікові і анатомо-фізіологічні особливості окремих органів і систем, індивідуальні особливості реактивності організму, імунітет, сімейна і генетична схильність.

Сучасна наука о профілактиці загалом і профілактиці карієсу зубів зокрема свідчать о том, що її можна проводити на масовому (популяційному), груповому і індивідуальному рівнях.

Профілактика карієсу буває:

- Первинною, вторинною, третинною;
- Ендогенна (загальна) - забезпечення поступлення в організм необхідних речовин (продукти харчування, ліки);
- Екзогенна (місцева) – ремінералізація іонами фтору, кальцію, фосфору.

Первинна профілактика включає в себе:

- індивідуальна гігієна порожнини рота;
- професійна гігієна порожнини рота;
- ендогенне використання препаратів фтору;
- застосування засобів місцевої профілактики;
- стоматологічна освіта населення.

Вторинна профілактика базується на:

- ранньої діагностиці і лікуванні наявних уражень;
- для попередження виникнення нових уражень і подальшої втрати твердих тканин зуба використання ремінералізації, герметизації фісур.

Третинна профілактика:

- лікування каріозних уражень спеціальними оперативно-відновлювальними методами з мінімальним інвазивним лікуванням;
- відновлення функцій зубо-щелепної системи при втраті зубів – протезування.

IV. Контрольні питання до теми заняття:

1. Які помилки при діагностиці карієсу Ви знаєте?
2. Які помилки при лікуванні карієсу Ви знаєте?

3. Які ускладнення при діагностиці карієсу Ви знаєте?
4. Які ускладнення при лікуванні карієсу Ви знаєте?
5. Вторинний карієс. Причини, клініка, діагностика.
6. Лікування вторинного карієсу.
7. Яку роль відіграє профілактика в поширенні карієсу?
8. Які види профілактики карієсу Ви знаєте?

V. Контрольні тестові завдання та/або ситуаційні задачі:

1. Хворий звернувся зі скаргами на постійний ниючий біль у зубі, який посилюється при накушуванні. 3 дні тому зуб було запломбовано з приводу глибокого карієсу. Об'єктивно: в 16 на жувальній поверхні пломба, вертикальна перкусія - болісна. Зубні ряди не змикаються в прикусі. Слизова оболонка в області проекції верхівки кореня 16 - без змін; термодіагностика - безболісна, ЕОД- 6 мкА. На рентгенограмі: тканини періодонту без змін. Яка тактика лікаря ?

- А. Корекція пломби
- Б. Призначення антисептичних полоскань
- В. Призначення фізпроцедур
- Г. Видалення пломби
- Д. Проведення знеболення

Правильна відповідь: А.

2. У хворої 24-х років при лікуванні середнього карієсу 35 (V клас за Блеком) випадково відкрито порожнину зуба. Якою повинна бути тактика лікаря?

- А. Накласти одонтотропну пасту
- Б. Провести вітальну ампутацію пульпи
- В. Провести девітальну екстирпацію пульпи
- Г. Провести вітальну екстирпацію пульпи
- Д. Накласти муміфікуючу пасту

Правильна відповідь: А.

3. Хворий 47-ми років скаржиться на наявність каріозної порожнини біля пломби в 44 зубі. З анамнезу захворювання встановлено, що зуб раніше лікувався, пломбу встановлено 6 місяців тому, дефект біля пломби з'явився кілька місяців тому. Про огляді виявлено на апроксимально-медіальній поверхні 44 пломба, у якої порушено крайове прилягання. Після видалення пломби спостерігається каріозна порожнина в межах біляпульпарного дентину, виповнена пігментованим щільним дентином. Зондування, перкусія та пальпація - безболісні, ЕОД- 12 мкА. Який найбільш імовірний діагноз?

- А. Гіперемія пульпи 44
- Б. Вторинний хронічний глибокий карієс 44
- В. Гострий глибокий карієс 44
- Г. Хронічний середній карієс 44
- Д. Хронічний фіброзний пульпіт 44

Правильна відповідь: Б.

4. При огляді зуба з вторинним карієсом депульпованого зуба спостерігається:

- А. велика пломба, по периметру якої спостерігається зміна кольору твердих тканин зуба, зуб змінений у кольорі;
- Б. пломба, яка не відповідає кольору зуба, прилягання пломби до тканин зуба не порушене;
- В. каріозна порожнина з широким вхідним отвором в межах навколопульпарного дентину;
- Г. каріозна порожнина з широким вхідним отвором в межах плащового дентину;
- Д. каріозна порожнина з широким вхідним отвором в межах навколо пульпарного дентину, яка сполучається з порожниною зуба.

Правильна відповідь: А.

5. Причини виникнення вторинного карієсу:

- А. неповне видалення некротизованого дентину з дна каріозної порожнини;
- Б. проведення медикаментозної обробки сильнодіючими антисептичними розчинами;
- В. дотримання принципів препарування;
- Г. проникнення мікрофлори в мікропростір між пломбою та тканинами зуба;
- Д. дотримання технології пломбування.

Правильна відповідь: А, Г.**VI. Література****6.1. Основна література**

1. Борисенко А.В., Антоненко М.Ю., Линовицька Л.В. / за ред. А.В. Борисенка. Стоматологічні захворювання: терапевтична стоматологія: підручник. К. : ВСВ "Медицина", 2017. 664 с.
2. Бойцанюк С.І., Андрішшин О.П., Манащук Н.В., Чорній Н.В. Клінічні прояви та диференційно-діагностичні критерії некаріозних уражень зубів: навч. посіб. Тернопіль: ТДМУ. Укрмедкнига, 2019. 112 с.
3. Гасюк Н.В., Черняк В.В., Клітинська О.В., Бородач В.О. та ін. Додаткові методи обстеження у стоматології: навч. посіб. Тернопіль, 2017. 120 с.
4. Батіг В.М., Струк В.І. Систематизоване викладення змісту навчальної дисципліни «Терапевтична стоматологія»: навч. посіб. Чернівці, 2016. 227 с.
5. Кононова О. В. Сучасний стан лікування карієсу та його ускладнень у населення України. Гігієна населених місць, (64), 2014. 336-342 с.
6. Іваницький І.О., Іваницька О.С., Петрушанко Т.О. Гіперчутливість зубів: навчальний посібник для студентів стоматологічних факультетів вищих

медичних навчальних закладів IV рівня акредитації. Полтава: Дивосвіт, 2019. 108 с.

6.2. Допоміжна література

1. Левків М. О. Застосування кейс-методу у фаховій підготовці студентів-іноземців на кафедрі терапевтичної стоматології. Медична освіта, (3), 2016. 71-74 с.
2. Белікова Н.І., Петрушанко Т.О., Беліков О.Б. Принципи біомеханіки шинування рухомих зубів. К.: ТОВ НВП «Інтерсервіс», 2016. 186 с.
3. Мазур І.П., Хайтович М.Ф., Голопихо Л.І. Клінічна фармакологія та фармакокінетика в стоматології: навч. посіб. К. : ВСВ “Медицина”, 2018. 376 с. + 6 с. кольор. вкл.
4. Марченко І.Я., Назаренко З.Ю., Павленко С.А. / під заг. ред. Ткаченко І.М. Пропедевтика терапевтичної стоматології: підруч. для студ. стом. факул. вищ. навч. закл. МОЗ України /; ВДНЗУ «УМСА» – Полтава: ТОВ «АСМІ», 2016 р. 439 с.
5. M.M. Rozhko, Z.B. Popovych, V.D. Kuroiedova et al.: edited by M.M. Rozhko. Stomatology: textbook: in 2 books. Book I. Kyiv: AUS Medicine Publishing, 2020. 792 p.: color edition.
6. A.V. Borysenko, L.V. Lynovytska, O.F. Nesyn et al.; edited by A.V. Borysenko. Periodontal and Oral Mucosa Diseases: textbook. Vol. 2. Kyiv: AUS Medicine Publishing, 2018. 624 p.; color edition.
7. M.M. Rozhko, I.I. Kyrylenko, O. H. Denysenko et al.; edited by M. M. Rozhko. Stomatology: textbook: in 2 books. Book 2. Kyiv: AUS Medicine Publishing, 2018. 960 p.; color edition.
8. [Douglas A Terry](#), [Willi Geller](#). Esthetic and Restorative Dentistry: Material Selection and Technique 3rd Edition. Publisher: Quintessence Publishing Co Inc.; 3rd edition, 2017. 776 p.

МЕТОДИЧНА РОЗРОБКА №12

ТЕМА: Написання розширеної картки амбулаторного хворого на різні форми карієсу та некаріозних уражень.

I. Актуальність теми: Написання розширеної картки стоматологічного хворого дає можливість студенту узагальнити вивчений матеріал та використати свої теоретичні знання на практиці при обстеженні пацієнта та при заповненні амбулаторної картки стоматологічного хворого в клініці терапевтичної стоматології. Це дасть можливість майбутньому спеціалісту чітко та вірно вести медичну документацію, правильно формулювати діагноз, базуючись на знаннях клініки, діагностики та диференційної діагностики різних форм карієсу та некаріозних уражень.

II. Навчальна мета:

2.1. Студент повинен знати:

- Знати схему обстеження стоматологічного хворого;
- Знати послідовність збору скарг при карієсі зуба і некаріозних ураженнях твердих тканин анамнезу життя та захворювання;
- Знати особливості об'єктивного обстеження пацієнта з карієсом (основні та додаткові методи обстеження);
- Знати особливості лікування пацієнта з діагнозом «Карієс та некаріозні ураження» (враховуючи клінічний перебіг захворювання).

2.2 Вміти:

- Вміти послідовно описати суб'єктивне обстеження пацієнта;
- Вміти послідовно описати об'єктивне обстеження пацієнта;
- Вміти поетапно описати проведення лікування пацієнта з конкретним діагнозом
- Вміти вибрати лікування вторинного карієсу депульпованих та

III. Зміст теми

Інструкція

щодо заповнення форми первинної облікової документації No 043/о “Медична карта стоматологічного хворого”

1. Ця Інструкція визначає порядок заповнення форми первинної облікової документації No 043/о “Медична карта стоматологічного хворого” (далі – форма No 043/о).
2. Форма No 043/о заповнюється відповідальними особами амбулаторно-поліклінічних закладів охорони здоров'я, які надають стоматологічну допомогу населенню: стоматологічних поліклінік, стоматологічних відділень і кабінетів амбулаторії, поліклінік, лікарень, диспансерів, науково-дослідних інститутів, вищих навчальних закладів III–IV рівнів акредитації, госпіталів для інвалідів війни, жіночих консультацій, лікарських пунктів охорони здоров'я незалежно від підпорядкування і форм власності.

3. Паспортні дані хворого (прізвище, ім'я, по батькові, стать, місце проживання, рік народження) заповнюються медичною сестрою або реєстратором.

4. Діагноз та інші розділи форми No 043/о заповнюються безпосередньо лікуючим лікарем. Залежно від скарг та первинного клінічного діагнозу лікар повинен направити пацієнта на лабораторне дослідження, рентгенографію, отримання висновків фахівців відповідного профілю, у тому числі загальносоматичних, із поданням виписки із карти стоматологічного хворого, аналізів та іншої медичної документації. Згадану документацію вписують або вклеюють у форму No 043/о до розділу “Дані рентгенівських обстежень, лабораторних досліджень”.

4.1. Допускається подальше уточнення діагнозу, розширення або навіть заміна з обов'язковим зазначенням дати. Діагноз повинен бути розгорнутим, слід описувати тільки стоматологічні захворювання.

5. У рядку 6 “Скарги” зі слів пацієнта або родичів вписуються скарги, які найбільш точно відображають стан пацієнта відносно стоматологічного захворювання. 6. У рядку 7 “Перенесені та супутні захворювання” вказуються дані про перенесені та супутні захворювання зі слів пацієнта, а також дані, підтверджені

фахівцями інших підрозділів закладу охорони здоров'я. Необхідно обов'язково вказати, чи перебуває пацієнт на диспансерному обліку та з приводу якого захворювання.

7. У рядку 8 “Розвиток теперішнього захворювання” зазначаються: час появи перших симптомів цього захворювання, з чим пацієнт їх пов'язує, характер перебігу хвороби та раніше проведене лікування і його ефективність.

8. У рядку 9 “Дані об'єктивного дослідження, зовнішній огляд, стан зубів” проводиться опис даних зовнішнього огляду, в якому зазначається стан шкірних покривів, кісткового скелета обличчя, червоної кайми губів тощо. У наведеному рядку вказуються результати пальпації скронево-нижньощелепного суглоба, підщелепних, привушних слинних залоз. Запис даних огляду ротової порожнини розпочинають із визначення стану твердих тканин зубів та тканини пародонту. Перший ряд над розташованими схематично зубами і під ними відведений для внесення даних щодо стану коронкової частини зуба з умовними позначеннями, включаючи наявність різних конструкцій зубних протезів.

8.1. У чисельнику відмічається стан на час огляду, у знаменнику – стан після проведеного лікування. Над другим рядом схематично зображених зубів і під ним вносяться дані об'єктивного дослідження стану пародонту, його норма (N), ступінь атрофії – 1/4, 1/2, 3/4 та ступінь рухомості зубів – I, II, III.

8.2. Під таблицею схематично розташованих зубів у письмовому вигляді відображають додаткові дані відносно зубів, кісткових тканин альвеолярних відростків (зміна їх форми, положення тощо).

9. У рядку 10 “Прикус” відмічається тип взаємовідношення зубних рядів у нормі, при аномаліях, патологічному стані, а також характер взаємовідношення альвеолярних відростків щелеп при відсутності антагонуючих зубів або їх повній відсутності, орієнтуючись на їх співвідношення в стані відносного спокою.

10. У рядку 11 “Стан гігієни порожнини рота, стан слизової оболонки порожнини рота, ясен, альвеолярних відростків та піднебіння. Індекси ГІ та РМА” проводиться опис стану слизової оболонки ротової порожнини за даними візуального обстеження, гігієнічного індексу (далі – ГІ) та папілярно-маргінального альвеолярного індексу (далі – РМА), який є показником для оцінки проявів гінгівіту та пародонтального індексу (РІ), спрямований на виявлення розвинутих форм патології.

11. У рядку 12 “Дані рентгенівських обстежень, лабораторних досліджень” необхідно зазначити висновки рентгенологічних обстежень та лабораторних досліджень.

12. У рядку 13 “Колір за шкалою “Віта” зазначають відповідність кольорової гами застосованого матеріалу кольору коронок зубів пацієнта.

13. У рядку 14 “Дата навчання навичкам гігієни ротової порожнини” необхідно зазначити дату, коли проведена бесіда щодо правильного чищення зубів, інших навичок гігієни порожнини рота.

14. У рядку 15 “Дата контролю гігієни порожнини рота” проставляється дата після оцінки гігієнічного стану ротової порожнини.

15. У розділі 16 “Щоденник лікаря” зазначаються всі випадки звернень пацієнта до лікаря, складаються план обстеження, план лікування пацієнта з відмітками про консультативні висновки суміжних фахівців. Завершує його епікриз – стислий опис результатів лікування та рекомендовані лікарем практичні заходи. Після лікування ставляться підписи лікаря, який провів лікування, та завідувача відділення, а після закінчення окремих етапів лікування ставиться підпис лікаря, який безпосередньо лікує пацієнта.

16. У стоматологічній поліклініці, відділенні або кабінеті на хворого має бути одна форма No 043/о.

17. Форма No 043/о підписується та датується лікарем, в якого хворий перебуває під диспансерим наглядом.

18. У разі ведення форми No 043/о в електронному форматі в неї має бути включена вся інформація, яка міститься на затвердженому паперовому носії.

19. Форма No 043/о зберігається в реєстратурі закладу охорони здоров'я. 20. Термін зберігання форми No 043/о – 5 років.

IV. Контрольні питання до теми заняття:

1. Яка схема обстеження стоматологічного хворого?
2. Яка послідовність збору скарг при карієсі зуба?
3. Яка послідовність збору скарг при некаріозних ураженнях зубів?
4. Які особливості об'єктивного обстеження пацієнта Ви знаєте?
5. Які особливості суб'єктивного обстеження пацієнта Ви знаєте? помилки при лікуванні карієсу Ви знаєте?

V. Контрольні тестові завдання та/або ситуаційні задачі:

1. При суб'єктивному обстеженні пацієнта проводять:

- А. опитування;
- Б. огляд пацієнта;
- В. огляд зуба і навколишніх тканин;
- Г. зовнішній огляд пацієнта, опитування;
- Д. зовнішній огляд, огляд пацієнта, опитування.

Правильна відповідь: А.

2. До суб'єктивних методів обстеження пацієнта належить:

- А. зовнішній огляд, з'ясування паспортних даних, анамнезу захворювання, анамнезу життя;
- Б. з'ясування паспортних даних, анамнезу життя, анамнезу захворювання, огляд зуба;
- В. з'ясування паспортних даних, скарг, анамнезу захворювання, огляд зуба;
- Г. з'ясування скарг, проведення основних і додаткових методів обстеження;
- Д. з'ясування паспортних даних, скарг, анамнезу захворювання, анамнезу життя.

Правильна відповідь: Д.

3. Біль, при якій пацієнт чітко вказує на причинний зуб, називається:

- А. локалізований;
- Б. причинний;
- В. гострий;
- Г. іррадіюючий;
- Д. короткочасний.

Правильна відповідь: Б.

4. Біль, який виникає від дії механічних подразників, називається:

- А. причинний;
- Б. мимовільний;
- В. нюючий;
- Г. короткочасний;
- Д. тупий.

Правильна відповідь: Г.

5. Причини виникнення вторинного карієсу:

А. неповне видалення некротизованого дентину з дна каріозної порожнини;

Б. проведення медикаментозної обробки сильнодіючими антисептичними розчинами;

В. дотримання принципів препарування;

Г. проникнення мікрофлори в мікропростір між пломбою та тканинами зуба;

Д. дотримання технології пломбування.

Правильна відповідь: А, Г.

VI. Література

6.1. Основна література

1. Борисенко А.В., Антоненко М.Ю., Линовицька Л.В. / за ред. А.В. Борисенка. Стоматологічні захворювання: терапевтична стоматологія: підручник. К. : ВСВ “Медицина”, 2017. 664 с.
2. Бойцанюк С.І., Андріішин О.П., Манащук Н.В., Чорній Н.В. Клінічні прояви та диференційно-діагностичні критерії некаріозних уражень зубів: навч. посіб. Тернопіль: ТДМУ. Укрмедкнига, 2019. 112 с.
3. Гасюк Н.В., Черняк В.В., Клітинська О.В., Бородач В.О. та ін. Додаткові методи обстеження у стоматології: навч. посіб. Тернопіль, 2017. 120 с.
4. Батіг В.М., Струк В.І. Систематизоване викладення змісту навчальної дисципліни «Терапевтична стоматологія»: навч. посіб. Чернівці, 2016. 227 с.
5. Кононова О. В. Сучасний стан лікування карієсу та його ускладнень у населення України. Гігієна населених місць, (64), 2014. 336-342 с.
6. Іваницький І.О., Іваницька О.С., Петрушанко Т.О. Гіперчутливість зубів: навчальний посібник для студентів стоматологічних факультетів вищих медичних навчальних закладів IV рівня акредитації. Полтава: Дивосвіт, 2019. 108 с.

6.2. Допоміжна література

1. Левків М. О. Застосування кейс-методу у фаховій підготовці студентів-іноземців на кафедрі терапевтичної стоматології. Медична освіта, (3), 2016. 71-74 с.
2. Белікова Н.І., Петрушанко Т.О., Беліков О.Б. Принципи біомеханіки шинування рухомих зубів. К.: ТОВ НВП «Інтерсервіс, 2016. 186 с.
3. Мазур І.П., Хайтович М.Ф., Голопихо Л.І. Клінічна фармакологія та фармакокінетика в стоматології: навч. посіб. К. : ВСВ “Медицина”, 2018. 376 с. + 6 с. кольор. вкл.

4. Марченко І.Я., Назаренко З.Ю., Павленко С.А. / під заг. ред. Ткаченко І.М. Пропедевтика терапевтичної стоматології: підруч. для студ. стом. факул. вищ. навч. закл. МОЗ України /; ВДНЗУ «УМСА» – Полтава: ТОВ «АСМІ», 2016 р. 439 с.
5. M.M. Rozhko, Z.B. Popovych, V.D. Kuroiedova et al.: edited by M.M. Rozhko. Stomatology: textbook: in 2 books. Book I. Kyiv: AUS Medicine Publishing, 2020. 792 p.: color edition.
6. A.V. Borysenko, L.V. Lynovytska, O.F. Nesyn et al.; edited by A.V. Borysenko. Periodontal and Oral Mucosa Diseases: textbook. Vol. 2. Kyiv: AUS Medicine Publishing, 2018. 624 p.; color edition.
7. M.M. Rozhko, I.I. Kyrylenko, O. H. Denysenko et al.; edited by M. M. Rozhko. Stomatology: textbook: in 2 books. Book 2. Kyiv: AUS Medicine Publishing, 2018. 960 p.; color edition.
8. [Douglas A Terry](#), [Willi Geller](#). Esthetic and Restorative Dentistry: Material Selection and Technique 3rd Edition. Publisher: Quintessence Publishing Co Inc.; 3rd edition, 2017. 776 p.