

УДК 616.13 – 005.4 – 036.12 – 031.37 – 089.168

В.І. РУСИН, В.В. КОРСАК, А.В. ЛЕВИЦЬКИЙ, М.І. БОРСЕНКО

*Ужгородський національний університет, кафедра хірургічних хвороб, Ужгород***РЕЗУЛЬТАТИ ЛІКУВАННЯ ХРОНІЧНОЇ ІШЕМІЇ ВЕРХНІХ КІНЦІВОК ПРИ СИНДРОМІ ПІДКЛЮЧИЧНО-ХРЕБТОВОГО ОБКРАДАННЯ ГОЛОВНОГО МОЗКУ**

Проаналізовано віддалені результати операційного лікування 54 хворих із хронічною ішемією верхніх кінцівок, протікаючою на фоні синдрому підключично-хребтового обкрадання головного мозку. Залежно від способу операційного втручання пацієнтів поділено на 2 групи: I група – 30 пацієнтів, яким виконано балонну ангіопластику-стентування підключичної артерії, II група – 24 пацієнтів, яким виконано відкриті операційні втручання (транспозиція підключичної артерії в іпсилатеральну загальну сонну артерію та сонно-підключичне шунтування). Повний регрес симптомів ішемії верхніх кінцівок виявлено у 55,56% пацієнтів та частковий регрес – у 44,44% хворих I групи; у пацієнтів II групи у 16,67% та 83,33% спостережень відповідно.

**Ключові слова:** хронічна ішемія верхніх кінцівок, синдром підключично-хребтового обкрадання, атеросклеротичне ураження артерій дуги аорти

**Вступ.** Найчастішим етіологічним чинником розвитку хронічної ішемії верхніх кінцівок (ХІВК) є атеросклероз [1, 3, 6]. Гемодинамічна спільність брахіального і брахіоцефального кровообігу, незважаючи на різну етіологію проксимальних форм оклюзійних уражень, призводить до патогенетично дуже складних поєднаних порушень кровопостачання верхніх кінцівок і головного мозку [2, 5]. Особливу групу складають хворі з проксимальними формами уражень артерій дуги аорти. Складність зумовлена тим, що при фізичному навантаженні на верхні кінцівки відбувається обкрадання кровопостачання головного мозку і проявляється клінікою судинно-мозкової недостатності вертебро-базиллярного чи каротидного басейнів Віллізієвого кола. Слід зазначити, що стенотично-оклюзійні атеросклеротичні ураження I сегменту підключичних артерій завжди супроводжуються обкраданням головного мозку, незалежно від стадії перебігу синдрому підключично-хребтового обкрадання (СПХО). Нами попередньо визначено, що стадія перебігу СПХО (латентна, перехідна та постійна) є визначальною для ступеню хронічної ішемії верхніх кінцівок [4, 7, 8]. Для латентної стадії СПХО характерні I та II ступені хронічної ішемії верхніх кінцівок, для перехідної – II – III ступені недостатності кровопостачання верхніх кінцівок, для постійної стадії – критичні ступені ішемії верхніх кінцівок.

В літературі часто згадується лікування критичної ішемії нижніх кінцівок, а про хірургічну корекцію ускладнених форм ішемії верхніх кінцівок замовчують.

Поряд з досягнутими успіхами хірургічного лікування оклюзійних уражень артерій дуги аорти є значні розбіжності в показаннях до операції, в виборі методу реконструктивного втручання, особливо при синдромі підключично-хребтового обкрадання.

Проблеми хірургічного лікування порушень кровообігу верхніх кінцівок досліджені недостат-

ньо, а дані про результати лікування суперечливі [4, 9, 10]. Таким чином, аналіз стану вивчення проблеми діагностики та хірургічного лікування хронічних порушень кровообігу верхніх кінцівок свідчить про недостатню їх розробку, суперечливість, фрагментарність.

**Мета дослідження.** Розпрацювати методи хірургічного лікування хронічної ішемії верхніх кінцівок при синдромі підключично-хребтового обкрадання

**Матеріали та методи дослідження.** На базі відділення хірургії магістральних судин Закарпатської обласної клінічної лікарні імені А. Новака проліковано 54 пацієнтів з атеросклеротичним ураженням артерій дуги аорти. У всіх хворих було діагностовано хронічну ішемію верхніх кінцівок та фоні синдрому підключично-хребтового обкрадання (СПХО) на ґрунті стенотично-оклюзійного ураження першого сегменту підключичної артерії (ПКА).

Для визначення ступеню хронічної ішемії верхніх кінцівок використано класифікацію Шалімова, 1974 р.: I – стадія стійкої компенсації кровоплину, II – стадія перехідної ішемії (ознаки ішемії кінцівки виявляють при фізичному навантаженні), III – стадія стійкої ішемії (ознаки ішемії кінцівки присутні у стані спокою), IV – стадія декомпенсації або стадія виразково-некротичних змін.

Середній вік пацієнтів складав 64 роки (56-77 років), з них було 40 (74,07%) чоловіків і 14 (25,93%) жінок.

Верифікація діагнозу здійснена на ґрунті вивчення особливостей гемодинаміки за допомогою ультразвукового дуплексного сканування екстра- та інтракраніальних артерій та рентгенконтрастної ангіографії.

Латентний перебіг СПХО було виявлено у 13 (24,07%) пацієнтів, перехідний перебіг – у 30 (55,56%) пацієнтів та постійний перебіг – у 11 (20,37%) пацієнтів (табл. 1.).

Таблиця 1

Розподіл пацієнтів за стадіями синдрому підключично-хребтового обкрадання

Локалізація	Латентний перебіг СПХО	Перехідний перебіг	Постійний перебіг	Всього
Правостороннє ураження підключичної артерії	3	13	4	20 (37,04%)
Лівостороннє ураження підключичної артерії	10	17	7	34 (62,96%)
Всього	13 (24,07%)	30 (55,56%)	11 (20,37%)	54 (100%)

Попередньо було визначено, що найбільша частка пацієнтів з синдромом підключично-хребтового обкрадання головного мозку має

проміжні форми перебігу СПХО (перехідна стадія) та хронічної ішемії верхніх кінцівок – II-III ступінь (табл. 2).

Таблиця 2

Розподіл пацієнтів за перебігом СПХО та стадіями ХІВК

Ступені ХІВК	Перебіг СПХО			Всього
	Латентний	Перехідний	Постійний	
I	4	4	0	8 14,81%
II	7	16	0	23 42,59%
III	2	5	5	12 22,22%
IV	0	5	6	11 20,38%
Всього	13 24,07%	30 55,56%	11 20,37%	54 100,00 %

Як видно з таблиці 2, існує певна залежність між стадіями перебігу синдрому підключично-хребтового обкрадання та ступенем хронічної ішемії верхніх кінцівок. Для латентної та перехідної стадій перебігу синдрому підключично-хребтового обкрадання характерні I-II ступінь

недостатності кровопостачання верхніх кінцівок, а для постійної – III-IV ступені хронічної ішемії верхніх кінцівок.

Серед 54 пацієнтів з хронічною ішемією верхньої кінцівки, у 23 (42,59%) з них мала місце критична ішемія верхніх кінцівок (рис. 1).

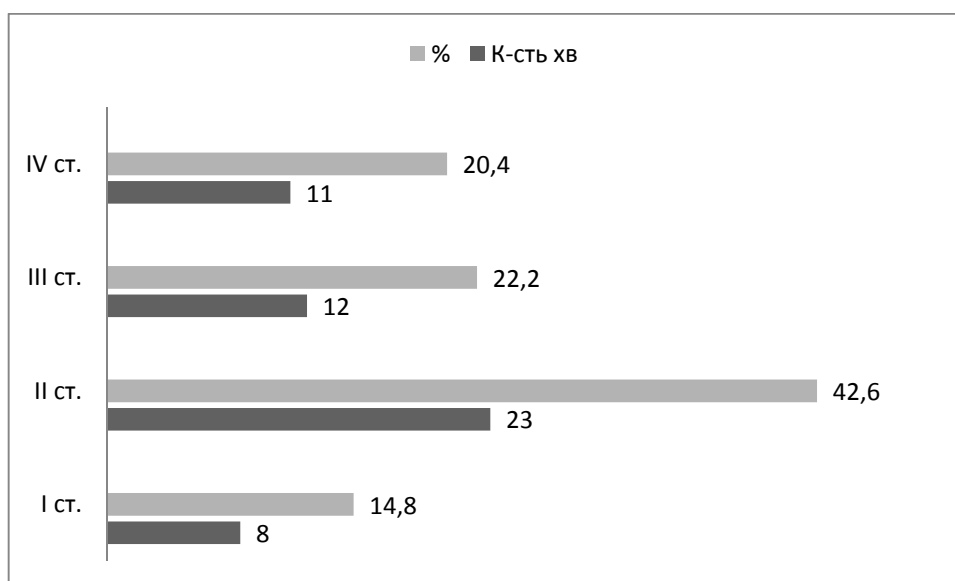


Рис. 1. Розподіл пацієнтів із СПХО за ступенем хронічної ішемії верхніх кінцівок

Всіх пацієнтів залежно від тактики лікування було розділено на дві групи. В першу групу включено 30 пацієнтів з атеросклеротичним ураженням ПКА, яким виконували рентгеновазоскулярні втручання (балонна ангіопластика-стентування першого сегменту ПКА). В другу групу ввійшло 24 пацієнтів з ізольованим ураженням ПКА, яким виконано відкриті реконструктивно-відновні операційні втручання (транспозиція ПКА в іпсилатеральну сонну артерію, сонно-підключичне автовенозне або алошунтування).

Тривалість захворювання склала від одного до п'яти і більше років, при цьому більшість пацієнтів першої та другої груп зверталися за медичною допомогою на першому році проявів симптомів хвороби. Найменше пацієнтів зверталися по медичну допомогу при тривалості захворювання більше 5 років. Більшість хворих другої групи відмічали тривалий час від появи перших ознак недостатності кровопостачання верхніх кінцівок. У всіх 23 хворих з критичною ішемією верхніх кінцівок відмічали некротичні рани найчастіше на дистальних фалангах 2 – 5 пальців кисті (табл. 3).

Таблиця 3

Розподіл хворих за тривалістю захворювання артерій дуги аорти

Група хворих	Тривалість захворювання, років			
	до 1 року	1 – 3	4 – 5	більше 5
	Кількість хворих, n (%)			
I	14 (25,93)	10 (18,52)	3 (5,56)	3 (5,56)
II	10 (18,52)	6 (11,11)	5 (9,26)	3 (5,56)

Некротичні зміни кисті у I групі спостерігали в 5 пацієнтів, у II групі – в 6 пацієнтів. (таб. 4).

Таблиця 4

Локалізація некротичних змін у пацієнтів при критичній ішемії верхніх кінцівок

Локалізація некротичних змін	I група		II група		Всього	
	абс.	%	абс.	%	абс.	%
Пальці кисті	5	7,41	4	7,41	9	14,81
Тильна поверхня кисті	0	1,85	2	3,70	2	5,56
Всього	5	9,26	6	11,11	11	20,37

За наявності некротичних змін кисті всім хворим виконували рентгенографію кисті в двох проєкціях із метою виявлення остеомієліту кісток кисті, що впливало на вибір показань до операційного втручання та строки некректомії у післяопераційному періоді.

Остеомієліт кісток фаланг пальців виявлено у 3 пацієнтів, зокрема в одного пацієнта I групи та двох – II групи, яким одночасно з основним операційним втручанням або у безпосередньому післяопераційному періоді у строки від 4 до 10 діб проводили некректомію, секвестректомію та ампутацію пальців кисті.

У I групі інтраопераційно або в безпосередньому післяопераційному періоді з приводу некротичних змін кисті прооперовано 5 хворих. В I групі виконано ампутації пальців у 4 пацієнтів, зокрема ампутацію I пальця – в одного хворого, II, III пальця – в двох хворих, III пальця – в одного хворого на 4 – 10 добу післяопераційного періоду.

У II групі інтраопераційно або в безпосередньому післяопераційному періоді з приводу некротичних змін кисті прооперовано 4 хворих. В II групі виконано ампутації пальців у 4 пацієнтів, зокрема ампутацію I пальця – в одного хворого, V пальця – в 2, II пальця – в одного пацієнта. Ампу-

тації пальців у одного пацієнта виконали одночасно із реконструктивно-відновним операційним втручанням на ПКА, у трьох – на 4 – 10 добу післяопераційного періоду.

Всім пацієнтам після операційного втручання рекомендовано динамічне спостереження з виконанням дуплекссканування екстракраніальних та магістральних артерій верхньої кінцівки з оцінкою зони реконструкції через 6 місяців, 12 місяців, а потім – щорічно. Якщо симптоми недостатності кровопостачання верхніх кінцівок рецидивували або виявлявся стеноз зони реконструкції, а також інших басейнів більше 50%, пацієнту рекомендоване виконання ангіографічного обстеження.

Для статистичної обробки матеріалів роботи використовували програму „Microsoft Excel”. Оцінку віддалених результатів хірургічного лікування хворих проводили за методом Culter (1958) та Stokes (1963).

**Результати дослідження та їх обговорення.** Показниками віддалених результатів операційного лікування хронічної ішемії верхніх кінцівок, зумовленої синдромом обкрадання головного мозку були динаміка клінічних проявів та летальність. Результати хірургічного лікування ми оцінювали також за трьохбальною шкалою:

1) Добрі – відсутність тромбозу/стенозу реконструйованої артерії, відсутність симптомів ішемії верхніх кінцівок.

2) Задовільні – відсутність тромбозу/стенозу реконструйованої артерії, регрес симптомів ішемії верхніх кінцівок.

3) Незадовільні – смерть хворого, наявність тромбозу/реоклюзії ПкА, критична ішемія верхніх кінцівок.

Віддалені результати хірургічного лікування пацієнтів із СПХО вивчено протягом 3 років у

пацієнтів I групи, яким виконано ендovasкулярні операційні втручання, та протягом 5 років у хворих II групи після відкритих операційних втручань.

Якщо порівнювати тільки динаміку неврологічної симптоматики та ішемії верхніх кінцівок в результаті хірургічного лікування серед наших пацієнтів, то отримані дані вказують на високу ефективність хірургічного лікування атеросклеротичного ураження підключичних артерій (табл. 5).

Таблиця 5

Динаміка клінічних проявів хронічної ішемії верхніх кінцівок через 3 роки після лікування

Симптоми	I група, n=30		II група, n=24	
	До лік.	Через 3р.	До лік.	Через 3р.
XIBK				
I ст.	4	0	4	0
II ст.	13	0	10	1 (I ст.)
III ст.	8	1 (I ст.)	4	1 (I ст.)
IV ст.	5	4 (I ст.) 1 (II ст.)	6	4 (II ст.) 2 (I ст.)

Як видно з таблиці, регрес симптоматики артеріальної недостатності верхніх кінцівок через 3 роки після ендovasкулярного хірургічного лікування відмічено практично у всіх хворих. Повний регрес симптомів ішемії верхніх кінцівок зареєстровано у 55,56% пацієнтів, частковий – у 44,44% пацієнтів. Випадків без позитивних змін симптоматики не було.

Серед пацієнтів II групи повний регрес артеріальної недостатності верхніх кінцівок відмічено у 16,67% пацієнтів, частковий регрес – у 83,33% випадків.

За даними літератури частота рестенозів/реоклюзій після балонної ангіопластики-стенування ПкА складає 7,3 – 12,5% [20]. В нашому дослідженні гемодинамічно значимий ре-

стеноз в стенті виявлено у 2,0% випадків, що ймовірно пов'язано з малим періодом спостереження (рис. 2, 3).

Враховуючи той факт, що результати операційного лікування залежать від виду хірургічних втручань (ендovasкулярних або відкритих), ми провели аналіз віддалених результатів у кожній групі окремо. Стабільні результати хірургічного лікування XIBK, викликаного синдромом підключично-хребтового обкрадання, у хворих після ендovasкулярних втручань протягом першого року спостереження становили 100%, а потім один рестеноз в стенті зменшив відсоток добрих та задовільних результатів до 96%. Даному пацієнту виконано повторну дилатацію лівої ПкА, в результаті відновлено кровопотік на лівій верхній кінцівці.

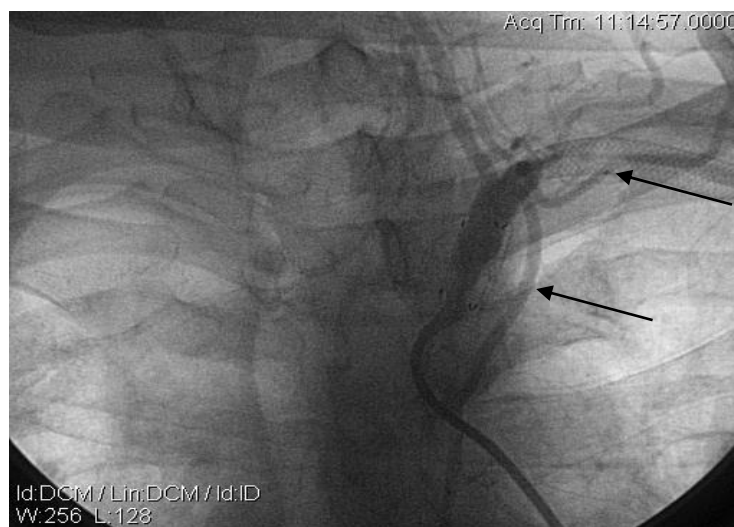

Рис. 2. Рентгенконтрастна ангіографія хворого Б. Візуалізується рестеноз в стентах ПкА (вказаний стрілками)

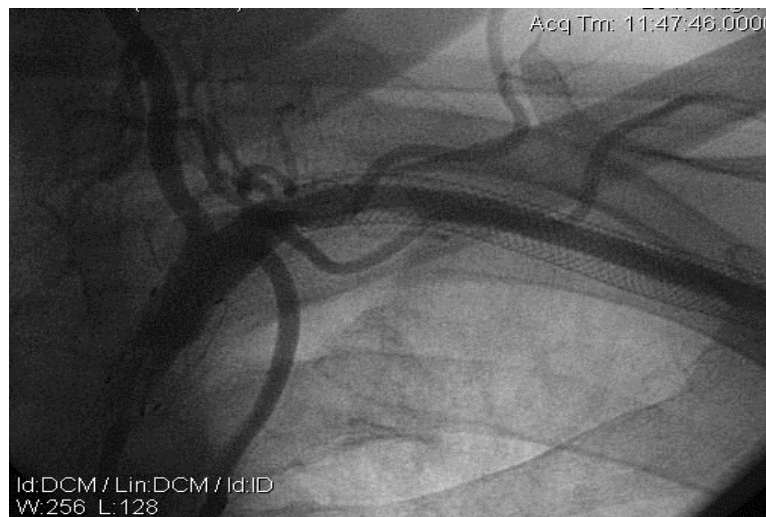

Рис. 3. Контрольна ангиографія хворого Б. Задовільне заповнення лівої ПкА та її гілок після балонної дилатації ураженого сегменту ПкА.

У групі хворих після відкритих операційних втручань реоклюзія/ретромбоз реконструйованої зони настали в 3 пацієнтів протягом 5 років і, таким чином, стабільні результати хірургічного лікування ХІВК, зумовленої синдромом підключично-хребтового обкрадання, знизилися зі 100% до 75%. У 2 пацієнтів виконано тромбектомію із сонно-підключичного шунта, в результаті вдалося відновити кровопотік на верхній кінцівці, у одного пацієнта реоклюзія ПкА носила безсимптомний характер, симптоми ішемії верхніх кінцівок не наростали.

У зв'язку зі зменшенням післяопераційних ускладнень у хворих, яким виконували балонну

ангіопластику-стентування вдалося суттєво скоротити середнє перебування хворих у стаціонарі, зменшити економічні витрати, пов'язані з лікуванням цієї категорії хворих, прискорити як функціональну, так і соціальну реабілітацію хворих.

**Висновки.** Кумулятивний аналіз позитивних результатів спостереження протягом 3 років показав добрі та задовільні результати хірургічного лікування хронічної ішемії верхніх кінцівок, зумовленої синдромом підключично-хребтового обкрадання, у пацієнтів після ендovasкулярних втручань в 96% випадків, а після відкритих операційних втручань через 5 років спостереження – в 75% випадків.

#### СПИСОК ВИКОРИСТАНОЇ ЛІТЕРАТУРИ

1. Отдаленные результаты хирургического лечения больных с окклюзией I сегмента подключичных артерий. / П.О. Казанчян, В.А. Попов, Ю.А. Стеняев [и др.] // *Ангиология и сосудистая хирургия*. — 2002. — Т.8, №4. — С. 94—102.
2. Перцов В.І. Хірургічна корекція хронічних порушень кровообігу верхніх кінцівок: автореферат на здобуття наук. ступеня д. мед. наук: спец. "Судинна хірургія" / В.І. Перцов — К., 2001. — 34 с.
3. Покровский А.В. Отдаленные результаты операций подключично—сонной транспозиции / А.В. Покровский, Д.Ф. Белоярцев // *Ангиология и сосудистая хирургия*. — 2002. — Том. 8, №2. — С. 84—89.
4. Рентгенконтрастні ендovasкулярні методи лікування синдрому підключично-хребтового обкрадання у пацієнтів з хронічними порушеннями мозкового кровообігу / В.І. Русин, В.В. Корсак, Ю.А. Левчак [та ін.] // *Український Журнал Хірургії*. — 2010. — № 2. — С. 9—18.
5. Синдроми обкрадання при патології судин дуги аорти: монографія / В.І. Русин, В.В. Корсак, Є.С. Буцко [та ін.]. — 1-ше видання. — Ужгород:Карпати, 2011. — 208 с.
6. Шалимов А.А. Хирургия аорты и магистральных артерий / А.А.Шалимов, Н.Ф. Дрюк. — Киев: Здоров'я, 1979. — 384 с.
7. Arora A. Subclavian steal syndrome / A. Arora, V.P. Sharma, H.S. Bedi // *Neuroimage*. — 2002. — Vol. 50, I. 1. — P. 111.
8. Carotid angioplasty and stenting, success relies on appropriate patient selection / Sadek M., Hynesek R.L., Sambol E.B. [et al.] // *J. Vasc. Surg.* — 2008. — Vol. 47, №5. — P. 946 — 951.
9. Durability of percutaneous transluminal angioplasty for obstructive lesions of proximal subclavian artery: Long-term results. / J.P. De Vries, L.C. Jager, J.C. van der Berg [et al.] // *J. Vasc. Surg.* — 2005. — Vol. 41, № 1. — P. 19—23.
10. Endovascular therapy of symptomatic innominate-subclavian arterial occlusive lesions / E.Y. Woo, R.M. Fairman, O.C. Velazquez [et al.] // *Vasc. Endovasc. Surg.* — 2006. — Vol. 40, № 1. — P. 27—33.

---

V.I. RUSYN, V.V. KORSAK, A.V. LEVYTSKY, M.I. BORSENKO

*Uzhhorod National University, Chair of Surgical Diseases, Uzhhorod*

RESULTS OF TREATMENT THE CHRONIC UPPER LIMBS ISCHEMIA AT THE SUBCLAVIAN STEAL SYNDROME OF BRAIN

There were analyzed long-term results of treatment in 54 patients with chronic ischemia of the upper limbs, flowing in the background of subclavian steal syndrome of brain. According to the surgery, patients were divided into 2 groups: I group – 30 patients who performed balloon angioplasty-stenting the subclavian artery, II group – 24 patients who performed open surgery, (transposition of the subclavian artery in ipsilateral common carotid artery and carotid – subclavian bypass surgery). The complete regression of symptoms of upper limbs ischemia was detected in I group at 55,56% of patients and the partial regression – at 44,44%. In II group regression were achieved at 16,67% and 83,33% of patients.

**Key words:** chronic upper limbs ischemia, subclavian steal syndrome of brain, atherosclerotic lesions of arteries of aortic arch

**Стаття надійшла до редакції: 30.04.2012 р.**